This is a digital copy of a book that was preserved for generations on library shelves before it was carefully scanned by Google as part of a project to make the world's books discoverable online.

It has survived long enough for the copyright to expire and the book to enter the public domain. A public domain book is one that was never subject to copyright or whose legal copyright term has expired. Whether a book is in the public domain may vary country to country. Public domain books are our gateways to the past, representing a wealth of history, culture and knowledge that's often difficult to discover.

Marks, notations and other marginalia present in the original volume will appear in this file - a reminder of this book's long journey from the publisher to a library and finally to you.

Usage guidelines

Google is proud to partner with libraries to digitize public domain materials and make them widely accessible. Public domain books belong to the public and we are merely their custodians. Nevertheless, this work is expensive, so in order to keep providing this resource, we have taken steps to prevent abuse by commercial parties, including placing technical restrictions on automated querying.

We also ask that you:

+ *Make non-commercial use of the files* We designed Google Book Search for use by individuals, and we request that you use these files for personal, non-commercial purposes.

+ *Refrain from automated querying* Do not send automated queries of any sort to Google's system: If you are conducting research on machine translation, optical character recognition or other areas where access to a large amount of text is helpful, please contact us. We encourage the use of public domain materials for these purposes and may be able to help.

+ *Maintain attribution* The Google "watermark" you see on each file is essential for informing people about this project and helping them find additional materials through Google Book Search. Please do not remove it.

+ *Keep it legal* Whatever your use, remember that you are responsible for ensuring that what you are doing is legal. Do not assume that just because we believe a book is in the public domain for users in the United States, that the work is also in the public domain for users in other countries. Whether a book is still in copyright varies from country to country, and we can't offer guidance on whether any specific use of any specific book is allowed. Please do not assume that a book's appearance in Google Book Search means it can be used in any manner anywhere in the world. Copyright infringement liability can be quite severe.

About Google Book Search

Google's mission is to organize the world's information and to make it universally accessible and useful. Google Book Search helps readers discover the world's books while helping authors and publishers reach new audiences. You can search through the full text of this book on the web at `http://books.google.com/`

MEDICAL SCHOOL
LIBRARY



DEUTSCHE ZEITSCHRIFT

FÜR

NERVENHEILKUNDE.

UNTER MITWIRKUNG

der Herren Prof. **Bruns**-Hannover, Prof. **Edinger**-Frankfurt a. M.,
Prof. **Hoffmann**-Heidelberg, Oberarzt Dr. **Nonne**-Hamburg,
Prof. **Oppenheim**-Berlin, Prof. **Quincke**-Kiel

HERAUSGEGEBEN

VON

Prof. Wilh. Erb
mer. Direktor der med. Klinik in Heidelberg.

Prof. L. Lichtheim
Direktor der med. Klinik in Königsberg.

Prof. Fr. Schultze
Direktor der med. Klinik in Bonn.

Prof. A. v. Strümpell
Direktor der med. Klinik in Breslau.

REDIGIERT VON

A. STRÜMPELL.

VIERUNDDREISSIGSTER BAND.

Mit 56 Abbildungen, 2 Schriftproben im Text und 3 Tafeln.

LEIPZIG,
VERLAG VON F. C. W. VOGEL.
1908.

UNIV OF CALIF
MEDICAL SCHOOL

Inhalt des vierunddreissigsten Bandes.

Erstes Heft.

(Ausgegeben am 27. Dezember 1907.)

Seite

I. Erste Jahresversammlung der Gesellschaft Deutscher Nervenärzte in Dresden am 14. und 15. September 1907 1

II. Besprechung:

Lange, Die Behandlung der Ischias und anderer Neuralgien mit Injektionen unter hohem Druck (Eduard Müller) 84

Zweites Heft.

(Ausgegeben am 12. Februar 1908.)

III. Aus Professor Oppenheims Nervenklinik in Berlin.

Wiswe, Eine Neubildung des verlängerten Marks mit klinischen und anatomischen Besonderheiten. (Mit 4 Abbildungen und Tafel 1) 87

IV. Aus der Abteilung für chronische Nervenkranke im städtischen Krankenhaus Praga in Warschau.

Bychowski, Reflexstudien. (Mit 1 Abbildung) 116

V. Aus der I. medizinischen Abteilung des k. k. Krankenhauses Wieden in Wien.

Sternberg, Über die Kraft der Hemiplegiker. (Mit 22 Abbildungen) 128

VI. Aus der Klinik für Nervenkrankheiten der St. Wladimir-Universität zu Kiew (Direktor: Prof. M. N. Lapinski).

Lasarew, Beitrag zur Kenntnis der Meralgia paraesthetica ant. (Mit 1 Abbildung) 154

VII. Aus der Akademie für praktische Medizin in Cöln (Abteilung Prof. Matthes).

Salecker, Über segmentäre Bauchmuskellähmungen. (Mit 6 Abbildungen) 160

VIII. Kleinere Mitteilung:

Ratner, Zwei neurologische Mitteilungen 179

IX. Besprechung:

Landström, Über Morbus Basedowii. Eine chirurgisch-anatomische Studie. (Eduard Müller.) 181

Druckfehlerverzeichnis 184

Drittes und viertes (Doppel-)Heft.

(Ausgegeben am 30. April 1908.)

Seite

X. Aus der Akademie für praktische Medizin zu Cöln a/R.
Hochhaus, Beiträge zur Pathologie des Gehirns 185
XI. Aus der 1. inneren Abteilung des städtischen Krankenhauses im Friedrichshain, Berlin (Prof. Dr. Stadelmann).
Stern, Über Tumoren des vierten Ventrikels. (Mit 1 Abbildung) 195
XII. Aus der inneren Abteilung des städt. Krankenhauses in Augsburg (Oberarzt: Dr. L. R. Müller).
Renner, Über falsche Lokalisation der Schmerzempfindung bei Rückenmarkskompression 210
XIII. Aus der Poliklinik des Dr. Goldflam in Warschau.
Biro, Über Hirngeschwülste 213
XIV. Biro, Chirurgische Behandlung der Hirngeschwülste 232
XV. Aus der medizin. Universitätsklinik zu Breslau (Geh.-Rat Prof. Dr. v. Strümpell).
Eduard Müller, Über akute Paraplegien nach Wutschutzimpfungen. (Mit 1 Abbildung) 252
XVI. Aus dem Waldpark-Sanatorium Dresden-Blasewitz.
Haenel, Eine typische Form der tabischen Gehstörung. (Mit 3 Abbildungen) 279
XVII. Heilbronner, Zur Diagnostik des Rückenmarkstumors . . . 289
XVIII. Aus der medizinischen Klinik zu Heidelberg.
Grund, Zur Kenntnis der Syringomyelie. (Mit Tafel II) . . 304
XIX. Aus der Irrenanstalt „Meerenberg" Holland.
van Falkenburg, Zur Kenntnis der gestörten Tiefenwahrnehmung 322
XX. Aus der Poliklinik des Herrn Prof. Oppenheim.
Zanino, Ein Beitrag zur Kasuistik und Differentialdiagnose der Wirbeltumoren 338
XXI. Besprechung:
Bárány, Physiologie und Pathologie des Bogengangapparates (V.-A.) beim Menschen. Klinische Studien. (Eduard Müller.) 356

Fünftes und sechstes (Doppel-)Heft.

(Ausgegeben am 18. Juni 1908.)

XXII. Aus der kgl. Universitätsklinik für Nerven- und Geisteskrankheiten zu Halle a. S. (Direktor: Geh.-Rat Prof. Dr. Anton).
Pfeifer, Cysticercus cerebri unter dem klinischen Bilde eines Hirntumors mit sensorisch-aphasischen und apraktischen Symptomen durch Hirnpunktion diagnostiziert und operiert. (Mit 2 Abbildungen) 359
XXIII. Aus der Nervenpoliklinik des Herrn Prof. Dr. H. Oppenheim in Berlin.
Mauss, Klinische Beiträge zur Diagnostik bulbärer Herderkrankungen 398

Seite

XXIV. Mitteilung aus der kgl. ungar. Univ.-Nervenklinik zu Budapest (Direktor: Prof. Jendrássik).

Kollarits, Weitere Beiträge zur Kenntnis der Heredodegeneration. (Mit 13 Abbildungen) 410

XXV. Aus der medizin. Universitätsklinik zu Bonn (Direktor: Geh.-Rat Prof. Schultze).

Stursberg, Beitrag zur Kenntnis der Nachkrankheiten nach Kohlenoxydvergiftung 432

XXVI. Aus der inneren Abteilung des städt. Krankenhauses in Augsburg (Oberarzt Dr. L. R. Müller).

Renner, Über einen Fall von syphilitischer Spinalparalyse. (Mit Tafel III) 451

XXVII. Schwarz, Über akute Ataxie. (Mit 2 Schriftproben) 456

XXVIII. Aus der psychiatrischen und Nervenklinik zu Greifswald.

Voss, Zur Frage der erworbenen Myotonien und ihrer Kombination mit der progressiven Muskelatrophie 465

XXIX. Kleinere Mitteilungen:

1. Aus der medizinischen Klinik in Breslau (Geh.-Rat Prof. Dr. A. Strümpell).

Bittorf, Über angeborene Brustmuskeldefekte. (Mit 1 Abbildung) 475

2. Alrutz, Ein neues Algesimeter zu klinischem Gebrauch. (Mit 1 Abbildung) 478

Literaturübersicht 482

I.

Erste Jahresversammlung der Gesellschaft Deutscher Nervenärzte in Dresden am 14. und 15. September 1907.

Am 14. und 15. September wurde im Hörsaale der kgl. Kunstgewerbeschule die 1. Jahresversammlung der Gesellschaft Deutscher Nervenärzte abgehalten. Anwesend waren die Herren:

Albrecht-Graz, Alexander-Berlin, Anton-Halle, S. Auerbach-Frankfurt a. M., Banke-Sonneberg, Barthel-Nürnberg, Blitz-Pankow, Böhmig-Dresden, Bödeker-Schlachtensee, Bötticher-Riga, Bott-Bamberg, Bruck-Nauheim, Bruns-Hannover, Bunnemann-Ballenstädt, Burghart-Berlin, Bychowsky-Warschau, Cassirer-Berlin, Deetjen-Wilhelmshöhe, Dettmar-Lauterberg, Dinkler-Aachen, Dresen-Lübeu, v. Eiselsberg-Wien, Erb-Heidelberg, Erben-Wien, Facklam-Suderode, Falta-Wien, Fischmann-Perm, Fischer-Prag, Flatau-Berlin, Flatau-Dresden, Flörsheim-Berlin, v. Frankl-Hochwart-Wien, Freund-Breslau, Fürnrohr-Nürnberg, Fürer-Haus Rockenau, Gallus-Potsdam, Ganser-Dresden, Goldflam-Warschau, Haenel-Dresden, Halff-Basel, Hartmann-Graz, Haupt-Tharandt, Haupt-Dresden, Heilbronner-Utrecht, Hoehl-Chemnitz, Hoeniger-Halle a. S., Ilberg-Grossschweidnitz, Jendrassik-Budapest, Josilewsky-Berlin, Kalischer-Schlachtensee, Klemm-Dresden, Köster-Leipzig, Krause-Berlin, Kohnstamm-Königstein i. T., Kron-Berlin, Kronfeld-Wien, Kühne-Cottbus, M. Lachr-Zehlendorf, Lasker-Rebhaus b. Freiburg, Laquer-Wiesbaden, Lauenstein-Hedemünden, Liebers-Dösen, Lienau-Hamburg, Lilienstein-Nauheim, Lots-Friedrichsroda, Löwenthal-Braunschweig, Lüttge-Berlin, Maas-Berlin, Mann-Breslau, Matthes-Blankenburg a. H., Mattauschek-Wien, K. Mendel-Berlin, O. Meyer-Liebenstein, Meyer-Königsberg-Mingazzini-Rom, Müller-Augsburg, Müller-Breslau, v. Monakow-Zürich, Mund-Görlitz, Neisser-Stettin, Neisser-Berlin, Neisser-Bunzlau, Nolda-St. Moritz, Nonne-Hamburg, Oberndörffer-Berlin, Ollendorf-Schöneberg, Oppenheim-Berlin, Osann-Hannover, Pal-Wien, Pertz-Berlin, Pfeifer-Halle a. S., v. Rad-Nürnberg, Rademacher-Halle a. S., Redlich-Wien, Rehm-Blankenburg, Rohde-Königsbrunn, Römer-Elsterberg, Rothmann-Berlin, Rutishauser-Ermatingen, Samuel-Stettin, Sänger-Hamburg, v. Sarbó-Budapest, Schaffer-Budapest, A. Schanz-Dresden, C. Schmidt-Dresden, Schönfeldt-Riga, Schüller-Wien, Schultz-Barmen, Schuster-Berlin, Schwabe-Plauen i. V.,

Schwarz-Riga, Seeligmüller-Halle a. S., Seif-München, Seifert-Dresden, Simons-Berlin, de Souza-Dresden, Spiegelberg-Berlin, Stegmann-Dresden, Steinhausen-Danzig, v. Strümpell-Breslau, Sträussler-Prag, Stude-Riga, Tetzner-Dresden, Teuscher-Weisser Hirsch, Tobias-Berlin, Troje-Braunschweig, Trömner-Hamburg, Urstein-Heidelberg, Veraguth-Zürich, Völsch-Magdeburg, Waetzach-Wiesbaden, Wagner v. Jauregg-Wien, Warncke-Berlin, Weber-Sonnenstein, Windscheid-Leipzig, Wiske-Schlachtensee, Wittenberg-München, Zimels-Dresden, Zonzgen-Zürich. (139 Teilnehmer.)

1. Sitzung. (Vormittags.)

Vorsitzender Herr Oppenheim.

Herr Oppenheim eröffnet die Sitzung und begrüsst die Teilnehmer mit folgender Ansprache:

Mein Gruss den Deutschen Nervenärzten! Wohl, wir dürfen es begrüssen, dass es trotz vieler Schwierigkeiten und widerstrebender Einflüsse gelungen ist, eine so grosse Zahl von Vertretern eines Faches zu vereinigen, die von dem gleichen Wunsche erfüllt, von dem gleichen Streben beseelt sind, die Aufgaben und Ziele der Nervenheilkunde zu fördern, mit vereinten Kräften hier das zu schaffen, was dem Einzelnen zu erringen versagt ist. Die Liebe zu unserem Beruf, die Begeisterung für denselben ist es, die uns eint, die dem vielgliedrigen Organismus einen Geist, eine Seele gibt. Und sie soll auch das führende Element, die treibende Kraft bleiben, die allen unseren Bestrebungen und Beschliessungen das Gepräge aufdrückt, uns unsere Wege und unsere Ziele vorschreibt.

Wir nennen uns Nervenärzte, bekennen uns mit Stolz als Vertreter dieser Wissenschaft, die mit ihren tausend Wurzeln im Erdreich der ganzen Medizin und Naturkunde haftend, zu einem mächtigen, hoch aufstrebenden Stamm geworden ist, der von keinem seiner Nachbarn überragt wird.

Bei der herrschenden Rolle des Nervensystems, bei seiner Allgegenwart im Organismus muss der Lehre von den Funktionen und Funktionsstörungen desselben eine hervorragende Stellung zuerkannt werden. Während die Mehrzahl der anderen Spezialwissenschaften der Medizin — wenn wir von den beiden Hauptgruppen absehen — sich auf ein einzelnes Organ oder eine kleine Gruppe von Organen bezieht, erstreckt sich das Gebiet der Nervenheilkunde auf den gesamten Organismus. Sie durchdringt und beseelt — im eigentlichen Sinne des Wortes — alle anderen Disziplinen und jede entlehnt ihr einen wesentlichen Teil ihres Wertes, ihres Reizes, ihrer Bedeutung.

Von der Überzeugung durchdrungen, dass die Neurologie in unserer

Zeit zu einer Wissenschaft und Heilkunst ersten Ranges geworden ist, betrachten wir es somit als eine unserer schönsten und vornehmsten Aufgaben, dafür zu arbeiten und dahin zu wirken, dass ihr auch nach aussen hin die Anerkennung, Stellung und Vertretung gewährt wird, die ihr kraft ihrer Bedeutung gebührt.

Ich hoffe, dass uns unsere nächste Jahresversammlung Gelegenheit geben wird, diese Frage in Referaten eingehend zu behandeln, und wir werden sie dann nicht ruhen lassen, bis sie zu praktischen Ergebnissen geführt hat. Heute möchte ich nur mit einem Wort darauf hinweisen, wie gewaltig das Arbeitsgebiet eines Neurologen sein würde, der als Lehrer, Forscher und Arzt allen Anforderungen gerecht werden und diesen Beruf in vollkommener und idealer Weise ausfüllen wollte. Denken Sie zunächst an das Wichtigste, an das, was von ihm als Arzt, d. h. Diagnostiker und Therapeut verlangt werden muss, nehmen Sie dazu die Kenntnisse, die er von der Anatomie, Histologie, pathologischen Anatomie und Physiologie des Nervensystems sowie von den entsprechenden histologischen, chemischen und experimentellen Untersuchungsmethoden haben müsste, denken Sie an die notwendige Ausbildung auf physikalischem, besonders elektrischem und radiologischem Gebiete, an die Psychologie und ihre experimentelle Methodik, beachten Sie, dass er auch in der Bakteriologie, in der Serodiagnostik einigermassen bewandert sein müsste, wenn er die Bedeutung der entsprechenden Beobachtungen und Entdeckungen verstehen, geschweige denn, wenn er sie für unsere Wissenschaft fruktifizieren wollte. Vergessen Sie bei alledem nicht, dass er doch auch die Verbindung mit der inneren Klinik, der Psychiatrie und selbst mit der Chirurgie aufrecht erhalten muss — wenn Sie alles das zusammennehmen, so könnte doch höchstens die Frage Berechtigung haben, ob überhaupt der Einzelne heute noch imstande ist, all dieses Wissen und Können in befriedigender Weise in sich zu vereinigen und damit ein idealer Vertreter der gesamten Nervenheilkunde zu sein.

Aber lassen wir diese Betrachtung einstweilen ruhen, ich glaube der Sache selbst mehr dadurch zu dienen, dass ich die uns zu Gebote stehende Zeit möglichst unverkürzt den Rednern, die uns durch Referate und Vorträge belehren wollen, zur Verfügung lasse.

Es ist mein Wunsch, dass es der Gesellschaft Deutscher Nervenärzte beschieden sein möchte, in reicher fruchtbarer Arbeit, in harmonischem Zusammenwirken vieler namhafter Forscher und möglichst aller Nervenärzte, die auf diese Bezeichnung Anspruch machen können, die neurologische Wissenschaft und Heilkunst nach allen Richtungen zu vertiefen, auszubauen und fortzuentwickeln und in dem Kampfe gegen die Nervenkrankheiten die alten Waffen zu schärfen und neue

wirksamere zu schmieden, uns zur Freude und zum Lohne, der Menschheit zum Heile!

Es werden dann die Satzungen der Gesellschaft beraten und in folgender Form angenommen:

§ 1.

Die Vereinigung führt den Namen „Gesellschaft Deutscher Nervenärzte".

§ 2.

Zweck der Gesellschaft ist Förderung der neurologischen Wissenschaft und Heilkunde, der persönlichen Beziehungen zwischen den Nervenärzten sowie die Vertretung ihrer Interessen und Bestrebungen.

§ 3.

Die Gesellschaft besteht aus ordentlichen Mitgliedern, korrespondierenden und Ehrenmitgliedern.

§ 4.

Ordentliche Mitglieder können alle Personen werden, die die staatliche Approbation als Arzt erlangt haben.

§ 5.

Die Anmeldung zum Mitglied ist an den Vorstand zu richten. Die Aufnahme erfolgt, sofern zwei Drittel der abstimmenden Vorstandsmitglieder sich dafür aussprechen. Die Angabe von Gründen für die etwaige Ablehnung ist nicht erforderlich.

§ 6.

Die Mitgliedschaft erlischt:

a) durch den Tod;
b) durch Erklärung des Austritts beim Vorstand;
c) bei Verlust der bürgerlichen Ehrenrechte;
d) durch Ausschluss aus dem Verein auf Anordnung des Vorstandes unter Zustimmung der Majorität der Jahresversammlung.

§ 7.

Die korrespondierenden und Ehrenmitglieder werden auf Antrag des Vorstandes durch Majoritätsbeschluss der Mitglieder der jedesmaligen Jahresversammlung ernannt. Es sollen nur Personen in Vorschlag gebracht werden, die sich ein hervorragendes Verdienst um die Ziele der Gesellschaft erworben haben.

§ 8.

Der Vorstand der Gesellschaft besteht aus 9 Mitgliedern, und zwar aus dem ersten und zweiten Vorsitzenden, den beiden Schriftführern, von denen der erste zugleich Schatzmeister ist, und 5 anderen Mitgliedern.

Die Wahl des Vorstandes erfolgt durch die Mitglieder in der Jahresversammlung auf Grund von Abstimmung mit einfacher Majorität, die auch

durch Akklamation ersetzt werden darf. Bei Stimmengleichheit entscheidet die Stimme des derzeitigen Vorsitzenden.

Die Wahlperiode erstreckt sich auf 2 Jahre; sie beginnt mit dem Schluss der Versammlung, welche die Wahl vollzogen hat. Die Wiederwahl für eine weitere Periode ist zulässig.

Der Vorstand vertritt die Gesellschaft, leitet ihre Geschäfte und verwaltet das Vereinsvermögen, doch hat der Vorstand das Recht, die Vertretung in allen Angelegenheiten dem ersten Vorsitzenden zu übertragen.

§ 9.

Scheidet im Laufe eines Geschäftsjahres ein Mitglied aus dem Vorstande aus, so ergänzt sich der Vorstand bis zur nächsten Jahresversammlung durch Zuwahl aus der Zahl der ordentlichen Mitglieder.

§ 10.

Der erste Vorsitzende hat das Recht, bei wichtigen Entscheidungen Versammlungen des Vorstandes zu berufen. Der Vorstand ist beschlussfähig, wenn fünf Mitglieder und unter ihnen der erste Vorsitzende oder in seiner Vertretung der zweite anwesend sind. Die Erledigung der laufenden Geschäfte kann durch schriftliche Verständigung der Vorstandsmitglieder unter einander erfolgen.

Bei Behinderung des ersten Vorsitzenden gilt der zweite als sein Stellvertreter.

§ 11.

Die Gesellschaft hält einmal im Jahre eine ordentliche Sitzung (Jahresversammlung) ab. Die Tagesordnung ist von dem ersten Vorsitzenden unter Zustimmung des Gesamtvorstandes vorzubereiten und festzusetzen.

Die Leitung der Jahresversammlung liegt in den Händen der beiden Vorsitzenden, bezw. ihrer von der Versammlung zu wählenden Stellvertreter.

§ 12.

Die Dauer der Versammlung beträgt zwei Tage.

Zeit und Ort der nächsten Jahresversammlung sowie die wichtigsten Referathemata werden von der Versammlung selbst am zweiten Sitzungstage bestimmt.

§ 13.

Der Jahresbeitrag beträgt 10 Mk. Ehrenmitglieder und korrespondierende Mitglieder sind von der Leistung der Beiträge befreit. Die Einziehung der Beiträge geschieht durch den Schatzmeister, welcher das Vermögen der Gesellschaft unter Aufsicht des Vorstandes zu verwalten und der Jahresversammlung einen Rechenschaftsbericht vorzulegen hat.

§ 14.

Die Beiträge dienen zur Bestreitung der laufenden Ausgaben der Gesellschaft. Durch Beschluss der Jahresversammlung können Beträge für besondere Zwecke und Veranstaltungen aus dem Vermögen entnommen werden.

§ 15.

Die Berichte über die Verhandlungen der Gesellschaft werden zunächst in kürzerer Form in dem „Neurologischen Zentralblatt", in ausführlicherer Weise in der „Deutschen Zeitschrift f. Nervenheilkunde" veröffentlicht.

Der ausführliche Bericht ist jedem der Mitglieder zuzustellen.

§ 16.

Änderungen dieser Statuten können nur durch die Majorität der Jahresversammlung herbeigeführt werden. Dieselbe hat auch über die etwaige Auflösung der Gesellschaft oder ihre Verschmelzung mit anderen Gesellschaften zu beschliessen.

§ 17.

Im Falle der Auflösung der Gesellschaft soll das vorhandene Vermögen zu Zwecken der Förderung der Nervenheilkunde oder zur Unterstützung von Nervenheilstätten Verwendung finden.

Die sich anschliessende Wahl des Vorstandes ergab:

I. Vorsitzender: Herr Erb-Heidelberg.

II. Vorsitzender: Herr Oppenheim-Berlin.

I. Schriftführer: Herr Hoffmann-Heidelberg; da derselbe die Wahl ablehnte, wurde an seiner Stelle Herr Schönborn-Heidelberg gewählt; derselbe ist zugleich Schatzmeister.

II. Schriftführer: Herr Bruns-Hannover.

Zu Beisitzern wurden gewählt die Herren Edinger-Frankfurt a. M., v. Frankl-Hochwart-Wien, v. Monakow-Zürich, Nonne-Hamburg, Sänger-Hamburg.

Entsprechend § 7 der Satzungen ernannte die Gesellschaft zum Ehrenmitglied Sir Victor Horsley-London, zu korrespondierenden Mitgliedern die Herren v. Eiselsberg-Wien, Sherrington-London, Pierre Marie-Paris, Dejerine-Paris, Henschen-Stockholm.

Darauf wird in die Tagesordnung eingetreten.

Referate:

I. **Die Hirnpunktion.** Referent Herr E. Neisser-Stettin.

Aus dem Bedürfnis, chirurgisch angreifbare Krankheiten des Gehirns und seiner Häute, deren Sitz und Art nicht mit Sicherheit erkennbar ist, durch einen möglichst geringen Eingriff der Diagnose zugänglich zu machen, ist die Hirnpunktion entstanden. Das Fehlen moderner technischer Hilfsmittel sowie die Besorgnis, ein so edles Organ oder seine Blutgefässe gewissermassen blindlings zu verletzen, haben, wie ich vermute, lange Zeit die Ausbildung geeigneter Methoden

und die Gewinnung klinischer Erfahrung verhindert. Trotz vereinzelter Versuche von Middeldorf und Meinhard Schmidt, trotz einzelner Verbesserungen der Technik, z. B. der von Albert Kocher zu anderem Zwecke angegebenen schnittlosen Bohrmethode, lag im Jahre 1904 doch nur ein einziger Bericht über eine wirklich ausgeführte Hirnpunktion vor, nämlich von Meinhard Schmidt. Ich habe mich dann bemüht, in Gemeinschaft mit meinem Assistenten, jetzigem Oberarzt F. Kurt Pollack, Technik und Klinik der Hirnpunktion so weit auszubilden, dass sie in der Hand der inneren Klinik oder der Nervenklinik ein leicht anzuwendendes und verhältnismässig ungefährliches Verfahren darstellen sollte. Dem 21. Kongress für innere Medizin habe ich sodann meine Resultate vorgelegt und in den „Grenzgebieten für Chirurgie und innere Medizin" die an der Hand von damals 136 Hirnpunktionen zusammen mit Dr. Pollack gewonnenen Erfahrungen eingehend besprochen. Das Wesentliche unserer Technik bestand in der Anwendung eines sehr schnell rotierenden, elektrisch bewegten feinen glatten Bohrers, der es ermöglichte, ohne Narkose in wenigen Sekunden durch Haut, Weichteile und Knochen ohne Gefahr einer Duraverletzung einzudringen, sowie in der Kenntnisgabe einer Reihe von Punkten am Schädel, in denen die einzelnen Hirnlappen sowie gewisse Lieblingsstellen von Blutungen und Abszessen mit grosser Sicherheit und ohne nennenswerte Gefahr insbesondere von Blutungen getroffen werden konnten. Die klinischen Resultate waren kurz die, dass die Hirnpunktion uns durch Zutagefördern von altem Blut, Hämatoidin, Cystenflüssigkeit, Liquor, Eiter, Tumorpartikelchen vorzügliche Dienste geleistet hat, dass sie durch Erkennung extra- und intraduraler Hämatome, eines extraduralen Abszesses, eines kleinen Glioms und eines grossen cystisch entarteten Endothelioms durch rechtzeitige Operation, schliesslich auch in einigen Fällen ohne Operation durch Entleerung von Cystenflüssigkeit, Blut, blutigem Serum, Liquor teils sehr günstig, teils lebensrettend gewirkt hat.

Der erste, der sich zur Nachprüfung unserer Angaben entschloss und sie in glücklichster Weise zur Diagnose mehrerer Kleinhirncysten sowie eines Hirntumors benutzte, war mein hochverehrter Lehrer Lichtheim. Sodann hat Weintraud in einem Falle von cystischem Tumor sowie einen Fall von Reichhardtscher Hirnschwellung, ferner Ascoli 6 Fälle punktiert und damit einen cystischen Kleinhirntumor sowie einen Kleinhirntuberkel erkannt. Es sind ferner von Grund in Heidelberg u. a. eine Kleinhirncyste erkannt und Ventrikelpunktionen ausgeführt, ebenso auch von Unverricht, auch von Schultze in Bonn. Während diese genannten Berichte im wesentlichen kasuistisches

Material betreffen, ist kürzlich von Herrn B. Pfeifer in Halle unter Ägide unseres unvergessenen Wernicke eine ausgezeichnete umfassende Arbeit über die Anwendung unserer Methode bei Hirntumor veröffentlicht.

Wie sich nun durch unsere eigenen und die Arbeiten unserer Nachfolger Technik und Resultate der Hirnpunktion heute verhalten, will ich im Folgenden im einzelnen, wenn auch in Kürze berichten. Zunächst die Technik! Was zunächst den Hirnbohrer betrifft, so unterliegt es nach wie vor keinem Zweifel — und die Angaben Ascolis bestätigen das —, dass man nötigenfalls auch mit Hand- und Fussmotoren völlig zum Ziele kommt, indessen so wünschenswert auch die allergrösste Vereinfachung einer Methode ist, so muss ich doch auch heute wieder betonen, dass eine wirklich zuverlässliche und vielseitig anwendbare Hirnpunktionsmethode durchaus des Elektromotors bedarf. Das zeigen die Versuche Pfeifers, der ebenfalls zunächst mit Fussmotor arbeitete, aber plötzliches Steckenbleiben des Bohrers und Abbrechen der Bohrspitze erlebte. Statt der grossen Bergmannschen Motors benutzen wir nun ausschliesslich einen kleinen Motor von 2400 Umdrehungen. Dieser genügt allen Anforderungen. Auch der Pfeifersche Motor von 1800 scheint allen Ansprüchen genügt zu haben. Was die Nadeln betrifft, so haben wir solche mit schräger Spitze und spitzenlose, senkrecht abgeschnittene; letztere sind insbesondere zur Punktion extraduraler Blutergüsse empfohlen. Wir haben uns indessen überzeugt, dass man auch mit der spitzen Nadel allein alles Wünschenswerte erreicht. Pfeifer benutzt neuerdings statt unserer Stahlnadeln Platin-Iridium-Nadeln, die nicht, wie die unsrigen, bei längerem Gebrauch zum Rosten neigen. Sie haben vermutlich den Übelstand der Teuerheit, sonst ist ihre Anwendung ohne Zweifel sehr zweckmässig. Wir selbst wenden unsere alten Nadeln auch jetzt an. Wenn man den Fehler der Rostpartikelchen kennt und insbesondere die Stahlnadeln häufig erneuert, so kommt man gut mit ihnen aus. Statt der spitzen verwendet Pfeifer seinerseits stark abgestumpfte Nadeln, veranlasst durch von ganz abnormen Verhältnissen hervorgerufene Blutung, von der noch später die Rede sein wird.

Schliesslich verwendet Pfeifer zur Aspiration von Tumorpartikelchen etwas dickere Nadeln als die unsrigen, nämlich von 1,3 mm statt 1 mm. Ohne Zweifel erleichtern diese Nadeln die Gewinnung fester Hirnpartikel, andererseits stellen sie, wenn auch minimale Vergrösserungen des Eingriffs dar. Auch bei unseren Millimeternadeln haben wir bereits bei unserem ersten publizierten Fall härt- und schneidbares Material gewonnen. Beide Nadeln haben offenbar geringfügige Vorzüge und Nachteile. Ich betone aber hier nochmals,

dass nach meiner Erfahrung zunächst stets mit der von mir angegebenen (bei Cassel-Frankfurt erhältlichen) Millimeternadel punktiert werden sollte; mit dieser Nadel ist noch niemals eine arterielle Blutung hervorgerufen worden. Unfälle, die mit stärkeren Nadeln hervorgerufen werden, sollen nicht auf das Konto der von uns angegebenen Methode gesetzt werden.

Die von uns gewählten Punkte am Schädel hat Pfeifer, nachdem er sich von ihrer Zweckmässigkeit an Leichenversuchen überzeugt hat, ebenfalls angewendet. Die Narkose haben wir fast niemals angewendet, nur bei einzelnen Fällen grosser Unruhe, Jaktation, Pressen, oder bei grosser Ängstlichkeit ein leichtes Anchloroformieren bezw. Scheinnarkose. Ebenso hat auch Pfeifer die Narkose für völlig überflüssig gefunden und sie nur in einem einzigen Falle angewendet.

Was die Schmerzhaftigkeit unseres Verfahrens anbetrifft, so ist sie natürlich nach Art der Persönlichkeit sehr verschieden. Auch sind nicht alle Stellen gleich unempfindlich. Äusserst wenig empfindlich ist die Ventrikelpunktion am Bregma, wie überhaupt am ganzen Oberkopf. Kleinhirnpunktionen sind mitunter wenig schmerzhaft. Wir haben öfter Gelegenheit gehabt, vor einer grösseren Korona Kinder zu punktieren, die dabei ihre Flasche tranken oder sogar einschliefen.

Ich benutzte in der Regel 2 Äthylchloridsprays zur lokalen Anästhisierung, von denen der eine auf die Punktionsstelle gerichtet wird, während der zweite in der Umgebung umhergeführt wird. Auf diese Weise kommt nicht bloss eine sehr gute Anästhesie zustande, es wird auch jener kleine Übelstand verringert oder beseitigt, dass bei dicken Bedeckungen die von dem Bohrer durchbohrten Muskelschichten sich unregelmässig zusammenziehen und dadurch das Auffinden des knöchernen Bohrloches mitunter verzögert wird. An Stellen, wie z. B. dem Kleinhirn, wo etwas zu befürchten ist, empfiehlt es sich so vorzugehen, wie ich jetzt stets punktiere, nämlich den Bohrer auch nach Durchbohrung des Schädels nicht still zu stellen, sondern ebenso mit voller Rotation zurückzugehen, wie man hineingegangen ist, dann, während evt. der zentrale Äthylspray noch in Gang gehalten wird, die bereit gehaltene Nadel rasch einzuführen.

Für den weniger Geübten empfiehlt sich noch ein anderer Kunstgriff, indem man von einem Assistenten einen Stift genau parallel zur Bohrrichtung auf den Schädel setzen und nach der Bohrung unverrückt festhalten lässt. Auch hierdurch wird die Einführung der Nadel sehr erleichtert. Im ganzen darf ich zusammenfassend sagen, dass mit kleinen Änderungen unsere Technik sich auch in den Händen der nachprüfenden Autoren bewährt hat.

Gehe ich nunmehr zu den Resultaten über, die bisher mit der

Hirnpunktion erzielt sind, so darf ich mich darauf beschränken, das tatsächlich beigebrachte Material kurz zu referieren, während ich auf Erörterungen mehr theoretischer Art, also über vermutliche Indikationen oder Kontraindikationen wohl nicht mehr einzugehen brauche. Unsere ersten glücklichen Resultate betreffen Blutungen aus der Meningea media, intra- und extradurale Hämatome. Ich erinnere an den Fall, wo wir am vorderen Krönleinschen Punkt unter Palpation der abgedrängten Dura einen extraduralen Bluterguss feststellen konnten, während am hinteren Krönleinschen Punkt extradural nichts, intradural zertrümmertes Hirngewebe gefunden wurde. Ich erinnere an den Fall, der zu Fuss ins Krankenhaus kam, dessen grosses intradurales Hämatom ohne Punktionen sicherlich nicht erkannt und rechtzeitig operiert worden wäre. Ich erinnere an den Fall, wo durch Entleerung von 180 ccm alten Blutes aus der hinteren Schädelgrube ein bereits mit Trachealrasseln daliegender Mann wieder zu sich kam und operationslos heilte. Auch jene Fälle muss ich kurz berühren, bei denen die Entfernung einer verhältnismässig geringfügigen Quantität blutigen Serums die Heilung einleitete. Erst kürzlich haben wir wieder einen derartigen Fall beobachtet, der, nachdem er vor einigen Tagen ein Trauma erlitten hatte, mit getrübtem Sensorium, zunehmender Pulsverlangsamung und heftigen Kopfschmerzen eingeliefert wurde; die Entleerung von 15 ccm extraduralen Serums führte eine sofortige Besserung herbei, derart, dass von chirurgischer Seite von einer Operation Abstand genommen wurde. Recht wichtig erscheinen mir aber auch diejenigen Fälle, in denen der Verdacht einer Meningealblutung vorlag und durch die Punktion widerlegt wurde. Solche Fälle haben wir mitgeteilt. Ascoli hat auf gleiche Weise einem Patienten die Trepanation erspart.

Vorzügliche Resultate hat die Hirnpunktion bei den Cysten des des Gehirns gehabt. Schon der erste Fall von uns, in dem bei einem fast sterbenden Patienten mit den Erscheinungen eines nicht lokalisierbaren Hirntumors aus der linken hinteren Schädelgrube 25 ccm eiweissreicher Flüssigkeit gewonnen wurden, wonach der Patient sich sofort erholte, ist hierfür ein vorzügliches Beispiel. Innerhalb $1\frac{1}{4}$ Jahren wurden hier durch 7 Punktionen im ganzen ca. 250 g Flüssigkeit entleert, die jedesmalige Verkleinerung der Cyste festgestellt, der Patient ohne Operation geheilt; er ist jetzt seit 3 Jahren gesund. Zwei ebensolche Kleinhirncysten hat Lichtheim durch die Punktion erkannt und durch Operation zur Heilung gebracht. Ein dritter Fall starb leider eben, als die Hirnpunktion vorgenommen werden sollte. Harry Scholz, der diese Fälle eingehend veröffentlicht, stellt nicht weniger als 75 Fälle dieser Affektion aus der Literatur

zusammen, die also nicht ganz so selten zu sein scheinen, wie man bisher angenommen hat. Er betont, dass die Differentialdiagnose zwischen Tumor und Cyste ohne Punktion nicht zu stellen, dass insbesondere die Feststellung der Seite durch einen so geringfügigen Eingriff einer unter Umständen falschseitigen Trepanation ohne Zweifel vorzuziehen sei. Eine anscheinend ebenfalls reine Cyste des Parietallappens hat auch Pfeifer durch Punktion erkannt und die Operation mit Heilungserfolg veranlasst. Den Übergang von den reinen benignen Cysten zu den cystisch entarteten Tumoren bildet ein Fall von Grund, wo in der Wand der durch Punktion erkannten Kleinhirncyste ein kirschkerngrosses Gliom sass, nach dessen Entfernung Heilung eintrat.

Ich komme nun zu den Tumoren. Ich war anfangs im Zweifel, ob für diese die Gehirnpunktion etwas Erspriessliches würde leisten können. Allein schon in unserer ersten Arbeit konnten wir mitteilen, dass wir, abgesehen von einem kirschkerngrossen Gliom der Zentralwindungen, das sich durch Jacksonsche Epilepsie bemerklich machte und bei dem wir Hämatoidinschollen punktierten und so die richtige Stelle zur Operation brachten, dass wir ein Endotheliom des Stirnhirns durch Hirnpunktion als malignen, der Operation zugänglichen Tumor erkennen konnten; und zwar konnten wir bei diesem Tumor bereits nachweisen, dass er cystisch entartet war; ferner konnten wir solide Tumorpartikel gewinnen, diese sowohl im frischen Präparat als im Paraffinschnitt als Tumorgewebe erkennen, konnten durch weitere 5 Punktionen in der Umgebung feststellen, dass der Tumor von nicht erheblichem Umfange sein würde. All dies hat die Operation bestätigt. Sodann hat Lichtheim in einem Falle, wo es zweifelhaft sein konnte, ob ein Tumor am Occipitallappen oder an nicht zugänglicher Stelle in der vorderen Schädelgrube gelegen sei, dadurch, dass aus dem Occipitalhirn zahlreiche Körnchenkugeln entleert wurden, den Sitz des Tumors bestimmt. Auch dieser Patient wurde durch Operation geheilt. Ich komme jetzt zu der wiederholt zitierten Arbeit von Pfeifer, der bei 20 Fällen 89 Hirnpunktionen zur Erkennung von Hirntumoren ausgeführt hat. Ich kann aus der Fülle der gesammelten Beobachtungen hier nur kurze Andeutungen geben; jeder, der sich eingehender mit unserer Methode befassen will, wird diese Arbeit selbst lesen müssen. 12 mal unter 14 Fällen von Hirntumor wurde durch die Punktion eine genaue Lokaldiagnose gestellt. In 5 von diesen Fällen konnte auf Grund der Hirnpunktion ein Tumor an chirurgisch erreichbarer Stelle mit Aussicht auf Dauererfolg diagnostiziert werden. Sämtliche 5 Fälle wurden mit günstigem Erfolg operiert; sie sind vorläufig geheilt, 2 davon bereits dauernd geheilt. Bei weiteren 8 Fällen wurde die klinische Lokaldiagnose durch die Punktion bestätigt und in ver-

schiedenster Weise vervollständigt, insbesondere die Ausdehnung der Geschwulst nach der Fläche, der Tiefe ihres Sitzes, des Verhältnisses der Umgebung vervollständigt. Die Tiefe dreier Cysten, wovon 2 von Tumoren stammten, liessen sich ähnlich wie in unserem Cystenfall ziemlich genau bestimmen. Immer unterschieden sich diese Cystenflüssigkeiten durch Aussehen, Eiweissgehalt ohne weiteres vom Liquor. In einem getrübten Ventrikelliquor konnte er durch den Nachweis von Tumorelementen feststellen, dass der Tumor bis zum Ventrikel reichte, was die Autopsie bestätigte. In dem grösseren Widerstand, den Tumorgewebe mehrfach der punktierten Nadel entgegensetzte, fand er ein bemerkenswertes diagnostisches Anhaltsmittel. In der Umgebung der Tumoren wurden häufig Zeichen von Erweichung festgestellt. Wie genau unter Umständen die Lokaldiagnose war, geht aus dem Fall 6 Pfeifers hervor, wo er feststellte, dass der Tumor im linken Schläfelappen sass, durch das ganze Marklager bis an die Ventrikelwand reichte, und dass eine umgebende Erweichungszone bis an den Scheitellappen und an die linke motorische Region heranreichte; oder Fall 18: Der Tumor reichte vom mittleren Parietallappen bis zum vorderen Teil des Occipitallappens, er war teilweise cystisch degeneriert und reichte mindestens bis zu $2^1/_2$ cm Hirntiefe.

Die mikroskopische Diagnose wurde teils am frischen, teils am gehärteten Präparat vorgenommen. Es wurden Sarkome aus teils runden, teils spindligen, dicht an einander liegenden Zellen, Endotheliome aus sehr grossen zylindrischen oder kubischen Zellen, Gliome aus Zellen mit langgezogenen Kernen und deutlichen Ausläufern diagnostiziert. Hierbei sei bemerkt, dass, so schwierig es mitunter ist, die Artdiagnose einer Geschwulst zu stellen, besonders, wo nur wenig Material vorliegt, so leicht meistens es ist, zu erkennen, dass eine dem Hirngewebe fremde Zellart vorliegt, und hieraus die Geschwulstdiagnose im allgemeinen zu stellen. Pfeifer kommt zu dem Schluss, dass man mittelst der Hirnpunktion zu einer weit exakteren Diagnose der Lokalisation, der Geschwulstart sowie der Ausdehnung und Art des Sitzes der Hirntumoren kommt, als dies durch die klinische Untersuchung allein möglich ist; dass ferner seine mit Hilfe der Hirnpunktion erzielten Erfolge in operierten Fällen von Hirntumor im Vergleich zur Statistik und Einzelerfahrung der berufensten Autoren alle früheren bei weitem übertreffen; dass vollends das Freilegen einer oder gar beider Hemisphären zu explorativen Zwecken jetzt seine Existenzberechtigung völlig eingebüsst habe.

Ich erwähne noch, dass Weintraud über einen grossen cystisch entarteten Tumor des Schläfenlappens berichtet, den er punktiert hat. Ferner punktierte Ascoli ein cystisches Gliosarkom des Kleinhirns

und brachte es zur Operation, bei der der Tumor nicht vollständig entfernt werden konnte. Ascoli punktierte auch aus dem Kleinhirn eines Kindes mit Tumorerscheinungen zerfallenen sterilen Eiter und diagnostizierte daraus richtig einen Kleinhirntuberkel, was uns bei einem gleichartigen Fall nicht gelungen war. Von meinen eigenen weiteren Erfahrungen beim Tumor erwähne ich nur kurz, dass in allen 4 Fällen Tumorgewebe gefunden und richtig diagnostiziert wurde.

Ein Fall davon ist zur Zeit geheilt. Was die negativen Ergebnisse der Hirnpunktion beim Tumor betrifft, ist klar, dass hier das negative Resultat nicht ohne weiteres das Nichtvorhandensein eines Tumors bedeutet. Je dringender der Verdacht eines an operabler Stelle gelegenen Tumors, um so öfter sollte punktiert werden. Auch soll bei jeder Punktion wirklich Gehirngewebe entleert werden. Bisher ist kein Fall mir bekannt geworden, bei dem durch negativen Ausfall einer Hirnpunktion ein Tumor zu Unrecht unoperiert geblieben ist, dagegen habe ich nicht selten in Fällen unklarer Art Meningealergüsse gefunden, in Status hemiepilepticus-Fällen, die ins Gebiet der Reinhardtschen Hirnschwellung gehören, durch negativen Ausfall der Hirnpunktion den Verdacht auf Hirntumor fallen gelassen und eine überflüssige Trepanation erspart.

Schliesslich hat Grund in 3 Fällen von Hirntumor mit negativem Erfolg punktiert! Die Tumoren sassen zwar zum Teil an den vermuteten Stellen, aber so tief, dass sie der Nadel und dem Messer nicht zugänglich waren.

Nun zu den eitrigen Prozessen des Gehirns, insbesondere den Abszessen. Auch hier darf ich mich auf das tatsächlich beigebrachte Material beschränken und kann theoretische Erwägungen über Indikationen und Kontraindikationen, wie sie mehrfach ausgesprochen sind, unerwähnt lassen. Das Beispiel der Hirntumoren, in denen die Hirnpunktion so glückliche Erfolge aufzuweisen hat, darf uns nach dieser Richtung in der Aufstellung bestimmter Anzeichen und Gegenanzeichen vorsichtig machen. Ich erinnere zunächst an meinen ersten Fall, wo bei einem ganz schlechten Fall durch Hirnpunktion ein extraduraler Abszess gefunden und der Mann gerettet wurde. Wir haben später noch folgende Fälle gehabt. Ein Mann mit schwerer Otitis media wurde leider schon im Stadium vorhandener Meningitis punktiert und ein Abszess im Schläfenlappen mühelos gefunden. In einem zweiten Fall von operierter Otitis media mit dauerndem Fieber fanden wir einen Kleinhirnabszess. Der Patient, kurz, ehe er operiert werden sollte, kollabierte und starb plötzlich. Die Autopsie ergab keine Spur von Meningitis, also einer jener plötzlichen Hirntode, die eindringlich darauf hinweisen, einen durch Punktion erkannten Fall möglichst

umgehend dem Operateur zuzuführen. Schliesslich hat mir Herr Professor Friedrich freundlichst mitgeteilt, dass er, abgesehen von anderen Fällen, auch bei einem Fall von tiefliegendem Hirnabszess mit nicht zu sichernder Lokalisation die Hirnpunktion mit Erfolg angewendet hat; es wurde in $2^1/_2$ cm Hirntiefe Eiter gefunden, ein Fall, der in Bezug auf Diagnostik, Technik und Ätiologie wichtig und daher für eine besondere Publikation bestimmt sei.

Schliesslich ein Wort über den negativen Ausfall der Punktion beim Abszessverdacht. Gerade hier, m. H., glaube ich, dass der Hirnpunktion noch ein zwar kleines, aber wichtiges Gebiet offen steht. Oder wer von uns kennt nicht diese Fälle, wo jemand, z. B. ein Kind, mit Otitis, z. B. doppelseitiger Otitis, sei es mit oder ohne Operation, dauernd ohne erkennbaren Grund fiebert, wo die Lumbalpunktion keine Meningitis ergibt, unbestimmte Hirnsymptome vorhanden sind, wo die Möglichkeit eines rechts- oder linksseitigen extraduralen oder eines Schläfenlappen- oder eines Kleinhirnabszesses oder gar keines Abszesses in gleicher Weise besteht. Ich persönlich habe jedenfalls in solchen Fällen und auch in anderen Fällen halbseitiger Hirnsymptome, wo die eitrige Natur des Prozesses nicht mit Sicherheit ausgeschlossen werden konnte, grosse Erleichterung verspürt, wenn der negative Ausfall der Hirnpunktionen die Abwesenheit einer Eiterung anzeigte. Von einer therapeutischen Entleerung eines Hirnabszesses durch Punktion kann natürlich keine Rede sein und ist auch niemals die Rede gewesen.

Nun schliesslich zur Ventrikelpunktion! Diagnostisch wird zur Gewinnung von Liquor, zur Untersuchung von dessen Eingenschaften, zur Feststellung des Hirndrucks die altbewährte Quinckesche Lumbalpunktion stets unerreicht bleiben und ihr grosses Gebiet unumschränkt behalten. Die diagnostische Ventrikelpunktion kann nur in wenigen Punkten eine willkommene Ergänzung bilden, indem sie nämlich direkt die Grösse des Ergusses bezw. der Erweiterung der Ventrikel nachweist. Es ist erstaunlich, in wie geringer Tiefe mitunter bereits Ventrikelflüssigkeit bei internem Hydrocephalus angetroffen wird. Wenn man in geringerer Tiefe als 3 cm Ventrikelflüssigkeit entleert, wird man, hierin stimmt auch Pfeifer mit uns überein, in der Regel auf einen Hydrocephalus schliessen dürfen. Ob ein primärer oder ein sekundärer Hydrocephalus infolge Hirntumors vorliegt, kann natürlich durch die Ventrikelpunktion nicht entschieden werden. Es kann weiterhin, wie wir uns überzeugt haben, durch die Ventrikelpunktion leicht festgestellt werden, ob die Foramina Monroi und Magendii offen sind oder nicht, indem man etwas sterile Methylenblaulösung in den einen Ventrikel spritzt und durch die Lumbalpunktion oder die Punktion des anderen Ventrikels sich vom evt.

Eintritt der gefärbten Flüssigkeit überzeugt, eine diagnostische Vornahme von natürlich verhältnismässig geringfügiger Bedeutung und seltener Indikation. Schliesslich wird einmal, wenn es aus irgend einem Grunde nicht gelingt, die Lumbalpunktion vorzunehmen bezw. Liquor zu erhalten, z. B. bei sehr fetten Leuten, Decubitus etc., die Ventrikelpunktion einen willkommenen Ersatz bieten können. In therapeutischer Beziehung haben wir mit der Ventrikelpunktion zum Teil sehr günstige Resultate gehabt. Ich möchte bei dieser Gelegenheit kurz anschliessen, was überhaupt von der therapeutischen Wirkung der Hirnpunktion zu sagen ist. Ich will es nicht besonders betonen, dass schon unser erster Fall von Hirncyste durch die Hirnpunktion nicht bloss erkannt, sondern nach 7 Punktionen im Verlauf von $1^1/_4$ Jahren ohne Operation völlig geheilt wurde und seit 3 Jahren gesund geblieben ist. Bei der nicht genügenden Sicherheit darüber, ob eine reine Cyste oder ein etwa noch entfernbarer Tumor daneben vorliegt, wird man ja ohne Zweifel nach der diagnostischen Hirnpunktion die Therapie der Cysten in der Regel dem Chirurgen zuschieben. Ein etwas grösseres Gewicht möchte ich legen auf die oft momentan eintretenden günstigen Wirkungen der Entleerung älterer Meningealblutergüsse und serös-blutiger Ergüsse. Hier lehren meine Fälle, dass nach der hierdurch erzielten primären Besserung der klinische Verlauf entscheiden muss, ob operiert werden soll oder nicht. Die Entleerung hydropischer Ergüsse durch die Ventrikelpunktion hat uns in einer ganzen Reihe von Fällen vortreffliche Resultate gegeben. Freilich sind es meist Fälle von inoperablen Hirntumoren, bei denen also nur ein palliativer Erfolg erzielt werden kann, und ohne Zweifel kann dieser vielfach in gleicher oder auch in besserer Weise durch die Palliativtrepanation erreicht werden. Allein gerade die Ventrikelpunktion am Bregma oder ähnlichen Stellen ist ein so überaus minimaler Eingriff, so leicht von jedem Assistenten auszuführen — nämlich da, wo vermehrte Flüssigkeit vorhanden ist —, so schmerzlos und beliebig oft zu wiederholen, dass schon aus äusseren Gründen und gerade weil ein Dauerfolg ja nicht erzielt werden kann, meines Erachtens die Ventrikelpunktion zunächst versucht werden sollte, ehe man sich zur Trepanation entschliesst. Den gleichen Standpunkt finde ich von Herrn Schultze-Bonn in seinem neuen Referat in den Grenzgebieten, ebenso bei Pfeifer vertreten; Pfeifer hält die Ventrikelpunktion zur Druckentlastung des Gehirns auch für zuverlässiger und wirksamer als die Spinalpunktion, insbesondere natürlich bei Unterbrechung der Kommunikation zwischen Gehirn und Rückenmark, eine Ansicht, die ich nach meinen Erfahrungen bestätigen muss. Schliesslich hat W. Schulz-Posen bei epidemischer Genickstarre einigen

palliativen Nutzen von Ventrikelpunktionen gesehen. In einigen, wenn auch seltenen Fällen von akutem Hydrocephalus internus haben wir aber auch bleibende ausgezeichnete Resultate gehabt. Mein Oberarzt, Herr Dr. Pollack, veröffentlicht soeben einen derartigen Fall, bei dem bei einem jungen Mädchen mit schwersten Hirnerscheinungen durch die Ventrikelpunktion die Heilung eingeleitet wurde.

Was schliesslich unangenehme Nebenwirkungen und Gefahren der Hirnpunktion betrifft, so sind, abgesehen von ganz unwesentlichen Erscheinungen, vorübergehendem Sinken des Pulses, Parästhesien beim Hirntumor, auch einmal Erbrechen, aus dem gesamten vorliegenden Material nur 2mal über schwere Folgen der Punktion berichtet. Beide Male handelt es sich um verlorene Fälle. Im ersten von mir mitgeteilten gab es während des Pressens bei der Punktion bei einem gefässreichen Hirntumor eine Blutung in denselben, während die Punktionsstelle weit ab davon lag. Sodann hat Pfeifer noch in einem inoperablen Falle von Tumor an der Basis des Stirnhirns einen Exitus 3 Stunden nach der Punktion erlebt. Die Autopsie ergab, dass der Tumor die Arteria corporis callosi derart hoch gedrängt hatte, dass sie statt in 7 cm schon in 3 cm Hirntiefe anzutreffen war. Die hierdurch entstehende Blutung war an sich, wie Pfeifer hervorhebt, minimal. Es handelte sich nur um einen 1 bis höchstens 2 mm dicken oberflächlichen, ganz platten Bluterguss, der offenbar nur dadurch, dass er auf ein so schwer geschädigtes Gehirn, das sich im Zustande des Hirndrucks befand, traf, tödlich wirkte. M. H., dass bei einem Hirntumor auch ganz minimale Eingriffe, wie eine Lumbalpunktion, plötzlich den Tod herbeiführen können, wissen wir, auch ehe irgend etwas geschehen ist — ich erinnere an den Lichtheimschen dritten Cystenfall — sterben diese Patienten leicht und unvermutet. Je schwerer ein Patient hirnkrank ist, je dringender der Verdacht einer noch entfernbaren Affektion, um so eher wird man sich zu einem etwas grösseren Risiko entschliessen. Im übrigen wird von allen Autoren, insbesondere von Pfeifer, im Gegenteil angeführt, dass die Hirnpunktionen fast durchweg gut vertragen wurden, dass insbesondere während der Ventrikel- und Cystenpunktionen niemals Pulsanomalien oder sonstige Störungen des Allgemeinbefindens beachtet worden seien. Eine Verletzung der Meningealgefässe hat niemals stattgefunden. Kleinere Blutungen aus den Hirnvenen sind nicht selten, sie haben indessen nicht zu ernsteren Erscheinungen geführt.

Ich bin am Schlusse meines Referats! Die Hirnpunktion — unter dieser von mir gewählten Bezeichnung wird es wohl zweckmässig sein, auch in Zukunft an Stelle anderer komplizierter Ausdrücke: Schädelpunktionen, explorative Hirnpunktionen, Schädelbohrung etc.,

die von uns angegebene Methode zu nennen — hat sich in ihrer jetzigen Gestalt in allen wesentlichen Punkten nach dem hier referierten, bisher vorliegenden Material in den Händen sämtlicher Nachuntersucher bewährt. Es darf die Hoffnung ausgesprochen werden, dass sie neben der Lumbalpunktion eine feste Stelle in den diagnostischen und in seltenen Fällen auch in den therapeutischen Massnahmen der inneren Medizin und der Nervenheilkunde einnehmen wird.

II. Chirurgische Therapie der Gehirnkrankheiten mit Ausschluss der Geschwülste. Ref.: Herr F. Krause-Berlin.

Im vorigen Jahre hat Krause auf der Naturforscherversammlung zu Stuttgart an der Hand eigener Erfahrungen einen Bericht über die chirurgische Behandlung der Gehirn- und Rückenmarksgeschwülste gegeben und die einzelnen Beobachtungen durch Projektionen erläutert. Da diese Art der Darstellung Beifall gefunden, so bleibt er ihr auch für das vorliegende Thema treu.

Als erstes Gebiet behandelt Krause die Epilepsie und zwar die für den Chirurgen wichtigste Form, die Jacksonsche. Diese ist keine Krankheit sui generis, sondern stellt einen Symptomenkomplex dar, der bei vielen Leiden des Gehirns und seiner Häute vorkommt, also durch die verschiedensten Ursachen ausgelöst werden kann. Vor allen Dingen sind die traumatischen Fälle zu sondern. Am einfachsten liegen die Verhältnisse, wenn eine Verletzung am Schädel die motorische Region betroffen hat und ein Bluterguss, ein Knochensplitter oder eine Depression, Cysten- oder Narbenbildung, entzündliche und eitrige Prozesse die Hirnrinde unmittelbar in Mitleidenschaft ziehen. Solche traumatischen Epilepsien sind seit langer Zeit operativ behandelt worden, indem man die Narben der weichen und knöchernen Schädeldecken herausschnitt, nötigenfalls eine Trepanation ausführte, Knochensplitter entfernte, Cysten und Abszesse entleerte, auch die narbig veränderten Hirnhäute und Hirnteile exzidierte. An einem 25jährigen Kranken werden die vorgefundenen Veränderungen demonstriert; nach der sehr ausgedehnten, in drei Zeiten ausgeführten Trepanation trat Heilung ein.

Bei einer zweiten Reihe von Kranken ist die Jacksonsche Epilepsie durch Intoxikationen, wie Bleivergiftung, Alkoholismus, Urämie, oder Infektionen, wie Pneumonie, Meningitis, erzeugt. Diese Formen gehören ebenso wenig ins Bereich der Chirurgie, wie jene Fälle, welche sich auf dem Boden der Hysterie entwickeln. Dagegen müssen unter den funktionellen Neurosen der Vollständigkeit wegen die Reflexepilepsien erwähnt werden, die zuweilen den Jacksonschen Typus darbieten. Gelegentlich kann jede Narbe an beliebiger

Körperstelle den Ausgangspunkt für die Krämpfe abgeben. Namentlich werden jene Narben gefürchtet, welche mit Knochenhaut oder Nerven verwachsen und auf Druck stark empfindlich sind. Zuweilen verspüren die Kranken eine Aura, die von einer derartigen Narbe ausgeht, oder der Druck auf diese erzeugt unmittelbar den epileptischen Anfall. Die Kenntnis derartiger Zustände ist alt, und bereits Dieffenbach hat Exzisionen von Weichteilnarben, ja Amputationen von Gliedmassen vorgenommen. Da es sich aber bei diesen Operationen nicht um Hirnchirurgie handelt, so begnügt sich Krause mit dem blossen Hinweis.

Das Hauptgebiet der operativen Tätigkeit sind die nicht traumatisch entstandenen Formen der Jacksonschen Epilepsie. Zuerst bespricht Krause jene Fälle, die sich an die cerebrale Kinderlähmung anschliessen. Bei einem 15jährigen Mädchen fand sich in dem primär an den Krämpfen beteiligten Armzentrum dicht unter der Hirnrinde eine encephalitische Cyste von etwa 200 ccm Inhalt. Nach ihrer Beseitigung ist seit 14 Jahren nicht allein Heilung von der Epilepsie schwersten Grades eingetreten, sondern die zuvor vollkommen verblödete Kranke hat ihren Verstand wiedergewonnen und sich zu einem normalen Menschen entwickelt. Solche Cystenbildungen an dem gleichen Hirnabschnitt rufen durchaus nicht immer Epilepsie hervor. Zwei dem Sitz und der Grösse nach völlig analoge Cysten, die dem Cysticercus cellulosae angehörten, hat Krause bei einem 31jährigen Arbeiter mit Erfolg operiert. Bei diesem waren niemals Anfälle von epileptischem Charakter, überhaupt keine krampfartigen Zuckungen eingetreten, vielmehr wiesen motorische und sensible Lähmungen, sowie Hirndrucksymptome auf die Diagnose und den Sitz der Neubildung im Gehirn hin.

Neben der subcortikalen, eben besprochenen, gibt es noch eine zweite Form der Cystenbildung, die des sogenannten Porencephalus. Er stellt eine Defektbildung dar, die, von der Gehirnoberfläche ausgehend, verschieden weit in die Tiefe, selbst bis in den Seitenventrikel hinein reichen kann. Ist nun in dem Defekt eine Ansammlung von Liquor cerebrospinalis in grösserer Menge vorhanden, so haben wir es mit einer porencephalischen Cyste zu tun. Diese liegt also an der Gehirnoberfläche und wird von der Arachnoidea überzogen, während die Pia mater mit der anliegenden Hirnrinde die übrige Cystenwand darstellt. Der Porencephalus kommt angeboren vor und kann zu Epilepsie Veranlassung geben. So fand Krause bei einem 13jährigen epileptischen Mädchen drei derartige Cystenbildungen in der Zentralregion neben- und untereinander.

Es gibt aber auch erworbene Formen der porencephalischen Cyste.

und mehrere derartige Operationsbefunde werden demonstriert. Der eine 23jährige Kranke hatte sich nach Geburt normal entwickelt, bis im Gefolge einer schweren Hirnhautentzündung vom 11. Lebensjahre an rechtsseitige Epilepsie auftrat, die allmählich einen allgemeinen Charakter annahm und zu geistigem Verfall führte. Die doppelt walnussgrosse Cyste fand sich subarachnoideal unmittelbar unter dem Facialiszentrum und bedingte einen entsprechenden Defekt in der Hirnsubstanz. Seit der vor $4^1/_2$ Jahren ausgeführten Operation ist die Epilepsie verschwunden, die geistigen Fähigkeiten sind wiedergekehrt und haben sich in überraschender Weise fortentwickelt.

In anderen Fällen von Rindenepilepsie nach cerebraler Kinderlähmung zeigen sich Narbenbildungen an der Gehirnoberfläche, ohne dass aus den Symptomen diese Veränderung mit Sicherheit zu erkennen wäre. So fand Krause bei einem 14jährigen Mädchen nach der Trepanation und Eröffnung der normalen Dura mater im mittleren Abschnitt der vorderen Zentralwindung eine dicke weisse, strahlige Narbe von 3 cm Breite und reichlich 4 cm Länge. Diese Narbe musste dem Armzentrum entsprechen, denn genau nach vorn und unten von ihr wurde durch faradische Reizung das Zentrum des unteren Facialis bestimmt. Im allgemeinen wird man bei so schweren narbigen Veränderungen keinen Erfolg durch die Operation erzielen.

Weiter bespricht Krause die schweren anatomischen Veränderungen, die er in zahlreichen Fällen Jacksonscher Epilepsie an den Hirnhäuten, namentlich der Arachnoidea gefunden, während das Gehirn sich anatomisch normal verhielt.

Die letzte Gruppe umfasst jene Formen der Jacksonschen Epilepsie, wo sich bei der Operation gar keine oder keine wesentlichen Abnormitäten am Gehirn und seinen Häuten finden. In allen diesen Fällen führt Krause die Exzision des primär krampfenden Hirnzentrums aus. Diese Methode führt zu Erfolg, wenn man nicht, wie das häufig geschehen, das Zentrum nach anatomischen Merkmalen bestimmt, die durchaus unzuverlässig sind, sondern hierzu die elektrische Reizung mit den notwendigen strengen Vorsichtsmassregeln verwendet. Ist auf diese Weise das Zentrum gefunden, so erfolgt Exzision im Zusammenhang mit den weichen Hirnhäuten, und zwar bis zur weissen Substanz, d. h. in einer durchschnittlichen Tiefe von 5—8 mm. Die Gefahr der Operation wird durch die Exstirpation eines kleinen Hirnrindenabschnittes nicht vergrössert, die zunächst eintretenden Lähmungen und sensiblen Störungen gehen zurück. Vom Tierexperiment ist dies seit langem bekannt. Als klassisches Beispiel wird ein bis zum 16. Lebensjahre völlig gesunder junger Mann angeführt, der dann an schwerer akuter Nephritis erkrankte. Im Verlauf dieser Affektion

trat eine Hirnblutung mit halbseitiger Lähmung und Hemianopsie ein. Zehn Jahre später entwickelte sich Jacksonsche Epilepsie, ausgehend von der hemiplegischen Hand, die inzwischen ebenso wie die anderen Gliedabschnitte ihre Kraft zum grossen Teil wiedergewonnen hatte, während die Hemianopsie unverändert fortbestand. Mit den zunehmenden und allgemein werdenden Krämpfen litt der Verstand so sehr, dass der Kranke seine Beschäftigung als Kaufmann aufgeben musste. Am 15. Oktober 1902 fand die Operation statt, die Hirnrinde verhielt sich normal, 2 Hirnpunktionen ergaben ein negatives Resultat. Nun wurden nach faradischer Bestimmung und Umgrenzung die primär krampfenden Zentren der Hand, des Vorderarms und der untere Facialis in einer Ausdehnung von 23:15--20 mm und in einer Tiefe von mindestens 5 mm exzidiert. Seit fast 5 Jahren ist der Operierte von der Epilepsie befreit, hat sein Geschäft wieder aufnehmen können, ja bedeutend erweitert.

Hier sei die Bemerkung eingefügt, dass dieser Operierte ebenso wie die übrigen angeführten keine Brompräparate oder andere krampfstillende Mittel nach der Operation bekommen hat. Die herausgeschnittene Knochenplatte ist wieder fest und knöchern eingeheilt. Kr. erwähnt diesen Umstand besonders, weil Kocher vorgeschlagen, ein bewegliches Ventil zu bilden; denn dieser huldigt der Ansicht, dass plötzliche Drucksteigerung in der in grosser Menge vorhandenen und bereits unter hohem Druck stehenden Cerebrospinalflüssigkeit augenblicklich das Bewusstsein aufhebe und allgemeine Krämpfe hervorrufe. Dass während der epileptischen Anfälle der intrakranielle Druck in der Tat sehr hoch steigt, demonstriert Kr. an einer Reihe von Bildern, die das Verhalten des Gehirns im epileptischen Anfall, wie er während der Operation beobachtet wurde, wiedergeben. Dabei wölbt sich das Gehirn wie eine aufs äusserste gespannte Blase in die Trepanationsöffnung vor und nimmt eine violette bis intensiv dunkelblaue Färbung an.

Kr. bespricht dann die Ergebnisse, die er bei der einpoligen faradischen Reizung der Hirnrinde bekommen, und demonstriert die bei 18 Menschen festgestellten Foci der verschiedenen Körpermuskeln; sie liegen sämtlich in der vorderen Zentralwindung, da nur diese sich als elektrisch erregbar erwiesen hat. In Übereinstimmung damit hat auch die durch Herrn Dr. Brodmann ausgeführte mikroskopische Untersuchung der exzidierten Hirnrindenstücke ergeben, dass diese der vorderen Zentralwindung angehörten.

Von den anderen zum Thema gehörigen Hirnerkrankungen demonstriert Kr. eine Reihe physiologisch und klinisch interessanter Fälle, bei denen Fremdkörper durch Verletzungen ins Gehirn gelangt

waren. Weiter behandelt er an eigenen Beobachtungen die Gehirnabszesse, zunächst die traumatischen, dann die metastatischen, wie sie namentlich von Eiterungen der Organe der Brusthöhle aus entstehen, ferner die Abszesse im Gefolge von Schädeldeckenerkrankungen, namentlich Tuberkulose, endlich die otitischen Schläfen- und Kleinhirnabszesse und die rhinogenen Eiterungen im Stirnhirn. Im Zusammenhang damit werden die Sinusthrombosen benigner und infektiöser Natur erwähnt.

Zum Schluss geht Kr. auf eine Reihe von Beobachtungen ein, in denen alle Erscheinungen auf eine solide Geschwulstbildung im Kleinhirn oder in der hinteren Schädelgrube hinwiesen, die operative Freilegung aber Veränderungen anderer Natur aufdeckte. Er bespricht zunächst einen derartigen bei einem 25jährigen Mädchen beobachteten Fall. Die betreffende Kleinhirnhemisphäre zeigte Verwachsungen mit der Umgebung, die durch eine umschriebene Arachnitis adhaesiva chronica hervorgerufen waren; an einer Stelle war durch Ansammlung von Liquor cerebrospinalis in den abgeschlossenen Partien eine cystenartige Bildung zustande gekommen. Nach deren Beseitigung und Lösung aller Verwachsungen ist vollkommene Heilung eingetreten. Die Analogie dieses Krankheitsbildes mit der chronischen Form der Meningitis serosa spinalis ist nicht zu leugnen. Beide Male handelt es sich um genau umgrenzte Ansammlungen von Liquor, die unter hohem Druck stehen und dadurch wie eine wirkliche Geschwulst wirken. In einem weiteren Falle — bei einem 23jährigen Manne, den H. Oppenheim im Anschluss an den Vortrag geheilt vorstellte — fanden sich zwei traumatisch entstandene Cysten, in jeder Kleinhirnhemisphäre eine.

Endlich geht Kr. auf bestimmte Formen des Hydrocephalus internus ein. In manchen Fällen handelt es sich um eine wesentliche Beteiligung des vierten Ventrikels. Allerdings können die anderen drei Ventrikel auch in Mitleidenschaft gezogen sein, aber der vierte Ventrikel in so überwiegendem Masse, dass man wirklich von einem Hydrocephalus des vierten Ventrikels zu sprechen berechtigt ist. Man findet diesen bis zur Grösse eines Fingerhuts erweitert, während die anderen nicht besonders ektatisch sind. Für diese Fälle empfiehlt es sich sehr wohl, nach Freilegung der hinteren Schädelgrube eine Punktion des vierten Ventrikels vorzunehmen. Das ist technisch durchaus nicht schwer, Kr. hat sie mehrfach ausgeführt. Von der beschriebenen Öffnung aus wird genau an dem tief eingezogenen Punkte, an dem die Dura beider Kleinhirnhemisphären mit der der Medulla oblongata zusammentrifft, langsam eine Kanüle medianwärts vorgeschoben, bis man auf Liquor kommt. In einigen Fällen war infolge allgemeiner

Drucksteigerung der ganze Hirnstamm so in das Foramen occipitale hineingepresst, dass entsprechend dessen Rande an den benachbarten Abschnitten des Kleinhirns eine tiefe zirkuläre Furche zu sehen war.

Auch eine Eröffnung des vierten Ventrikels von hinten her durch Schnitt in der Medianlinie ist technisch ausführbar, wie an Präparaten gezeigt wird. Die Operation käme zur Beseitigung eines Cysticercus des vierten Ventrikels eventuell in Frage.

Diskussion zu den Vorträgen Krause und Neisser.

Herr Oppenheim macht ergänzende Mitteilungen zu dem Referat des Herrn Krause und stellt den Kranken als geheilt vor, bei dem die Symptome eines Tumor cerebelli durch 2 Cysten im Kleinhirn bedingt waren, die auf operativem Wege entleert wurden.

Herr Auerbach: In einer demnächst in den „Grenzgebieten" erscheinenden Arbeit von E. Grossmann und mir „Zur Diagnostik und chirurgishen Behandlung der Kleinhirncysten" bin ich etwas ausführlicher auf die Neissersche Hirnpunktion eingegangen. In unserem Falle sahen wir von der Punktion ab, weil wir bei der grossen Lebensgefahr, in der der Kranke schwebte, unter allen Umständen entschlossen waren, den Schädel breit zu öffnen. Ferner scheinen mir die Punktionen der hinteren Schädelgrube ihre besonderen Bedenken zu haben, da bei den häufig konstatierten Verdrängungen und Verlagerungen gerade hier leicht lebenswichtige Teile (Rautengrube) von Einstichstellen aus verletzt werden könnten, von denen aus nach normal topographischen Überlegungen solche Läsionen ausgeschlossen zu sein scheinen. Aber auch im allgemeinen ist das Neissersche Verfahren, wenn ich es auch für einen bemerkenswerten Fortschritt für die Hirndiagnostik halte, kein so ganz harmloser Eingriff. Herr Neisser hat ja selbst schon den Fall von B. Pfeifer erwähnt, in dem es bei Punktion des l. Stirnhirns zu einer Verletzung der linken A. corporis callosi gekommen war und bald darauf der Exitus erfolgte. Neisser und Pollack selbst fanden in 3 Fällen bei der Sektion resp. Operation an der Hirnoberfläche 1 oder 2 noch nicht stecknadelkopfgrosse Bohrsplitter, die der Rinde aufsassen und offenbar bei der Bohrung in das Gehirn hineingedrückt waren. Die Verff. meinen, dass sich durch leichtes Ansetzen des Bohrers dieses Hineindrücken von Knochenstaub in die Tiefe vermeiden lasse. Es ist aber doch auch nicht unmöglich, dass dieses Vorkommnis häufiger passiert ist, da man doch nicht an allen Stellen später den autoptischen Befund erhoben hat.

Die Chirurgen stehen dem Neisserschen Verfahren keineswegs günstig gegenüber. Ich erwähne nur Krause und Borchardt. Auch Kocher betont noch in der neuesten Auflage seiner Operationslehre (S. 254), dass für alle Stellen, wo eine Punktion grössere Gefässe zu schädigen Gefahr läuft, oder wo es sich nicht um blossen Nachweis von Flüssigkeit handelt, eine Eröffnung des Schädels mit breiterem Instrument am Platze ist. Auch die Frankfurter Chirurgen, mit denen ich zusammen arbeite, gehen so vor, dass zuerst eine kleine Inzision (unter lokaler Anästhesie) gemacht, dann mit der Doyenschen Fräse eine kleine Trepanationsöffnung von ca.

0,5 cm Durchmesser angelegt wird. Die Vorteile dieses Modus procedendi gegenüber dem von Neisser geübten sind hauptsächlich folgende:

1. Man kann von dieser Öffnung aus bequem nach verschiedenen Richtungen hin punktieren und braucht den Eingriff nicht so oft zu wiederholen, wie es sich bei dem Neisserschen Verfahren als notwendig erwies: dadurch wird natürlich auch die Gefahr vermindert.

2. Verunreinigungen durch Knochenspäne oder gar Verschleppung derselben in die Tiefe sind hierbei ausgeschlossen.

3. Man entgeht der Gefahr, ein grösseres Duralgefäss anzustechen, mit grösserer Sicherheit, als wenn man die Dura nicht vor sich hat.

4. Man sieht direkt, ob extradurale Flüssigkeit vorliegt, ferner auch, ob die Dura pulsiert.

5. Man kann Punktionsspritzen mit weiterem Lumen anwenden und so leichter Tumorpartikelchen behufs Untersuchung aspirieren.

6. Man entgeht der Unannehmlichkeit, die Öffnung für die Punktionsnadel nicht oder nur mit grosser Mühe wieder aufzufinden, besonders am Hinterhaupt, wo infolge von rasch eintretenden Muskelkontraktionen der Kanal immer wieder verschoben wird.

7. Man kann den Widerstand, den die Gewebe der Durchstechung entgegensetzen, besser bemessen.

8. Ein Elektromotor mit hoher Rotationsgeschwindigkeit und ein ganz feiner glatter Bohrer sind kostspielig und stehen nicht überall zur Verfügung. Eine Doyensche Fräse können sich auch kleinere Krankenhäuser anschaffen.

9. Endlich ist es auch nicht chirurgisch, mit einem Bohrer Weichteile zu durchdringen.

Diesen zahlreichen Vorteilen steht der eine Nachteil gegenüber, dass wir etwas grössere Schädellücken erzeugen, die sich übrigens bei jugendlichen Individuen meistens und bei Erwachsenen sehr häufig wieder ganz schliessen. — Ich halte die Wiederaufnahme der Rindenexzision bei Jacksonscher Epilepsie für ein grosses Verdienst des Herrn Krause. Grossmann und ich haben einen ganz ähnlichen Fall wie Krause mit eklatantem Erfolg behandelt; wir haben ihn in Nr. 10 der diesjährigen Münchener medizin. Wochenschrift beschrieben, ich darf wohl auf diese Publikation verweisen. Ich möchte hier nur erwähnen, dass der Junge jetzt $1^1/_2$ Jahre anfallsfrei und von seiner Hemiparese geheilt ist. Im Gegensatz zu Herrn Krause möchte ich aber gerade auf Grund dieser Fälle bestimmte Gruppen von sog. genuiner Epilepsie für operabel halten. Wer die Literatur genauer verfolgt hat, muss zu der Erkenntnis gelangen, dass die trennenden Schranken zwischen dem Jacksonschen Typus und der sog. idiopathischen Form immer mehr schwinden. Ich kann hier nicht auf die einschlägigen Arbeiten eingehen. — Die nächste Aufgabe muss sein, eine präzise Indikationsstellung zu finden. Ich glaube, man wird bei der sog. genuinen Epilepsie um so eher einen operativen Eingriff ins Auge fassen können, je mehr Halbseitenerscheinungen (Redlich) sich nachweisen lassen, und je bestimmter die Anamnese für die Einwirkung eines erheblichen Kopftraumas oder eines früheren encephalitischen Prozesses oder für ein temporäres Beschränktsein der Anfälle

auf eine Körperseite spricht. Ausführlicher habe ich diese Frage in der oben erwähnten Arbeit erörtert. —

Herrn Krause möchte ich noch fragen, was für mikroskopische Veränderungen Herr Brodmann in den exzidierten Rindenstückchen gefunden hat, und ferner, ob er in dem projizierten Falle von Kleinhirncysten nur inzidiert und nicht auch die Wand exzidiert hat.

Ich habe mich in den letzten Jahren zu anderen Zwecken ausführlicher mit dem Studium der Hirnwindungen und Furchen, namentlich an der Hand der ausgezeichneten Retziusschen Tafeln, beschäftigen müssen und kann nur bestätigen, dass eine ganz ausserordentliche Variabilität besteht. Dasselbe trifft auch für die Piavenen zu, nach denen sich viele Operateure gerichtet haben.

Herr Pfeifer: Durch die Punktionen von Herrn Neisser sind im wesentlichen flüssige Substanzen festgestellt worden. In einem Fall gelang es ihm, einen im Zentrum durchbluteten Tumor zu diagnostizieren. In dem Falle Lichtheims wurden Körnchenzellen aus der Umgebung eines Tumors festgestellt. Bezüglich der Technik möchte ich bemerken, dass für flüssige Substanzen eine so dünne Nadel, wie sie Herr Neisser benutzte, genügen mag, für die Diagnose solider Hirntumoren halte ich es aber für wichtig, eine etwas dickere und zur Vermeidung von Blutungen abgestumpfte Punktionsnadel anzuwenden. Zur Vermeidung von Verunreinigung der Präparate durch Rost ist die Beschaffenheit der Nadel aus Platin-Iridium wünschenswert.

Von meinen bis zum Herbst des vorigen Jahres zur Operation gekommenen 5 Fällen sind jetzt nach 2 Jahren 3 als vollkommen geheilt zu betrachten. Bei einem Fall sind in letzter Zeit wieder Allgemeinerscheinungen eingetreten. Der 5. kam 5 Monate nach der Operation zum Exitus.

Ein 6. Fall, bei welchem es sich nicht um einen Hirntumor, sondern um eine Hirncyste handelte, ist jetzt nach über 1 Jahr vollkommen frei von Allgemeinsymptomen.

Inzwischen habe ich bei 2 weiteren Fällen mittels der Hirnpunktion eine genaue Lokaldiagnose, die durch Operation bestätigt wurde, zu stellen vermocht. Leider war hierbei eine radikale Entfernung der Tumoren nicht möglich, weil diese zu ausgedehnt waren.

Herr Rothmann: Zu den Ausführungen des Herrn Krause über die elektrische Reizung betont Vortr., dass über die beim Menschen obwaltenden Verhältnisse allerdings nur die Erfahrung des Hirnchirurgen entscheiden kann, dass aber das physiologische Experiment an Affen bei der grundlegenden Übereinstimmung des Hirnaufbaues zur Feststellung der hier auftauchenden Fragen von grösster Bedeutung ist. Dass im allgemeinen die vordere Zentralwindung leichter faradisch erregbar ist, ist unbestreitbar; aber beim Affen ist die hintere Zentralwindung sicher erregbar, wie Vortr. durch Reizung derselben mehrere Monate nach Exstirpation der vorderen bewiesen hat. Ist die leichte Erregbarkeit der vorderen Zentralwindung für die Auffindung derselben bei der Hirnoperation von grosser Bedeutung, so darf man dagegen das elektrisch erregbare und das krampfauslösende Gebiet nicht identifizieren, wie ja gerade die vielen Misserfolge bei der Operation der Jacksonschen Epilepsie beweisen. Zum Schluss warnt Vortr. vor zu häufiger Reizung der Hirnrinde; vor allem

muss beim Auslösen eines Krampfanfalls die Reizung sofort abgebrochen werden, da es sonst zu Todesfällen kommen kann.

Herr O. Fischer berichtet über einen Fall von grosser Encephalocele, wo durch eine Ventrikelpunktion es erst gelang, dieselbe zu reponieren, worauf dann erst eine entsprechende Drehung des Knochendefektes gelang (Operateur Doberauer-Prag). Trotzdem 45 ccm Ventrikelflüssigkeit entleert wurden, vertrug der Kranke, ein 6jähriger Knabe, die Punktion sehr gut.

Herr Bruns nimmt an, dass in Bezug auf die motorischen Zentren und ihre Lage individuelle Unterschiede bestehen. Er sah mehrmals bei Reizungen bis dicht an die Medianfurche nur Arm- und Kopfbewegungen, so dass in diesen Fällen die Beinzentren wohl im Paracentrallappen lagen. Klonische und tonische Zuckungen sind wohl nicht qualitativ verschieden, im Anfang des Anfalls bei schwerem Reiz bestehen scheinbar tonische Konvulsionen, die sich aus einer grossen Anzahl klonischer zusammensetzen, die so rasch auf einander folgen, dass eine Lokomotion der Gliedmassen nicht stattfinden kann. Erst bei Abnahme des Reizes folgen die einzelnen Zuckungen langsamer auf einander, und eine deutliche Lokomotion kann stattfinden.

Herr Redlich hält die Diskussion der operativen Behandlung der Epilepsie durch Herrn Krause für sehr entsprechend, glaubt aber, dass diese Diskussion nur mit Rücksichtnahme auf die Pathologie der Epilepsie möglich ist. Eine strenge Unterscheidung von Jacksonscher und genuiner Epilepsie wird sich aber in Bezug auf die Operabilität nicht immer machen lassen, auch braucht mit Rücksicht auf die Erschöpfungslähmungen nicht immer die Lähmung streng umschrieben zu sein. Ein Fall, den Redlich beobachtete, jacksonbeginnend in der linken Hand, heilte nach einfacher Trepanation ohne Exzision der Rinde.

Herr von Monakow weist darauf hin, dass in Bezug auf eine günstige Beeinflussung der Jacksonschen Epilepsie durch Abtragung eines sog. Cortexfeldes die Beinregion sich anders verhält als die Armregion; er ist im Besitze eines Falles, in welchem fast die ganze Beinregion abgetragen wurde, ohne dass die Jacksonschen Krämpfe irgendwie in ihrer Intensität beeinflusst worden wären, ja ohne dass eine erhebliche Parese des korrespondierenden Beins eingetreten ist. Hieraus muss geschlossen werden, dass die Organisation der Repräsentation der unteren Extremität im Cortex nach etwas anderen Grundsätzen und jedenfalls in viel diffuserer Weise gestaltet ist, als in der oberen. von Monakow mahnt in Bezug auf die Behandlungsweise der Epilepsie durch Exstirpation vom umschriebenen nicht manifest erkrankten Cortexfeld zur Vorsicht.

Herr Oppenheim: Ich habe mir auch in einer grossen Zahl von Fällen, zuerst noch im Verein mit v. Bergmann, dann mit den Herren Krause, Borchardt u. a. die Hirnpunktion nach der Neisserschen Vorschrift ausführen lassen und kann bestätigen, dass sie uns in der Diagnostik grössere Sicherheit zu geben vermag. Natürlich wählten wir zu dem Verfahren besonders solche Fälle, in denen eine topische Diagnose durchzuführen war, z. B. mehrere, in denen eine Hemianopsie das Hauptsymptom war und wo es galt festzustellen, ob die sie verursachende Geschwulst ihren Sitz im Lob. temp., occip. oder pariet. habe. Namentlich kann ja

die Entscheidung, ob es sich um den Lob. occipit. oder temporal. dexter handelt, recht schwierig sein. Hier hat uns das Verfahren einige Mal recht gute Dienste geleistet. Die frische Untersuchung gab besonders dann Aufschluss, wenn eine Cystenflüssigkeit gefunden wurde, während die frische Beurteilung von festem, namentlich Geschwulstmaterial nicht so leicht ist und in 2 von unseren Fällen ein zweifelhaftes Resultat gab. Es ist aber zu erwarten, dass man bei grösserer Übung hier immer weiter kommt. Dagegen hat die Untersuchung des gehärteten Präparates immer zu einem sicheren Ergebnis geführt.

Ich glaube somit, dass wir die Hirnpunktion, in der ich einen Fortschritt erblicke, nicht wieder fallen lassen werden. Aber wir dürfen ihre Bedeutung nicht überschätzen; sie darf uns nicht veranlassen, im Dunkeln herumzutappen. Wir dürfen sie vor allem nicht beliebig oft an demselben Gehirn ausführen, nur von dem Bestreben geleitet, zu einer sicheren Diagnose zu kommen. Denn ich bin durchaus nicht der Meinung, dass sie für den Betreffenden irrelevant ist. Im Gegenteil, ich habe den Eindruck gewonnen, dass sie, ganz abgesehen von den etwaigen direkten Folgen, das Gehirn weniger widerstandsfähig gegen die nachfolgende Radikaloperation macht; so habe ich in 2 Fällen nach dem ersten Akt der Trepanation den Exitus eintreten sehen und mir das aus den Verhältnissen nicht recht erklären können. In einem fanden sich grosse Blutungen im Hirnstamm, die zwar nicht direkt durch die Punktion hervorgerufen waren, für die ich aber die vorausgegangenen Punktionen mit verantwortlich zu machen geneigt bin.

Herr Neisser (Schlusswort): Splitter haben keine Bedeutung. Natürlich ist die Übersicht besser bei Trepanation, die man aber nicht beliebig dicht anwenden kann. — Herrn Pfeifers Technik resp. die beiden stärksten Nadeln kann ich nur bei Tumoren empfehlen, für andere Zwecke sind sie mir zu stark. — Die Hirnpunktion soll kein chirurgisches Verfahren sein, bei richtiger Anwendung und Indikation gehört sie in die innere und Nervenklinik, wo sie auch bisher die besten Erfolge gehabt hat.

Herr F. Krause (Schlusswort):

Kr. betont die unangenehmen Zufälle der Hirnpunktion, die er gesehen; sie soll im Operationssaal ausgeführt werden, wenn alles zur Trepanation vorbereitet ist, damit diese nötigenfalls sofort angeschlossen werden kann. Auf Wunsch des Herrn Auerbach gibt er genauere Auskunft über die mikroskopischen Befunde, die Brodmann an den exzidierten Stücken der vorderen Zentralwindung festgestellt, ferner über das chirurgische Verfahren bei Hirncysten. Herrn Rothmann kann Kr. jetzt in allen Punkten zustimmen, namentlich soll die Stromstärke zur Erregung der Hirnrinde so schwach wie möglich genommen und ganz allmählich verstärkt werden. Die Lähmungserscheinungen nach Exzision aus der vorderen Zentralwindung betreffen nicht bloss die Motilität, sondern auch alle Qualitäten der Empfindung, wonach Herr v. Monakow gefragt. Sofort nach der Operation sind die Ausfallserscheinungen sehr viel ausgedehnter, als der exzidierten Rinden-

partie entspricht, gehen bald auf diesen Bezirk zurück; allmählich erfolgt Wiederherstellung der Funktionen. Die Wiederkehr des stereognostischen Sinns hat Kr. in zwei Fällen nicht beobachtet.

2. Sitzung (nachmittags).
Vorsitzender: Herr Erb.

III. Die chirurgische Behandlung der Rückenmarkshautgeschwülste. Referent: Herr L. Bruns-Hannover.

Bruns fasste sein Thema so auf, dass er nicht über die eigentliche chirurgische Behandlung der Tumoren der Häute des Rückenmarks sprechen, sondern aus der gesamten Pathologie dieser Tumoren alles das hervorheben sollte, was für den schliesslichen Rat zu einer chirurgischen Inangriffnahme von Bedeutung ist, was diesen Rat erleichtert oder ihn erschwert. So spricht er zunächst über die pathologische Anatomie, die Form, Grösse und den Sitz dieser Geschwülste — dann über ihre Einwirkung auf das Rückenmark, seine Wurzeln und seine Hüllen. Darauf folgt ein Abschnitt über die Symptomatologie, wobei besonders Rücksicht genommen wird auf die Fälle mit atypischem Verlauf — Fehlen ganzer Symptomengruppen, z. B. der Schmerzen, und Änderungen in der Aufeinanderfolge der Symptome. Bruns weist mit Nachdruck darauf hin, dass man auch in diesen atypischen Fällen unter Umständen zu einer Operation raten müsse, dass diese dann aber einen explorativen Charakter habe. — Es folgen eingehende Bemerkungen über die Allgemein- und Segmentdiagnose; besonders genau wird die Differentialdiagnose zwischen Cauda equina- und Lumbodorsalmarktumoren erörtert; auch auf die Wirbel- und Marktumoren und auf die Meningitis spinalis circumscripta wird genau eingegangen. Hervorgehoben wird nochmals, dass die Segmentdiagnose eines Tumors der Häute meist nur eine des oberen Randes sein kann. — Nach Erörterung aller dieser Verhältnisse kommt Bruns zu dem Schlusse, dass die intraduralen Tumoren hervorragend günstige Objekte für eine chirurgische Behandlung seien, und beweist das durch die glänzenden Erfolge F. Schultzes und Oppenheims auf diesem Gebiete. Zum Schluss bringt er noch einige Bemerkungen über Operationsgefahren.

(Die ausführliche Mitteilung ist bereits im letzten Heft des vorigen Bandes dieser Zeitschrift erfolgt.)

IV. Die Therapie der Erkrankungen der Cauda equina.

Referent: Herr Cassirer-Berlin.

Die operative Behandlung der Tumoren hat bisher sehr schlechte Resultate gehabt. In der Literatur sind 24 Fälle vorhanden, von denen bei 3 die Operation zu einem Erfolge geführt zu haben scheint (Rehn, Ferrier and Horsley, Kümmel), in 3 weiteren scheint auch ein günstiges Resultat erzielt zu sein. Das wären 25 Proz., in den übrigen 75 Proz. keine Heilung. In der Mehrzahl allerdings eine Besserung, meist jedoch vorübergehend, von kurzer Dauer. In mehr als einem Viertel der Fälle folgte auf die Operation ziemlich rasch der Tod, oder die Operation konnte nicht zu Ende geführt werden. Die Ursachen der Misserfolge, die besonders gegenüber den Rückenmarkstumoren bemerkenswert sind, liegen erstens in der Art der Tumoren, diese sind meist bösartig (Carcinome, Sarkome, Endotheliome), zu einem nicht unerheblichen Teil multiple, wie die Ergebnisse der Sektion deutlich erkennen lassen. Noch nicht 20 Proz. betreffen relativ gutartige Tumoren. Die Geschwülste können ferner sehr gross werden. — Schliesslich ist die Diagnose mit grossen Schwierigkeiten verbunden. Für diese genügt nicht allein die Feststellung, dass es sich um einen Tumor der Cauda handelt, sondern es muss bei der grossen Längsausdehnung eine genauere Höhenbestimmung des Sitzes versucht werden. Das stösst auf grosse, zum Teil unüberwindliche Schwierigkeiten, da Affektionen in verschiedenen Höhen dasselbe Symptomenbild erzeugen können.

In einem Fall eigener Beobachtung wurde erst das Kreuzbein, dann die Lendenwirbelsäule geöffnet, ohne dass der vermutete Tumor gefunden wurde. Die Patientin überstand die operativen Eingriffe anstandslos. Der Fall bleibt vorläufig unaufgeklärt. Es kann auch die Diagnose der Art des Leidens Schwierigkeiten machen (eigene Beobachtung). Trotz aller ungünstigen Momente muss die operative Behandlung weiter versucht werden und zwar möglichst frühzeitig. Der jetzt erreichte Stand der operativen Technik erlaubt auch bei einer Wahrscheinlichkeitsdiagnose die Vornahme der Laminektomie (explorative Laminektomie).

Die Behandlung der Tuberkulose der Cauda equina sollte, wenn die schonenderen Massnahmen (Extension, Fixation etc.) ohne Erfolg zu bleiben scheinen, häufiger als bisher eine operative sein. Einige Sektionsfälle lehren die Möglichkeit der operativen Behandlung. In Frage kommt die Tuberkulose der Symphysis sacroiliaca und des Kreuzbeins, für die Bardenheuer eine Methode vorgeschlagen hat; ferner die Wirbelresektion bei Tuberkulose der Lendenwirbelsäule.

Ferrier and Ballance brachten einen derartigen Fall operativ zur Heilung.

Bei der operativen Behandlung der Verletzungen des Gebietes ist sehr zu berücksichtigen, dass spontan eine oft weitgehende Besserung einzutreten pflegt, so dass man jedenfalls gut tut zuzuwarten. Die Aussichten einer Operation sind nach den bisherigen Ergebnissen wechselnde. Neben Besserungen ist auch nicht zu selten von einem unglücklichen Ausgang der Operation berichtet worden. Bei Schussverletzungen ist die operative Behandlung mehrfach mit Glück durchgeführt worden. Auch hier kommen übrigens spontane Besserungen vor.

(Ausführliche Mitteilung bereits erfolgt im vorigen Band dieser Zeitschrift.)

Diskussion.

Herr Oppenheim bespricht kurz seine Erfahrungen über die chirurgische Behandlung des Rückenmarkshauttumors.

In 12 Fällen hat sich die von ihm gestellte Diagnose bestätigt und der Tumor ist gefunden worden und konnte in toto entfernt werden.

In 6 von diesen Fällen ist Heilung erfolgt, in einem 7. hat sich die Besserung bis heute verzögert.

In 5 Fällen war der Verlauf ein tödlicher, doch entstammen gerade diese einer früheren Zeit.

Die entsprechenden Tumoren werden in Photographien demonstriert.

Herr Sänger hat den von Herrn Cassirer angeführten Fall Kümmels diagnostiziert. Die Caudageschwulst war ganz entfernt worden: es trat eine Metastase des Sarkoms im Dorsalteil ein. Dieselbe wurde exstirpiert. $^3/_4$ Jahr lebte der Patient noch.

Im 2. Fall, der in der 1. Tabelle unter meinem Namen als geheilt angeführt ist, handelte es sich um ein Fibromyxom. Nach der erfolgreichen Entfernung dieses Tumors durch Herrn Dr. Sick trat bald der Tod durch Shok ein.

Sänger hat auch eine günstige Wirkung von Explorativtrepanation in 2 Fällen gesehen, bei welchen kein Rückenmarkstumor gefunden worden war.

Herr Nonne hat seit der Stuttgarter Tagung im September 1906 5 Fälle von extramedullärem Tumor diagnostiziert und operieren lassen. In 4 Fällen sass der Tumor intradural, in 1 Fall extradural. Der 1. extradurale Tumor war maligu, die anderen 4 Fälle waren anatomisch „gutartig". In allen 5 Fällen war die Diagnose gestellt und der Tumor richtig lokalisiert; in allen 5 Fällen wurde er bei der Operation (Oberarzt Dr. Sick) gefunden und entfernt.

In dem ersten Fall (19jähriges Mädchen) handelte es sich um das „klassische" Bild eines komprimierenden Tumors am Halsmark in der Höhe des 7. und 8. Cervikalsegments (neuralgisches Vorstadium, atrophische Parese in der rechten oberen Extremität, spastische Parese in der rechten unteren Extremität, Sensibilitätsstörung von der 2. Rippe aufwärts auf der anderen Körperhälfte, Pupillenverengerung rechts). Komplete und restlose Heilung. Anatomische Diagnose: Fibro-Endotheliom.

Im 2. Fall (24jähriger Mann) handelte es sich um das Bild einer „Myelitis dorsalis spastica“, der bereits in einem Krankenhaus ausserhalb Hamburgs 1 Jahr gelegen hatte. Das neuralgische Vorstadium war sehr kurz und sehr gering gewesen, so dass es erst sehr eingehender Befragung gelang, es anamnestisch nachzuweisen. Decubitus, Blasen-Mastdarmlähmung. Spastisches Vorhalten der Bauchmuskulatur, exklusive oberes Drittel der Recti. Lokalisation auf 9.—11. Dorsalsegment. Der Tumor — Fibrom — lag auf der Hinterseite des Rückenmarks in der Medianlinie, hatte das Rückenmark muldenförmig eingedellt und zu starker venöser Stauung in der Vena mediana posterior geführt. Mühelose Ausschälung. Tod nach 4 Stunden im Shok.

Die mikroskopische Untersuchung ergab hochgradige Druckatrophie des Rückenmarks in der Höhe der Kompression mit ausgedehnten und typischen auf- und absteigenden Degenerationen.

Im 3. Fall hatten die Symptome einer Kompression des oberen Dorsalmarks bestanden bei einer 24jährigen Frau, und zwar 6 Monate lang. Nonne erfuhr, dass der Mann vor 1 Jahr an sekundärer Syphilis gelitten hatte. Eine Schmierkur besserte die Symptome nicht; deshalb nach 2 Monaten Laminektomie entsprechend einer Affektion im 2.—4. Dorsalsegment. Der Tumor war ein Fibro-Endotheliom. Die motorische Lähmung hat sich gebessert, die Sensibilitätsstörung ist wesentlich geringer geworden, die Sphinkterenstörungen haben sich zurückgebildet; inkomplete Heilung.

Im 4. Fall handelte es sich wieder um die Gattin eines vor 1 Jahr an sekundärer Syphilis behandelten Mannes. Es bestanden die Symptome einer Kompression im mittleren Dorsalmark. Die Lähmung bestand seit 6 Monaten. Einleitung eines Traitement mixte ohne Erfolg. Laminektomie in der Höhe des 6.—8. Dorsalsegments. Der cystische Tumor wurde leicht entfernt. Die Kompression war sehr erheblich. Die Besserung bezog sich auch in diesem Fall nur auf die Sensibilitäts- und die Sphinkterenstörung. Inkomplete Heilung.

Nonne hebt für diese 2 Fälle die verwirrende und zu schädlicher Hinausschiebung der Operation führende Komplikation mit Lues der anderen Ehehälfte hervor.

Im 5. Fall hatte der 68jährige Mann vor 6 Monaten eine starke Brachialgia sinistra gehabt. Nonne äusserte schon nach der ersten Untersuchung wegen Tiefenempfindlichkeit des 5. und 6. Halswirbels den Verdacht auf malignen Tumor.

Pat. stellte sich erst nach 6 Monaten wieder vor; jetzt bestand atrophische Parese im Medianus- und Ulnarisgebiet, spastische Parese in der homolateralen unteren Extremität und in geringem Grade auch in der rechten unteren Extremität. Keine Spur von Sensibilitätsstörung; linke Pupille etwas < rechts. Röntgenbild negativ.

Die Laminektomie in der Höhe des 7. und 8. Halssegments zeigte einen Tumor seitlich am Halsmark, nach vorne übergreifend, die Hinterfläche des Rückenmarks intakt lassend. Teilweise Entfernung. Tod nach 1½ Wochen an Erschöpfung.

Die Sektion ergab primäres Hypernephrom der linken Niere, metastatische Entartung des 1. und 2. Dorsalwirbels (s. negatives Röntgenbild!), während die Halswirbel intakt waren. Durchbruch vom erkrankten Wirbel und Heraufkriechen nach dem Halsmark.

Nonne kennt einen 2. Fall, in dem ein Hypernephrom (Grawitz-Sudekscher Tumor) das Rückenmark komprimiert hatte: der Fall wurde von Kümmell operiert, nachdem 1 Jahr vorher die eine Niere wegen malignen Hypernephroms exstirpiert war.

Sehr bedauerlich für die Differentialdiagnose ist es, dass wir jetzt als Tatsache hinnehmen müssen, dass auch bei der mutiplen Sklerose Schmerzen konstringierender Art vorkommen; wenn in solchem Falle nur die Erscheinungen der Myelitis dorsalis spastica bestehen und auch die Anamnese nichts ergibt von Symptomen seitens der oberen Extremitäten und der Hirnnerven oder des Bulbus medullae oblongatae, so ist die Differentialdiagnose unmöglich. Über einen solchen Fall berichtet Nonne. Die Laminektomie ergab keinen Befund, und bei der Sektion fand sich eine ausgedehnte mutiple Sklerose im Dorsalmark, geringer im Halsmark und nur ganz gering im Lendenmark. (Hirn und Medulla oblongata nicht untersucht.)

Herr Siegd. Auerbach: Der Fall von Laquer-Rehn ist nach einer mir von Herrn Laquer selbst gemachten Mitteilung nicht geheilt geblieben, sondern an einem Rezidiv zugrunde gegangen. Dagegen ist der Fall von Brodnitz und mir jetzt nach nahezu 3 Jahren geheilt. Er ist auch bis jetzt noch der grösste mit Glück operierte Rückenmarkstumor. Dann möchte ich noch auf den Vorschlag des Herrn Brodnitz hinweisen, zur Vermeidung von Shok bei Geschwülsten des Rückenmarks ebenso wie bei denen des Gehirns zweizeitig zu operieren.

Herr Rothmann: Lassen Sie mich nur mit einem Wort auf die Echinokokken im Rückenmarkskanal eingehen. Eigentliche Echinokokken der Rückenmarkshäute sind ausserordentlich selten; mir ist nur der alte Fall von Bartels bekannt, bei dem die in der Arachnoidea sitzende Blase wie ein Rückenmarkstumor hätte diagnostiziert und operiert werden können. Ich will deshalb auf einen derartigen intraduralen, von Borchardt und mir nach richtiger Diagnose operierten Fall nicht näher eingehen. Besonders hinweisen möchte ich aber auf die Echinokokken im Gebiet der Cauda equina, die verhältnismässig häufig sind, da diese Region neben den oberen Brustwirbeln einen Prädilektionssitz der Echinokokken darstellt. Von den operativ in Angriff genommenen Fällen ist mir augenblicklich der von Wilms gegenwärtig und ein ganz neuer von Raymond. In beiden ist nach vorübergehender Besserung der Exitus infolge ungenügender Entfernung der Enchinokokkenblasen eingetreten. Doch wird bei frühzeitiger Diagnose, die hier durch Auffindung sekundärer Tumoren und durch das Röntgenbild erleichtert wird, auch hier das Resultat ein besseres werden.

Herr Bruns (Schlusswort): Gummöse Prozesse der Häute sind oft von anderen Tumoren der Häute nicht zu unterscheiden. Bei Halsmarktumoren ist die Eröffnung der Wirbelsäule leichter.

Herr Cassirer (Schlusswort): Die von den Herren Sänger und Auerbach angegebenen Mitteilungen verschlechtern das Bild der Operabilität der Cauda equina-Tumoren noch weiter, insofern als sowohl die Fälle von Kümmell, Sänger und selbst Laquer nicht als dauernd geheilt zu betrachten sind. Die Fälle von Enchinococcus sind z. T. von mir berücksichtigt.

Vorträge:

1. Herr L. R. Müller-Augsburg: **Über die Empfindungen in unseren inneren Organen.**

Der Vortragende wendet sich gegen die von chirurgischer Seite aus aufgestellte Behauptung, dass unsere inneren Organe ganz unempfindlich seien und dass von ihnen nur dann Schmerzen ausgelöst werden würden, wenn die dort vorliegende Störung in irgend einer Weise auf die peripherischen Nerven des cerebrospinalen Systems einwirke. Müller weist nach, dass das Kopfweh in der Gehirnsubstanz selbst zustande komme und nicht, wie das allgemein angenommen wird, von den Hirnhäuten ausgehe. Auch von den Lungen ziehen sensible Reize durch die Vagusäste nach dem nervösen Zentralorgan. Die heftigen Herzschmerzen, wie sie bei der Angina pectoris auftreten, werden durch die mangelnde Blutversorgung im Herzmuskel selbst ausgelöst. Wenn sich der Magen bei Operationen auch gegen alle äusseren Eingriffe als unempfindlich erweist, so ist es doch nicht angängig, die von dem Kranken auf den Magen lokalisierten Schmerzen auf eine Lymphgefässentzündung, die sich bis zur hinteren Bauchwand erstreckt und dort sensitive Nerven reizt, zurückzuführen. Vielmehr kann nachgewiesen werden, dass durch den vermehrten Salzsäuregehalt des Magensaftes Magenschmerzen hervorgerufen werden können. Ob freilich das Magengeschwür als solches Beschwerden verursacht, ist nicht mit Bestimmtheit zu entscheiden.

Auch die Darmkoliken, die Gallenstein- und Nierensteinkoliken kommen sicherlich nicht nur, wie das Lennander und Wilms behaupten, durch Reizung der Bauchwandnerven zustande. Viele Tatsachen lassen sich dafür anführen, dass die sympathischen Nervenfasern, welche zu diesen Organen ziehen, für die Schmerzleitung in Betracht kommen. Stehen doch auch die grossen Geflechte des autonomen Nervensystems durch zahlreiche Rami communicantes und durch die Nervi splanchnici mit dem Rückenmark in Verbindung. Wenn sie dort auch keine direkte Fortsetzung nach dem Gehirn zu haben, so dringen die Reize doch durch Irradiation auf die schmerzleitenden Fasern, welche aus den spinalen Nerven kommend, ebenfalls durch die graue Substanz der Hintersäulen ziehen, zentripetalwärts zum Bewusstsein. So ist es auch zu verstehen, dass in den Hautpartien, deren Nerven aus demselben Rückenmarksabschnitt stammen wie die sympathischen Fasern des erkrankten Organs, eine Überempfindlichkeit gegen Schmerzeindrücke besteht. Aus den Untersuchungen des Vortragenden ist zu entnehmen, dass sich die Sensibilität der Blase und des Mastdarms ganz anders verhält als die des übrigen Darms und

des Magens. Die Tatsache, dass die inneren Organe für Reize, welche wir an der Körperoberfläche empfinden, anästhetisch sind, kann somit nicht als Beweis für ihre absolute Unempfindlichkeit gelten. Die Sensibilität der inneren Organe richtet sich nach der Art der jeweils in Betracht kommenden Schädlichkeiten. So reagiert das Gehirn auf Intoxikationen, der Magen auf ungeeignete Speisen mit Schmerzen; in den muskulären Hohlorganen lösen erschwerte und verstärkte Tätigkeit und Mangel an Blutzufuhr peinliche Empfindungen aus. Dem Sympathicus fällt die Aufgabe zu, getreu seinem Namen solche Störungen aus den inneren Organen dem zentralen Nervensystem zu übermitteln.

2. Herr Nonne-Hamburg: **Differentialdiagnose des Tumor cerebri.**

Vortragender berichtet zunächst über 4 Fälle von Hirnhauttumoren. In allen 4 Fällen ging der Tumor von der Dura mater aus, das Hirn nur verdrängend. In 2 Fällen handelte es sich um Kompression des einen vorderen Hirnpols, in 1 Fall um Kompression des einen Occipitalpols, im 4. Fall um die Entwicklung des Tumors vom Tentorium cerebelli.

Nur im letzten Fall war die Entwicklung der Drucksymptome zu verfolgen, in den anderen 3 Fällen traten akut die Erscheinungen in Form von Konvulsionen, resp. einseitig-optischen Halluzinationen auf.

In einem weiteren Fall hatte sich ein Hämatom auf der Basis einer Pachymeningitis haemorrhagica langsam entwickelt unter den Symptomen eines Tumor cerebri, mit Erscheinungen, die teils auf die eine Seite (Facialisparese), teils auf die andere Seite (Verhalten der Sehnen- und Hautreflexe) deuteten. Da Nonne diese „doppelseitigen" Symptome bereits in 2 früheren Fällen (Publikation von Apelt) beobachtete, so empfiehlt er, in späteren Fällen dies differentialdiagnostisch zu beachten.

In 2 Fällen handelte es sich um Hirnabszesse, die nicht diagnostiziert waren, weil einmal jede Ätiologie fehlte und starke progrediente Stauungspapille bestand, und weil das andere Mal auch eine sichere Ätiologie fehlte bei ebenfalls hochgradiger Stauungspapille, nach deren Ausbildung der Kranke noch fast 3 Monate lebte. In diesen 2 Punkten ist also die bisherige Lehre von der Symptomatologie des Hirnabszesses zu revidieren.

Zum Schluss berichtet Nonne über weitere Beobachtungen von „Pseudotumor cerebri."

In 3 Fällen hatte das Bild einer allmählich entstandenen Hemiparese von organisch-cerebralem Charakter mit Abducensparese (2 mal), resp. Abducens- und Oculomotoriusparese (1 mal) bestanden; nur in

1 Fall geringe Stauungsneuritis. In allen Fällen fehlte jede palpable Ätiologie für ein organisches Cerebralleiden. In allen Fällen komplete Heilung; in einem Fall war 2mal ein Rezidiv eingetreten.

In 3 anderen Fällen kam es zum Exitus und in allen 3 Fällen war die anatomische Untersuchung (2mal makroskopische und mikroskopische Untersuchung, 1mal nur makroskopische Untersuchung) absolut negativ — auch in Bezug auf Hydrocephalus.

In 2 Fällen hatte es sich gehandelt um das Bild eines Tumor cerebelli mit Stauungspapille, einmal mit Konvulsionen kompliziert, in dem 3. Fall um die Erscheinungen einer Hemiepilepsie mit schwerer Stauungspapille und hochgradiger Prostation. (Autorreferat.)

(Ausführliche Mitteilung bereits erfolgt im vorigen Heft dieser Zeitschrift.)

---

3. Sitzung (15. September, vormittags).

Vorsitzender: Herr Jendrassik.

3. Herr Reicher-Wien: **Kinematographie in der Neurologie.**

Es macht sich in neuerer Zeit mehr und mehr das Bestreben geltend, die Errungenschaften der Technik auch der medizinischen Wissenschaft zugute kommen zu lassen; insbesondere gilt dies für die Photographie, wiewohl gerade hier der Erfolg den Erwartungen noch keineswegs entspricht, indem bei Darstellung von Massen die zeichnerische Gleichmässigkeit des Präparates meist verloren geht Was man bisher photographisch erreichte, sind gute Übersichtsbilder und gelegentlich Darstellung einzelner feinster Details.

Es ist unter diesen Umständen von vornherein schwer, komplete Serienaufnahmen herzustellen, da die Fehlerquellen, welche den einzelnen Präparaten anhaften, sich hier natürlich in verstärktem Maße zur Geltung bringen. Solche Serienaufnahmen benötigt man aber zur Durchführung des Verfahrens, das bei der Kinematographie in Anwendung gelangt. Freilich kommt noch eine Reihe anderer Momente in Frage und es ist Ihnen allen, meine Herren, gewiss einleuchtend, dass eine Fülle von Hindernissen zu überwinden, dass viele technische Kunstgriffe notwendig waren, um ohne zu grossen Aufwand von Zeit und Mühe Entsprechendes zu erreichen. Das Wesentlichste an der ganzen Sache ist die genaue Zentrierung der einzelnen Präparate, da sonst die auf einander folgenden Photographien gegenseitig verschoben erscheinen. Es wurden daher bei der zuerst vorzuführenden Serie die Präparate schon bei der Anfertigung möglicht in die Mitte des Objektträgers gebracht und eine falsche Orientierung der Schnitte tunlichst vermieden. Es macht ja einen bedeutenden Unterschied aus,

ob z. B. die Fissura mediana anterior nach rechts oder links orientiert ist. Auch auf gleichmässige Stärke der verwendeten Objektträger und Deckgläschen musste selbstverständlich geachtet werden. Es war ferner nach Möglichkeit darauf zu sehen, dass die Färbung der einzelnen Präparate eine annähernd gleiche Intensität aufwies.

Was die photographische Aufnahme anbelangt, so wurde jedes einzelne Präparat in einer mit elektrischem Licht ausgestatteten Reproduktionskamera in folgender Weise reproduziert. Das Präparat wurde zuerst auf einen Auffangsschirm projiziert, der der Bildgrösse auf dem Kinematographen-Filmband entsprach und mit einem Netz verschieden gefärbter Linien versehen war. Das Präparat wurde nun mit Zuhilfenahme einer starken Lupe genau zentriert, die Farben der Linien notiert und schliesslich an Stelle des Auffangsschirms der kinematographische Aufnahmeapparat gerückt. Derselbe Vorgang wiederholte sich bei jedem Bilde. In Zukunft soll jedoch die mühevolle Arbeit des Zentrierens dem Photographen abgenommen und schon bei der Montierung der Präparate genau durchgeführt werden. Man wird nach dem Vorschlage von Hofrat Obersteiner das betr. Stück aus dem Celloidinblock ausstanzen und die dann erhaltenen gleichmässigen Schnitte, die ausserdem an einer Ecke signiert werden können, montieren, oder es können drei Stangen von Lebergewebe in den Celloidinblock mit eingeschlossen werden (Doz. Alexander) und diese müssen sich dann in den über einander gelegten Präparaten decken. Zum genauen Übereinanderlegen derselben wird jetzt von der Firma Müller-Lechner ein eigener kleiner Apparat konstruiert.

Wenn daher die Serien, die jetzt demonstriert werden sollen, noch nicht jenen Grad von Vollkommenheit aufweisen, den Sie, meine Herren, vielleicht erwarten, so liegt dies daran, dass die Zentrierung noch nach der zuerst angegebenen unvollkommenen Methode vorgenommen und auch die übrigen Massnahmen erst im Verlaufe der Aufnahmen sich als notwendig herausstellten. Sie müssen daher das störende Zittern der Bilder, das ja mit jeder kinematographischen Vorführung an und für sich verbunden ist, entschuldigen, selbes wird in den in Vorbereitung befindlichen kompleten Serien eines menschlichen Hirns fast vollständig fehlen.

Die erste Serie entstammt dem Hirn eines Erwachsenen und umfasst in ihren 1060 Schnitten den Hirnstamm von der Gegend der Pyramidenkreuzung im Beginne der Medulla oblongata bis zur Mitte des Pons. Man kann hier besonders deutlich die Formierung und Umlagerung einzelener Systeme verfolgen und hat den Eindruck aktiver Vorgänge. (Demonstration.)

Die zweite Serie, welche ich der Güte des Herrn Dozenten Mar-

burg verdanke, ist zwar an und für sich tadellos, aber nicht für den vorliegenden Zweck angefertigt, sondern bloss mangels einer anderen vollständigen Serie probeweise verwendet. Es gehörte eine ganz besondere Geschicklichkeit dazu, die teilweise nach Weigert-Pal, teils nach Czokor gefärbten und garnicht zentrierten Schnitte zu einem einheitlichen Ganzen zu vereinigen. Die Färbungsunterschiede sind zum Teil durch verschieden lange Expositionszeiten verdeckt. (Demonstration.)

Aus diesen immerhin noch unvollkommenen Proben, die ich aber bald durch bedeutend verbesserte zu ersetzen hoffe, sind Sie, meine Herren, wohl noch nicht imstande, sich ein vollständiges Urteil über den Wert der Methode zu bilden, insbesondere über die Richtungen, die bei derartiger Forschungsweise einzuschlagen sind, eines aber erscheint schon heute gewiss, nämlich die didaktische Verwertbarkeit derartiger Kinematogramme. Gerade das Aktive daran prägt sich dem Lernenden besser ein und gibt auch bessere räumliche Vorstellungen von den Bahnen und Zentren als die Ansicht einer noch so grossen Reihe von Querschnitten. Inwieweit diese Methode zur Erforschung des Zentralnervensystems wird dienen können, ist im Augenblick noch nicht zu entscheiden, es ist jedoch — und dabei ist an das Bild der Schleife zu denken — sehr wahrscheinlich, dass man bei langsamerem Ablauf der Bilder einzelne Fasergruppen wird leichter verfolgen können, selbst wenn diese nicht degeneriert sind, und damit wäre eine neue Möglichkeit gegeben, unsere Kenntnisse in dem noch immer nicht ganz erschlossenen Gebiet der Leitungsbahnen zu vervollständigen. Mir schwebt dabei besonders die Anlehnung an die Flechsigsche Methode der embryonalen Markscheidenentwicklung vor, die ein Herausheben einzelner Faserzüge aus den später unentwirrbaren Fasermassen gestattet, event. — die photographische Reproduktionsmöglichkeit vorausgesetzt — an die Methode der sekundären Degenerationen.

Ich kann nicht schliessen, ohne den hochverehrten Herren Hofrat Obersteiner und Dozent O. Marburg für ihre ausserordentliche Liebenswürdigkeit meinen herzlichsten Dank zu sagen. Ein besonderes Verdienst um die Durchführung der Methode hat sich die Firma Lechner-Müller in Wien erworben, deren Direktor Weidner unermüdlich tätig war, um alle Hindernisse zu überwinden.

4. Herr A. Schüller-Wien: **Über die röntgenologische Diagnostik der Hirnkrankheiten.**

Das Material entstammt dem Röntgen-Institut des allg. Krankenhauses in Wien unter der Leitung von Holzknecht. Unter den Verletzungen des Schädels interessieren den Neurologen die Röntgenauf-

nahmen der Fremdkörper-(Projektil-)Verletzungen schon deshalb, weil sie oft eine augenfällige Kontrolle der durch die übrigen Untersuchungsmethoden erschlossenen Lokalisation ermöglichen. Die Verletzungen durch stumpfe Gewalt manifestieren sich am Röntgenogramm nur dann, wenn Fissuren, Impressionen oder Lochdefekte des Schädels vorhanden sind. Die Fälle von cerebraler Lues zeigen am Röntgenbild häufig periostale Knochenauflagerung, umschriebene Verdickung und Verdichtung des Schädelknochens, diffuse Hyperostose des Cranium, lochförmige Defekte oder weit ausgedehnte Osteoporose des Schädels. Bei Röntgenaufnahmen des Schädels von Epileptikern begegnet man nicht allzu selten traumatischen Veränderungen, luetischen Prozessen, Verdickungen, Asymmetrien und Geschwülsten des Schädels. Die Kenntnis der röntgenologischen Diagnostik der Geschwülste des Gehirns und des Schädels ist von der allergrössten Wichtigkeit. Knöcherne Geschwülste kann man direkt sehen, Weichteiltumoren bloss erschliessen aus den Destruktionen, welche sie am Schädel hervorrufen. Intracranielle Tumoren bewirken starke Ausprägung der Impressiones digitatae und Usur der Eingangsteile der Sella turcica. Hypophysentumoren vertiefen die Sella turcica; am Schädel finden sich meist die charakteristischen akromegalen Veränderungen, Hypophysengangtumoren erweitern den Eingang zur Sella turcica, machen also eine Abflachung der Sella, ohne dass sich anfangs am übrigen Schädel anderweitige Usuren finden. Primäre Erkrankungen des Keilbeikörpers der Sella (Karies, maligne Tumoren) erzeugen unregelmässige Destruktionen. Ein grosses Aneurysma der Carotis interna destruierte den Keilbeinkörper, liess aber eine durch Einlagerung von Kalk in die dorsale Wand bedingte konvexe Schattenlinie erkennen. Von neurologischem Interesse sind endlich die Fälle von „basaler Impression", welche Deformationen und Destruktionen im Bereich der Schädelbasis und der obersten Halswirbel erkennen lassen.

Diskussion.

Herr F. Krause betont die Sprengung resp. Diastase der Schädelnähte, die er am Röntgenbild bei Hirntumoren gesehen. Ferner weist er auf die Monographie von Virchow über die Kyphose der Schädelbasis hin, die das wichtige Gebiet in erschöpfender Weise behandelt.

Er hat bei einer 18jährigen Kranken diese Veränderung in höchstem Grade beobachtet und in den Brunsschen Beiträgen zur Chirurgie 1902 veröffentlicht. Bei ihr hatten sich infolge der starken Raumbeengung in der hinteren Schädelgrube alle Erscheinungen der Kleinhirngeschwulst entwickelt. Die Ursache der Knochenveränderung war Rachitis.

Herr Oppenheim bemerkt zur Geschichte der Frage, dass es ihm im Jahre 1899 zum ersten Male gelungen sei, diese Erweiterung der Sella turcica nachzuweisen; das sei der Ausgangspunkt der weiteren Beobach-

tungen gewesen, er selbst habe seitdem in 10 bis 12 Fällen dasselbe gesehen, aber es sei das Verdienst des Herrn Schüller, die Sache für die feinere Differentialdiagnose ausgebaut zu haben. Aber der Hydrocephalus könne dasselbe bedingen, vielleicht auch die basale Lues.

Herr Sänger demonstriert mit Hilfe des Projektionsapparates Diapositive von Röntgenaufnahmen bei Hypophysistumoren:

1. einen Fall bei einer 45jährigen Frau, die schon ganz erblindet ist. Die Sella turcica ist total zerstört.

2. einen Fall von Erweiterung der Sella turcica bei Myxödem, bei welchem sich die Hypophysis vergrössert hat, was auch aus der Gesichtsfeldaufnahme (doppelseitige Tractushemianopsie) hervorging.

3. hochgradige Erweiterung der Sella turcica bei einem 18jährigen gänzlich erblindeten Mann. Ohne die Röntgenaufnahme hätte man in diesem Falle einen Kleinhirntumor diagnostiziert.

4. eine normale Sella turcica. Dieser Befund berichtigte eine fälschlich gestellte Diagnose auf einen Hypophysistumor.

5. eine hochgradige Zerstörung der Sella turcica in einem Falle von Akromegalie.

6. zeigte Herr Sänger die Abbildung eines in vivo diagnostizierten Hypophysistumors an der Hirnbasis.

Zum Schluss warnt Sänger davor, aus zu minimalen Veränderungen an der Röntgenplatte zu weitgehende Schlussfolgerungen zu machen. Er hat dies in einem Falle erlebt, wo von kompetentester Seite Veränderungen an der Sella turcica und besonders der Keilbeinhöhle angenommen worden waren. Die Autopsie ergab jedoch einen negativen Befund an der Hirnbasis, der Tumor befand sich in der hinteren Schädelgrube. Immerhin kann die Röntgenaufnahme des Schädels zu einer nicht unerheblichen Erweiterung und Vertiefung unseres diagnostischen Vermögens führen. Dies ist gegenwärtig von ganz besonderer Bedeutung, da ja neuerdings einige Chirurgen, ich nenne nur Schloffer und v. Eiselsberg, mit Erfolg Hypophysistumoren entfernt haben.

Herr Schüller (Schlusswort): Herrn Oppenheim gegenüber bemerkt Schüller, dass der Hydrocephalus nur ein Spezialfall des „drucksteigernden Prozesses innerhalb des Schädels" sei.

Herrn Krause erwidert Schüller, dass bei intracraniellen Tumoren ausser der Sprengung der Schädelnähte auch Persistenz der Knorpelfugen im Röntgenbild nachweisbar sei. Die Fälle von basaler Impression seien verschiedener Ätiologie, nicht bloss Rachitis.

Gegenüber Herrn Sänger meint Schüller, dass es gerade darauf ankommt, die Frühstadien der Selladestruktion darzustellen.

5. Herr Hartmann-Graz: **Zur Diagnostik operabler Hirnerkrankungen.**

In diesem Diskussionsvortrage berichtet der Vortragende über einige Erfahrungen aus den Grenzgebieten der Chirurgie und Neuropathologie. Unter den Gehirngeschwülsten ist ähnlich wie bei den basalen und Rückenmarkshauttumoren den ausschälbaren, mehr zu kugeligem Wachstum disponierten Geschwülsten ein besonderes Augenmerk zuzuwenden. Hier wieder sind es

die Psammome, insbesondere der weichen Häute, welche durch ein eigenartiges Wachstum mit lediglicher Verdrängung der Hirnsubstanz und ein charakteristisches histologisches Bild ausgezeichnet sind. Durch Hirnpunktion konnte der Vortragende in zwei Fällen diese zur Operation sehr günstigen Geschwülste feststellen und empfiehlt die Hirnpunktion nicht so sehr zur lokalen Diagnose, die ganz vorwiegend eine Domäne der funktionellen Diagnostik bleiben soll, als vielmehr zur Feststellung der Art und Grösse der operablen Herderkrankungen. Die Vornahme der Hirnpunktion soll dem Chirurgen überlassen bleiben sowohl aus rein technischen Gründen als auch wegen des oft sofort nach der Punktion nötigen weiteren chirurgischen Vorgehens.

Weiterhin berichtet der Vortragende über die Symptomatologie zweier Fälle von Ventrikelblutung, bei welchen beiden Fällen die Lumbalpunktion Blut in grösseren Mengen ergab. Dieses Blut blieb ungerinnbar. Hartmann sieht hierin ein wichtiges diagnostisches und differentialdiagnostisches Kennzeichen der Ventrikelblutung und empfiehlt auf dasselbe in Zukunft zu achten.

Im zweiten Falle hat Hartmann (was bisher noch nicht durchgeführt wurde) die Entleerung des in die Ventrikel ergossenen Blutes durch Ventrikelpunktion dem Chirurgen empfohlen. Das Ergebnis war in Hinsicht der cerebralen Erscheinungen ein überraschendes, so dass der Vortragende dazu auffordert, in Zukunft die Heilung der Ventrikelblutung auf diesem Wege zu versuchen, sintemalen auch die bisherigen Erfahrung mit der Entleerungen extracerebraler Blutungen dazu ermuntern. Schliesslich empfiehlt der Vortragende zur Verfeinerung der topischen Diagnostik raumbeengender Erkrankungen des Schädelinnern die Verabreichung von Cardio- und Vasotonicis. Die oft störenden Nachbarschaftssymptome und Allgemeinsymptome derartiger Gehirnerkrankungen schwinden unter dem Einfluss der Erhöhung der Gefässspannung und des Blutdrucks. Die schweren Allgemeinstörungen, welche dem Vortragenden in einem Falle von Hirnabszess jegliche Handhaben zur topischen Orientierung benahmen, schwanden unter dieser Behandlung rasch und ausgiebig, so dass schon nach wenigen Stunden Diagnose und erfolgreicher operativer Eingriff ermöglicht wurden. Aber auch in leichteren Fällen leistet das angegebene Verfahren oft ausgezeichnete Dienste durch die Verminderung insbesondere der zirkulatorischen Folgeerscheinungen des Hirndrucks, so dass dasselbe allgemeiner Benutzung zu diagnostischen Zwecken mitunter auch im Dienste der Therapie (Kopfschmerzen, Kollaps, Schlinglähmung, Atemstörung bei raumbeengenden Erkrankungen des Gehirns) empfohlen werden muss.

Diskussion.

Herr Bruns: Die Duraendotheliome sind nicht so ganz selten und erlauben auch öfters eine genaue Lokaldiagnose. Öfters sind aber in diesen Fällen die Allgemeinsymptome gering, so dass die Kranken sich leider nicht zu einer Operation entschliessen.

Herr Oppenheim bestätigt, dass die Duraltumoren nicht so selten vorkommen, und dass ein von ihm beobachteter, von Bergmann operierter Fall dieser Art von letzterem veröffentlicht ist.

Herr Schuster: Ich habe 3 Hirntumorfälle nach kleinen Morphiumdarreichungen ganz kurze Zeit nach der Injektion durch den Tod verloren.

Ich möchte den Herrn Vortragenden fragen, ob er ähnliche Beobachtungen gemacht hat. In der Literatur habe ich nichts darüber finden können.

Herr Hartmann (Schlusswort): Die Herren Bruns und Oppenheim darf ich darauf aufmerksam machen, dass es sich hier um Tumoren der weichen Häute, nicht der Dura handelt, welch letztere mir wohlbekannt sind. Die letzteren flachen die Konvexitat ab, erzeugen Dellen, diese Tumoren der weichen Häute wachsen in charakteristischer Weise, die Hirnsubstanz einstülpend, und zeigen histologisch das charakteristische Bild des Psammoms.

Herrn Schusters Erfahrung über ungünstige Wirkung von Morphiumverabreichung kann ich bestätigen und glaube, dass wir einen Fall von Abszess, bei welchem behufs Operation Morphium verabreicht wurde, durch sehr rasch darauf auftretende Atemlähmung verloren haben.

6. Herr Sänger-Hamburg: **Über Herdsymptome bei diffusen Hirnerkrankungen.**

Nicht immer entspricht dem Auftreten von Herdsymptomen eine lokalisierte organische Veränderung im Gehirn. Das Übersehen dieses Faktums hat vielfach zu übereilten schweren chirurgischen Eingriffen Veranlassung gegeben, so z. B. bei dem Auftreten von Jacksonscher Epilepsie oder bei Halbseitenerscheinungen bei genuiner Epilepsie.

Bei der Meningitis kommt es gar nicht selten lediglich zu lokalisierten Symptomen, speziell bei der tuberkulösen Form. Schon im Jahre 1903 hat Vortragender Fälle von zirkumskripter tuberkulöser Meningitis mitgeteilt. Hierbei muss hervorgehoben werden, dass die mikroskopische Untersuchung der Hirnhäute bei Meningitis tuberculosa auch an scheinbar normalen Abschnitten Veränderungen nachweisen lässt.

Auch die eitrige Meningits kann sich, allerdings in selteneren Fällen, lediglich durch Herdsymptome dokumentieren. Vortragender teilt einen einschlägigen Fall aus seiner Erfahrung mit, ferner einen Fall von sarkomatöser Meningitis, der sich durch komplizierte Herdsymptome ausgezeichnet hat. Endlich wird ein Fall von rechtsseitiger Lähmung mitgeteilt, bei welchem sich als einziges pathologisches Substrat eine diffuse Leptomeningitis gefunden hat.

Die scharf umschriebenen Herdsymptome, die manchmal bei der

Carcinomatose vorkommen, sind oft der Ausdruck einer carcinomatösen Infiltration der Pia, was Vortragender 1901 zuerst auf mikroskopischem Wege nachweisen konnte. Der makroskopische Befund in solchen Fällen ist oft negativ oder so unbedeutend, dass er leicht übersehen werden kann.

Eine diffuse Encephalitis kann sich ebenfalls lediglich durch Herdsymptome äussern, was Vortragender in einem eklatanten Falle erlebt hat. Zum Schluss hebt Vortragender hervor, dass die Hirnerkrankung, welche mit am häufigsten infolge der auftretenden Herdsymptome zu Irrtümern Veranlassung gibt, der chronische Hydrocephalus sei, indem meistens ein Hirntumor diagnostiziert wird.

Es ist unsere Aufgabe, die Herdsymptome genauer zu erforschen, um sie mit grösserer Sicherheit differenzieren zu können. Vielleicht dürfte hierbei ausser der Lumbalpunktion das neue Verfahren der Hirnpunktion nach Neisser und Pfeifer, sowie die Röntgenaufnahme des Schädels von grossem Nutzen sein, um die Allgemeinerkrankungen, wie Meningitis, Encephalitis und Hydrocephalus, besser zu erkennen, als es bis jetzt möglich war.

Diskussion.

Herr Redlich macht darauf aufmerksam, dass bei der senilen Atrophie relativ häufig Herderscheinungen vorkommen; Pick hat solche Fälle mehrfach beschrieben, auch Redlich hat solche Fälle beobachtet, u. a. bei seniler Epilepsie, wo sich histologisch miliare Sklerose fand. Hier bestand z. B. lange Zeit Aphasie. Übrigens ist in solchen Fällen eine genaue histologische Untersuchung notwendig, die z. B. bei der senilen Atrophie nicht selten eine besondere Accentuierung des atrophischen Prozesses in den betreffenden Rindenpartien angibt.

Herr Sänger (Schlusswort) konnte bei der Kürze der Zeit nicht auf alle diffusen Gehirnaffektionen eingehen, die sich lediglich durch Herdsymptome dokumentieren können. Er hätte dann auch die senile Hirnatrophie genannt, zumal ihm die vortrefflichen Arbeiten Picks hierüber wohlbekannt seien.

Ferner hätte er dann auch auf die Cysticerkose und namentlich auf die diffusen Gefässerkrankungen im Gehirn hinweisen müssen, die gar nicht so selten eine ganz lokalisierte Hirnaffektion vortäuschen, wie z. B. einen Hirntumor.

7. Herr v. Frankl-Hochwart u. v. Eiselsberg-Wien: **Über operative Behandlung der Hypophysistumoren.**

M. H.! Wir berichten über einen 20jährigen Kommis R. D., der bereits am 12. Oktober 1901 mit der Diagnose „Hypophysistumor" von dem damaligen Assistenten des einen von uns (F.-H.), A. Fröhlich, auf der Wandersammlung des Vereins für Psychiatrie und Neurologie in Wien vorgestellt wurde. Derselbe wurde zum ersten Mal am 14. November 1899 in seinem 12. Jahr im Nervenambulatorium der

Klinik weiland Nothnagel untersucht. Er litt ab April 1899 an Paroxysmen von Kopfschmerzen mit Erbrechen. Der Befund war damals völlig negativ. — Am 15. August 1901 erschien er wieder; die Mutter gab an, dass der Knabe seit März 1899 rasch an Körpergewicht zunehme. Seit Januar 1901 Sehschwäche links, ab Juli 1901 sehr heftige Kopfschmerzen, Zunahme der Sehstörung links; daneben macht sich auch Sehschwäche rechts geltend. Die Augenuntersuchung (Docent Dr. Kunn) ergab damals: genuine Atrophie des Nervus opticus links, rechts Spiegelbefund negativ. Links Amaurose, rechts Visus 5/20, Gläser bessern nicht; temporale Hemianopsie rechts. Bald darauf wurde am rechten Opticus leichte Neuritis gefunden. Im übrigen war der Nervenbefund negativ. Auffallend war das bedeutende Körpergewicht (54 kg), die allgemeine Verfettung. Der Penis, der übrigens normal entwickelt war, erschien dermassen zwischen den Fettanhäufungen eingelagert, dass sich das Genitale dem femininen Typus näherte. Die Hoden waren klein, in der Mammillargegend ebenfalls starke Fettanhäufung; Haare an den Pubes und in den Achselhöhlen kaum nachweisbar. — Unter Thyreoidinbehandlung Rückgang der Kopfschmerzen, Besserung des Sehvermögens, das am 27. Januar 1903 normal erschien. Die Fettentwicklung ging nie wesentlich zurück; auch kam es nie zu geschlechtlichen Erregungen. Ab September 1905 wieder Verschlechterung des Gesamtzustandes; Ende Januar 1907 wurde neuerdings Hemianopsie konstatiert. Der damals von Herrn Dozenten Dr. Holzknecht aufgenommene radiologische Befund ergab: Keilbeinkörper und Sattellehne destruiert, Processus clinoidei antici erhalten. Der oculistische Befund vom 15. Juni 1907 ergibt: Rechtes Auge Atrophie der temporalen Papillenhälfte, linkes Auge genuine Atrophie. Rechtes Auge: Fingerzählen in $2^1/_2$ m, Gläser bessern nicht, linkes Auge Amaurose. Rechts temporale Hemianopsie. Körpergewicht 65,20 kg.

Gelegentlich der Demonstration dieses Falles hatte Fröhlich zum ersten Mal auf Grund der Beobachtungen älterer Autoren (welche die diagnostische Bedeutung der Verfettung und des femininen Typus allerdings noch nicht erkannt hatten) den Satz aufgestellt, „dass bei Symptomen, die auf einen Tumor in der Gegend des Hirnanhangs hinweisen, bei Fehlen akromegalischer Symptome, das Vorhandensein anderweitiger trophischer Störungen, eine rasch sich entwickende Fettleibigkeit oder auch an Myxödem erinnernde Hautveränderungen auf die Hypophyse selbst als Ausgangspunkt der Neubildung hinweist. Allerdings beweist das Fehlen solcher Erscheinungen nichts gegen das Vorhandensein eines Tumors des Hirnanhangs."

Dass man tatsächlich auf Grund dieses diagnostischen Satze

imstande ist, Geschwülste der Hypophysis oder, wie man auf Grund neuerer Forschung (Erdheim, Bartels) wohl meist richtiger sagt, Geschwülste der Hypophysisgegend diagnostizieren kann, zeigte bald die Arbeit von A. Berger, der im Nervenambulatorium des einen von uns (F.-H.) einen ähnlichen Patienten beobachtete, der dann an der Klinik weiland Nothnagel starb. Es handelt sich um einen 16jährigen Lehrling, der an Kopfschmerz, Erbrechen, Schlafsucht, Amaurose (Opticusatrophie) erkrankte. Der Patient blieb klein, infantil. Das Genitale war sehr klein, die Scham- und Achselhaare fehlten, Körperfett mässig entwickelt. Die klinische Diagnose lautete: Tumor der Hypophysis, respective der Hypophysisgegend. Die Nekropsie (Erdheim) wies eine Plattenepithelialgeschwulst des Infundibulum auf. Eine ganze Reihe von weiteren Mitteilungen in der Literatur stützten und ergänzten die Angabe der genannten Autoren. Die Diagnostik wurde durch die radiologischen Untersuchungen Oppenheims, welche von Erdheim und Schüller u. a. nachgeprüft worden waren, besonders erleichtert.

Wiederholt wurden auch operative Versuche mit Schädellüftung ohne besonderen Erfolg gemacht. Einen grösseren Erfolg hatte erst Schloffer aufzuweisen, dem es gelang, einen derartigen Tumor auf nasalem Wege zu erreichen. Der Patient lebte 75 Tage, die Nekropsie ergab ein grosses Hypophysenadenom.

Da bei unserem Patienten die Kopfschmerzen sehr heftig wurden, und da die Sehschärfe rapid sank, erschien uns ein operativer Eingriff nach der nasalen Methode gerechtfertigt. Am 21. Juni 1907 führte nun der eine von uns (E.) die Operation aus: Umschneidung der Nase an ihrer Wurzel, Aufklappung der Nase nach rechts, Durchtrennung des Septum, Entfernung der oberen Muschel. Blosslegung des Sinus frontalis, Eröffnung und Wegmeisselung der vorderen Wand. Stückweise Wegnahme des Vomer bis an seinen Ursprung, Abschaben des Periost bis zur vorderen Wand des Keilbeins und Blosslegung der vorderen Wand der Keilbeinhöhle. Vorsichtige Aufmeisselung der Keilbeinwand, Eröffnung der Keilbeinhöhle. In der Tiefe derselben wurde eine weissliche, haselnussgrosse Membran sichtbar. Inzision in der Mittellinie, worauf sich mehrere Esslöffel einer nach altem Blut aussehenden Flüssigkeit entleerten. Das Eingehen mit dem scharfen Löffel zeigte, dass es sich um einen Hohlraum handelte, der diese Flüssigkeit enthielt. Die Messung mit dem Finger und am Röntgenbild ergab mit Sicherheit, dass eine Cyste entsprechend der Hypophysis vorlag. Nun bemerkte man auch, dass die Ränder dieses Hohlraums kollabierten; die Inzisionswunde pulsierte deutlich. Nachdem nun von diesen Rändern noch so viel mit der Hohlschere weggenommen wurde,

als sich unter Schonung des Chiasmas und der Carotiden ausführen liess, wurde die Höhle, die der Hypophysis entsprach, mit Isoformdochtgaze tamponiert, die Nase reponiert und vernäht. Die histologische Untersuchung der Sackwand (Herr Dozent Dr. Stoerk) liess vermuten, dass es sich um ein Carcinom handeln könne. — Der Wundverlauf war ein ziemlich günstiger, nur anfangs von mässiger Temperatursteigerung begleitet. Die Wunde war am 12. Tage im wesentlichen geheilt; natürlich fällt die durch die Entfernung der vorderen Stirnbeinhöhlenwand entstandene Abflachung der Glabella als sehr unschön auf.

Subjektiv besserte sich der Zustand insofern, als die Kopfschmerzen kaum mehr auftraten und als das Sehvermögen sich besserte. Dozent Dr. Kunn konstatierte am 27. Juli 07: „Rechts Schweigger 3,0 in 15 cm; Vis. 1/35." Das Gesichtsfeld hatte sich temporal bedeutend erweitert.

Die weitere Behandlung bestand in Ernährungskur, Hydro- und Galvanotherapie unter Leitung von Herrn kais. Rat Dr. Friedmann in Vöslau-Gainfarn. Im Verlaufe des August hier und da Kopfschmerz und Erbrechen; in der Zwischenzeit vollkommenes Wohlbefinden. Bei der Untersuchung am 8. September 07 gab D. an, dass er seit 31. August keine wesentlichen Beschwerden mehr habe. Er hat in den letzten 6 Wochen um 2 kg an Körpergewicht abgenommen. Die Augenuntersuchung (7. IX. 07) ergab weitere Besserung: Visus r. 2/35. Die temporale Gesichtsfeldhälfte erschien noch mehr erweitert (Perimeter temporal 80). Merkwürdigerweise war an dem linken total amaurotischen Auge eine geringe, aber immerhin deutliche Lichtreaktion der Pupille zu erzielen. Ausführlich Mitteilung im Neurol. Zentralbl. 1907, Nr. 21.)

Diskussion.

Herr Oppenheim berichtet über einen mit Krause beobachteten Fall, in welchem eine Geschwulst des Cerebellum, der Vierhügel und des Ventrikeldaches die Erscheinungen eines Hypophysistumors vorgetäuscht hatte.

Herr Schüller: Eine Klärung der Frage über den Zusammenhang zwischen Hypophysistumor einerseits und Genitalatrophie andererseits ist durch den Fall von Nazari ermöglicht. Hier fand sich an einem 20jährigen Individuum bei histologischer Untersuchung des Hodens ein Befund, wie er dem embryonalen Hoden entspricht (Balken von Zwischenzellen). Es scheint also die Hodenaffektion der Hypophysisaffektion koordiniert zu sein, die Fettsucht könnte dann eine Folge der Genitalaplasie sein.

Herr Mingazzini erinnert an die Arbeiten von Fichera: Er hat Stiere und Hähne kastriert und nach einigen Monaten konnte er die Hypophysen der betreffenden Tiere untersuchen. Er hat makroskopisch und histologisch gesehen, dass die Hypophysis immer grösser wird infolge der Hyperplasie von Elementen des vorderen Lappens. Das erklärt wahrscheinlich die Atrophie des Hodens beim Riesen: nämlich dass eine Kompensation zwischen der Funktion der Genitalien und der Hypophysis existiert.

8. Herr Kühne-Cottbus: **Die Bezold-Edelmannsche Tonreihe als Untersuchungsmethode für den Nervenarzt.**

Die Bezold-Edelmannsche kontinuierliche Tonreihe besteht aus 10 an ihren Zinkenenden mit Gewichten belasteten Stimmgabeln, 2 Orgelpfeifen und dem sogenannten Grenzpfeifchen oder Galtonpfeifchen.

Die Gewichte an den Stimmgabeln haben den Zweck, einmal die Obertöne auszuschalten, um dadurch möglichst reine Töne zu erzeugen, zweitens durch Verschiebung der Gewichte an den Zinken die Stimmgabeln auf die gewünschte Tonhöhe einzustellen. Jede Stimmgabel umfasst nämlich 5 Töne. An den Pfeifen geschieht das Einstellen durch Verschieben des Stempels. Die jeweilig eingestellte Tonhöhe ist bei den Stimmgabeln an den Zinken und bei den Pfeifen an dem Pfeifenkörper verzeichnet und zwar im oberen und unteren Teil der Tonreihe in Abständen von ganzen Tönen und im mittleren Teil der Tonreihe, in welchem wir genauer lokalisieren können, in Abständen von halben Tönen.

Die grossen Stimmgabeln werden am Daumenballen, die kleineren mittelst eines Hammers angeschlagen, die Orgelpfeifen werden mit dem Mund durch Vermittelung eines mit Mundstück versehenen Schlauches, das Galtonpfeifchen wird durch ein Gummigebläse angeblasen.

Mit diesen Instrumenten, deren Handhabung auch erst erlernt werden muss, gelingt es alle Töne hervorzurufen, welche das menschliche Ohr überhaupt wahrzunehmen vermag in kontinuierlicher Reihenfolge von den tiefen bis zu den hohen, und zwar auch mit genügender Stärke, so dass bei Ausfall eines Tones Taubheit des Ohres für diesen Ton angenommen werden darf.

Das Hörvermögen des gesunden Menschen erstreckt sich nun von der Wahrnehmung tiefer Töne mit nur 12—16 Doppelschwingungen in der Sekunde bis zu den höchsten Tönen mit 49000 Schwingungen. Im Alter engt sich für gewöhnlich die obere Grenze um etwa 1 Oktave ein, in ganz seltenen Fällen kann auch infolge Verkalkung des im ovalen Fenster des Felsenbeins befindlichen Ringbandes Einengung der unteren Tongrenze eintreten.

Das ganze über 12 Oktaven (von der Subcontra, über die Contra, die grosse und die kleine Oktave bis zur 8 gestrichenen Oktave) sich erstreckende Gebiet der Tonreihe wird als Hörfeld, der Ausfall einer Strecke des Hörfeldes als Hörlücke, geringe Reste des Hörfeldes werden als Hörinseln bezeichnet.

Die wichtigste Strecke des Hörfeldes ist die Tonstrecke b^1 bis g^2, also von der eingestrichenen bis zur 2gestrichenen Oktave, denn in diese Strecke fallen die Eigentöne unserer wichtigsten Sprachlaute.

Nur die Zischlaute S, Sch, Z fallen in die 3- und 4gestrichene Oktave, die Laute M, N, L in die kleine und in die Subcontraoktave. Ist die Strecke b^1 bis g^2 überhaupt nicht oder nicht mit der nötigen Stärke wahrnehmbar, so ist das Sprachverständnis aufgehoben. Nach Bezold muss die Hörschärfe der in der Tonstrecke b^1 bis g^2 gelegenen Töne mindestens 10 Proz. der normalen betragen, damit Sprachverständnis noch möglich ist.

Die Funktion des Ohres wird nun am besten auf folgende Weise geprüft:

1. Man prüft zuerst das gesunde, dann das kranke Ohr mittelst Flüstersprache, nachdem man beide vorher einer gründlichen Untersuchung mit dem Ohrenspiegel, eventuell mit dem Ohrenkatheter unterzogen hat oder durch einen Ohrenspezialisten hat untersuchen lassen. Prüfungsworte für die Flüstersprache sind die Zahlen 1—100. Die am schlechtesten gehörte Zahl wird in Klammern beigefügt.

2. Man prüft das Hörvermögen von Tönen in Luftleitung mittelst der Tonreihe, indem man zunächst die Grenze feststellt, bis zu welcher hohe und tiefe Töne noch gehört werden. Auf diese Weise erfährt man, ob sich Einengungen an der unteren oder oberen Tongrenze vorfinden. Dann prüft man in Abständen mit der gesamten Tonreihe das Hörfeld durch und fahndet auf Hörlücken.

3. Durch Aufsetzen einer Stimmgabel auf den Scheitel prüft man dann die Knochenleitung, und zwar zunächst nur, in welchem von beiden Ohren die Stimmgabel stärker gehört wird (Weberscher Versuch). Bei Erkrankungen des Mittelohres wird der Stimmgabelton im kranken, bei Schädigungen des inneren Ohres im gesunden Ohr stärker gehört als im anderen. Dann untersucht man, wie lange die auf den Scheitel aufgesetzte Stimmgabel durch die Knochenleitung überhaupt gehört wird (Schwabachscher Versuch). Zur Prüfung der Knochenleitungsdauer genügen die unbelasteten Stimmgabeln G und g^1 oder A und a^1. Die Stimmgabeln sollen unbelastet sein, weil die belasteten Stimmgabeln zu rasch abklingen und dadurch gröbere Fehler sich einstellen würden. Ausschlaggebend für die Annahme einer Verlängerung oder Verkürzung der Knochenleitungsdauer ist ein Unterschied von mindestens 10 Sekunden gegenüber der regelrechten Knochenleitungsdauer, da geringe Schwankungen der Knochenleitungsdauer auch unter normalen Verhältnissen vorkommen.

4. Mit den Stimmgabeln g^1 oder a^1 wird der Rinnesche Versuch ausgeführt. Dieser besteht, wie Sie wissen, darin, dass die Knochenleitungsdauer mit der Luftleitungsdauer desselben Ohres verglichen wird. Die Stimmgabel a^1 wird etwa 30 Sekunden in Luftleitung vom gesunden Ohr länger gehört als in Knochenleitung.

Hat man auf diese Weise das Hörvermögen geprüft, so ist die Funktion des Ohres vollständig analysiert.

Die Prüfung von Geräuschen kann unberücksichtigt bleiben, da Geräusche nur ein Gemisch von Tönen sind, welche dicht bei einander liegen und deshalb unharmonisch klingen.

Von den Hörstörungen, welche den Neurologen interessieren, kommen nur die in Betracht, welche auf Schädigungen der Schnecke, der Hörleitungsbahnen und des Hörzentrums in der Hirnrinde beruhen.

Man hat sich gewöhnt, durch die Erkrankung dieser Abschnitte hervorgerufene Schwerhörigkeit als nervöse Schwerhörigkeit zu bezeichnen, um damit auszudrücken, dass es sich nicht um Störungen des schallleitenden Apparates (des Trommelfells, der Paukenhöhle und der Gehörknöchelchenkette) handelt.

Ich halte diese Bezeichnung für eine höchst unglückliche. Verstehen wir doch unter nervös etwas rein Funktionelles. Gerade weil wir aber darnach streben, das Gebiet der sogenannten funktionellen Erkrankungen immer mehr einzuengen und für alle Schädigungen eine pathologisch-anatomische Grundlage zu suchen, sollten wir nicht Störungen des Hörvermögens, welche oft makroskopisch sichtbare Veränderungen zur Grundlage haben, als nervös bezeichnen. Mir scheint es am besten zu unterscheiden zwischen

1. Labyrinthschwerhörigkeit bezw. Taubheit,
2. Leitungsschwerhörigkeit bezw. Taubheit,
3. Rindenschwerhörigkeit bezw. Taubheit.

Um nun die Ergebnisse der Hörprüfung mit der Bezold-Edelmannschen kontinuierlichen Tonreihe zu verstehen, müssen wir uns kurz den Vorgang des Hörens vergegenwärtigen.

Die Umsetzung der Schallwellen in Tonempfindungen geht nach der Theorie von Helmholtz, welche gerade durch die Prüfungsergebnisse der Bezoldschen Tonreihe an Taubstummen sowie durch pathologisch-anatomische Befunde und experimentelle Ergebnisse gestützt wird, in folgender Weise vor sich:

Die in Schwingungen versetzte Steigbügelfussplatte erzeugt Labyrinthwasserwellen. Durch diese werden die wie die Saiten eines Klaviers gespannten radiären Fasern der in den Schneckenwindungen ausgespannten Membrana basilaris, auf welcher das eigentliche Hörorgan (das Cortische Organ) ruht, in Mitbewegungen versetzt. Jede dieser gespannten Fasern ist auf eine ganz bestimmte Tonhöhe abgestimmt und mit einer Hörzelle verbunden.

Trifft nun ein Ton das Ohr, so wird diejenige Faser bezw. der Faserkomplex im innern Ohr in Mitschwingung versetzt, welcher der

gleichen Tonhöhe entspricht Die Faser setzt die zugehörige Hörzelle in Erregung. Die Zahl der Hörzellen beträgt 16000—20000.

Jede Hörzelle steht mit einer Faser der Schneckennerven in Verbindung. Die Fasern vereinigen sich zu dem in der Schneckenspindel gelegenen Ganglion spirale, aus welchem dann der Stamm des Schneckennerven entspringt.

Von den Veränderungen, welche sich im Labyrinth und im besonderen in der Schnecke abspielen können, sind für den Nervenarzt die häufigsten und praktisch wichtigsten diejenigen, welche nach Schädelverletzungen und Erschütterungen des ganzen Körpers beobachtet werden.

Die frischen Verletzungen kommen fast stets in die Behandlung des Chirurgen und sind infolge der meist gleichzeitig vorhandenen auffälligen Nebenerscheinungen (Blutung aus den Ohren, Abfluss von Gehirnflüssigkeit, Nystagmus) leicht zu beurteilen.

Schwieriger ist die Frage, ob die nach Ablauf der frischen Erscheinungen einer Schädelverletzung oft noch lange Zeit später von dem Verletzten vorgebrachten Klagen über Schwindel, Schwerhörigkeit und Kopfschmerzen begründet sind oder nicht. Die Beurteilung dieser Beschwerden wird meist dem Nervenarzt zufallen.

Den allgemeinen Klagen über Kopfschmerzen und Schwindel wird eine Berechtigung nicht abgesprochen werden können, wenn sich nachweisen lässt, dass der Unfall eine Labyrinthbeschädigung zur Folge gehabt hat. Das Labyrinth ist nämlich ein äusserst feines Reagens für die Stärke der Kopferschütterungen, auch da, wo die Sprache nicht oder nur wenig gelitten hat. Grundsätzlich soll man daher bei jeder Schädelverletzung oder allgemeinen Erschütterungen die Ohren untersuchen.

Pathologisch-anatomisch liegt einer Schädigung des Labyrinths entweder ein Felsenbeinbruch zugrunde oder, wenn die Labyrinthkapsel nicht zersprengt ist, eine Blutung in das Labyrinth, oder als schwächste Folgeerscheinung eines Unfalls eine sogenannte Labyrintherschütterung. Bei letzterer können die Hörstörungen erst einige Zeit nach dem Unfall sich einstellen.

Welche von diesen Veränderungen am Felsenbein durch die Verletzung hervorgerufen sind, kann man aus dem Ausfall der Hörprüfung vermittelst der Tonreihe nicht erschliessen. Wie ist nun das Ergebnis der funktionellen Hörprüfung bei einer Labyrinthverletzung? Jede Strecke des Hörfeldes von den tiefsten bis zu den höchsten Tönen kann geschädigt sein. Wenn bei den meisten Schädigungen des Labyrinths, namentlich wenn dieselben vom Mittelohr ausgehen, die Wahrnehmung der höchsten Töne beeinträchtigt ist, so liegt dies

daran, dass Eiterungen und Entzündungen des Mittelohres durch die Fenster der Felsenbeinpyramide sich zunächst auf die benachbarte untere Schneckenwindung fortpflanzen. Diese wird auch bei Schädelgrundbrüchen zuerst und am heftigsten beschädigt.

In der unteren Schneckenwindung befinden sich aber die der Wahrnehmung hoher Töne dienenden kurzen Fasern der Membrana basilaris.

Die langen Fasern, welche uns die Wahrnehmung der tiefen Töne vermitteln, sitzen in der von ausserordentlich festen Knochenmassen umgebenen, daher weniger Sprüngen ausgesetzten und auch vom Mittelohr entfernteren Schneckenkuppel.

Weil infolge dessen in den meisten Fällen die hohen Töne beeinträchtigt sind, ist die Anschauung entstanden, bei Schädigungen des inneren Ohres sei die Wahrnehmung der höchsten Töne gestört. Dies ist, wie gesagt, zwar meist der Fall, es kann aber auch die Wahrnehmung der mittleren und tieferen Töne geschädigt sein. Bei Mittelohrerkrankungen können aber nur die tiefen, niemals die hohen Töne beeinträchtigt sein.

Bemerkenswert ist auch das Verhalten der Knochenleitung. Die auf den Kopf gesetzte tönende Stimmgabel wird in das gesunde Ohr verlegt, oder, wenn beide Ohren geschädigt sind, in das weniger befallene Ohr. Die Knochenleitung ist verkürzt, jedenfalls darf sie niemals verlängert sein. Letzteres deutet unter allen Umständen auf eine Schädigung des Mittelohres.

Schliesslich wird die auf den Warzenfortsatz gesetzte Stimmgabel, wenn sie dort abgeklungen ist, in Luftleitung noch gehört wie beim Gesunden.

Habe ich diesen Ausfall der Hörprüfung bekommen, so kann ich mit Sicherheit angeben, es handelt sich um eine Erkrankung des inneren Ohres.

Theoretisch müsste man nun annehmen, dass bei völliger Taubheit eines Ohres kein Ton der gesamten Tonreihe weder durch Luftleitung noch durch Knochenleitung wahrgenommen werden kann.

Dem ist aber nicht so. Der untere Teil der Tonreihe bis zu etwa g^1 fällt allerdings aus. Aber bei gesundem anderen Ohr werden die Töne vor dem tauben Ohr von a^1 an nach aufwärts gehört, und zwar wächst das Gehör, je weiter man in der Tonreihe nach aufwärts kommt. Die scheinbare Wahrnehmung der hohen Töne von dem tauben Ohr rührt davon her, dass wir nicht imstande sind, das gesunde Ohr, auch wenn es noch so gut verschlossen gehalten wird, ganz vom Hören auszuschliessen. Wir erhalten bei Prüfung des tauben Ohres daher ein schwaches Abbild des Hörfeldes des gesunden Ohres. Erst wenn

auf dem besser hörenden Ohr die Hörschärfe auf die Hälfte des Regelrechten gesunken ist, findet ein Hinüberhören nicht mehr statt.

Diese Tatsache ist aber von grosser Bedeutung für die Feststellung der Simulation einseitiger Taubheit.

Der Simulant wird, wenn er einseitige Taubheit simuliert, niemals zugeben, dass er die Töne der vor das angeblich taube Ohr gehaltenen Stimmgabel hört.

Wenn man nun vorher normales Hörvermögen auf dem anderen Ohr festgestellt hat und der Untersuchte gibt an, von a^1 an nach aufwärts keinen Ton zu hören, so kann man mit Sicherheit behaupten, dass der Mann simuliert.

Ebenso hört jeder, der nicht doppelseitig taub oder doppelseitig hochgradig schwerhörig ist, die auf den Scheitel aufgesetzten Stimmgabeln A und a^1. Behauptet jemand diese Stimmgabeln vom Scheitel aus nicht zu hören und ist er nicht völlig taub oder beiderseits hochgradig schwerhörig, so liegt gleichfalls Simulation vor. Schliesslich erweist sich auch derjenige als Simulant, welcher die Töne der Tonstrecke b^1—g^2 genügend lange (über 10 Proz. der normalen Hördauer) wahrnimmt, Sprache aber nicht hören will.

Bei Simulation doppelseitiger Taubheit wird man aber auch mit der kontinuierlichen Tonreihe nichts erreichen, weil der zu Untersuchende sich jeder Prüfung gegenüber ablehnend verhalten wird.

Dient so die kontinuierliche Bezold-Edelmannsche Tonreihe auf der einen Seite zur Entlarvung der Simulation, so hat sie auf der anderen manchen der Simulation Verdächtigen von diesem Verdacht gereinigt.

Wir wissen aus dem oben Gesagten, dass jemand für Sprache taub sein und dennoch eine grosse Anzahl Töne wahrnehmen kann, dass ferner die Wahrnehmung einzelner Worte erhalten, die anderer gestört sein kann je nachdem die Eigentöne der Sprachlaute, welche das Wort bilden, in den Bereich der geschädigten Strecke fallen oder nicht. So kann jemand die Zahl sieben z. B. sehr gut hören, die Zahl 100 aus derselben Entfernung aber nicht vernehmen, weil die Eigentöne der Sprachlaute der Zahl 7 in eine andere Hörstrecke fallen als die der Zahl 100. Ein Mann, der dies Verhalten bietet, darf also nicht ohne weiteres als Simulant angesehen werden.

Welche krankhaften Veränderungen können sich nun am Stamm des Schneckennerven abspielen?

Abgesehen von den nach Felsenbeinbrüchen beobachteten Zerreissungen und Quetschungen des Hörnerven sowie den akut und chronisch entzündlichen Veränderungen auf infektiöser, konstitutioneller oder toxischer Grundlage, die für den Nervenarzt weniger in Frage

kommen, sind es namentlich die degenerativen Erkrankungen des Hörnerven als Druckwirkung bei den sogenannten Kleinhirn-Brückenwinkelgeschwülsten, die in dem Raum zwischen Brücke, Medulla oblongata und Kleinhirn zur Entwicklung gelangen und sich meistens als Neurofibrome, Gliome, Sarkome und Gummigeschwülste charakterisieren. Die Taubheit bezw. Schwerhörigkeit ist hierbei einseitig und zwar auf derselben Seite, auf welcher sich die Erkrankung des Hörnervenstamms abspielt.

Auch die zentrale Hörbahn von den Acusticuskernen bis zur Rinde des Schläfenlappens wird häufig geschädigt, und zwar ausser durch Geschwülste des Kleinhirns, der Brücke durch Hydrocephalus, vor allen Dingen durch die Geschwülste der Vierhügelgegend. Sie gehen auch häufig von der Zirbeldrüse aus und greifen auf die Vierhügelgegend über. Es genügt aber, um Hörstörungen zur Folge zu haben, nicht, dass nur das Vierhügeldach ergriffen wird, sondern die krankhafte Veränderung muss auch die seitlich und etwas tiefer dahinziehende Schleifengegend der Vierhügelhaube ergriffen haben.

Da in der Vierhügelgegend beide Bahnen dicht bei einander liegen, so werden meist beide Bahnen geschädigt und es kommt meist zu doppelseitiger Taubheit (sogenannter Mittelhirntaubheit). Die Diagnose wird durch die gleichzeitigen Störungen von seiten anderer Hirnnerven gestellt (Augenmuskelstörungen, Sprachstörungen, Ataxie).

Sowohl bei den Erkrankungen des Hörnervenstamms wie auch der zentralen Hörbahn hat man geglaubt bestimmte gesetzmässige Veränderungen des Hörfeldes feststellen zu können.

Die bisher beobachteten Fälle genügen aber noch nicht, um bestimmte Störungen des Hörfeldes aufstellen zu können, aus denen man schliessen kann, ob ein Krankheitsherd in der Schnecke, im Hörnervenstamm oder der zentralen Hörbahn liegt.

Noch unsicherer sind unsere Kenntnisse über das Verhalten des Hörvermögens bei Erkrankungen des Schläfenlappens und des in der Rinde desselben gelegenen Hörzentrums. Es ist nicht anzunehmen und auch nicht beobachtet, dass Schläfenlappenabszesse einer Seite Taubheit des der Seite des Krankheitsherdes gegenüberliegenden Ohres zur Folge haben, da ja die zentrale Hörbahn von der Kreuzung im Mittelhirn an Fasern beider Hörnerven enthält. Gekreuzte Schwerhörigkeit ist dagegen mehrere Male beobachtet worden.

In die Rinde der Schläfenlappen wird das allgemeine Hörzentrum und in die Rinde des linken Schläfenlappens auch das akustische Sprachzentrum, das Zentrum für die Wortklangbilder verlegt, dessen Schädigung zur cortikalen sensorischen Aphasie führt. Inwieweit sich das allgemeine Hörzentrum des linken Schläfenlappens mit dem

akustischen Sprachzentrum deckt, ist noch nicht entschieden. Methodische Untersuchungen bei Herden in dieser Gegend mittelst der Bezoldschen Tonreihe und Vergleich des Ausfalles der Hörprüfung mit dem Sektionsbefund könnten vielleicht zur Entscheidung dieser Frage beitragen.

Eine dauernde Herabsetzung des Hörvermögens bei einseitigen Herden des Hörzentrums ist aber bis jetzt noch nicht beobachtet worden. Dagegen ist doppelseitige Taubheit bei Erkrankung beider Hörzentren gefunden worden.

Das Verhalten des Hörvermögens bei der sogenannten subcortikalen sensorischen Aphasie ist ebenfalls noch nicht genau studiert. Liepmann hat gefunden, dass das Hörvermögen für Töne bei dieser Erkrankung nicht so weit geschädigt ist, dass nicht Sprachverständnis vorhanden sein könnte. Freund hat darauf aufmerksam gemacht, dass subcortikale sensorische Aphasie durch doppelseitige Labyrintherkrankung vorgetäuscht werden kann.

Zum Schluss möchte ich noch die Untersuchungen von Wanner und Gudden erwähnen, welche mir von ausserordentlich praktischer Wichtigkeit zu sein scheinen. Wanner und Gudden haben nämlich Folgendes gefunden: Bei gewissen Erkrankungen des Schädelknochens oder Gehirns lässt sich eine wesentliche Verkürzung der Knochenleitung bei regelrechtem Hörvermögen für Luftleitung feststellen. Da diese Verkürzung der Knochenleitung sich bei Erkrankungen fand, bei welchen erfahrungsgemäss eine organische Veränderung im Gehirn angenommen werden muss, wie bei der cerebralen Kinderlähmung, der progressiven Paralyse, der Epilepsie, der Lues, dem chronischen Alkoholismus und bei anscheinend rein funktionellen nervösen Störungen, bei denen aber die Sektion organische Veränderungen (Verwachsungen der Dura mit dem Schädeldach) ergab, so ist man nach Wanner und Gudden berechtigt, eine organische Veränderung im Schädelinnern anzunehmen, wenn die Knochenleitung wesentlich verkürzt ist, die Luftleitung regelrecht erhalten. Wesentlich ist die Verkürzung, wenn sie für die Stimmgabeln A und a^1 mindestens 4, bezw. 2 Sekunden beträgt. Der normale Ablauf der Knochenschallleitung gestattet selbstverständlich nicht den entgegengesetzten Schluss, dass organische Veränderungen nicht vorliegen.

Bei den reinen traumatischen Neurosen kann nun das Hörvermögen bei Prüfung vermittelst der Bezold-Edelmannschen Tonreihe auch ein charakteristisches Verhalten zeigen. Da in der Literatur derartige Fälle noch nicht beschrieben sind, so habe ich eine ganze Reihe derselben untersucht. Das Resultat ist folgendes:

Knochen- und Luftleitungsdauer können verkürzt sein und zwar

um so mehr, je länger die Untersuchung dauert. Die Stärke der Verkürzung hängt von dem jeweiligen psychischen Zustande ab. Sie ist an den einzelnen Tagen keine konstante. Es handelt sich offenbar um Ermüdungserscheinungen.

Meine Herren! Sie können mir entgegnen, diese Untersuchungen sind Sache des Ohrenarztes.

Gewiss, zur Feststellung der am Trommelfell und Mittelohr sich abspielenden Veränderungen bedürfen wir der Unterstützung des Ohrenspezialisten, die Untersuchung des inneren Ohres gehört aber in das Grenzgebiet, auf dem auch der Nervenarzt beschlagen sein muss, wie ja auch der Nervenarzt die Handhabung des Augenspiegels verstehen und die am Augenhintergrund sich abspielenden Veränderungen kennen muss.

Im Interesse des Gesamturteils, das ja auf viele Einzelbeobachtungen sich gründet, liegt es, wenn diese Beobachtungen möglichst von einer Person gemacht und dadurch gleichmässig bewertet werden.

Da nun die Beschreibung der funktionellen Prüfung des Hörvermögens und die Ergebnisse dieser Untersuchungsmethode in unseren besten Lehrbüchern noch recht stiefmütterlich behandelt sind, der vielbeschäftigte Praktiker wohl das Bedürfnis, aber nicht immer Zeit und Gelegenheit hat, sich über komplizierte, auf Grenzgebieten liegende Untersuchungsmethoden zu orientieren, so habe ich geglaubt die Gelegenheit wahrnehmen zu dürfen, diese Untersuchungsmethode vor einem grösseren Kreise vorzutragen.

Die häufigere Anwendung derselben seitens der Nervenärzte wird vielleicht manch wichtigen wissenschaftlichen Beitrag zur Kenntnis der Physiologie und Psychologie der Hörwahrnehmung bringen. Dem Begutachter von Unfallverletzungen ist sie ein wichtiges Hilfsmittel zur Entscheidung der Frage, ob und inwieweit die geklagten Beschwerden begründet sind oder nicht.

Jedenfalls verdient diese Untersuchungsmethode von den Neurologen eine weit grössere Beachtung, als ihr bis jetzt geschenkt worden ist.

Diskussion.

Herr v. Frankl-Hochwart hat auch seit seinen ersten Fällen wieder solche gesehen, bei denen trotz guter Hörschärfe echter Ohrenschwindel diagnostiziert werden musste. Allerdings entstehen Schwierigkeiten dadurch, dass es nicht selten Fälle von Pseudo-Menière (im Sinne v. Frankl-Hochwarts) gibt, bei denen Drehschwindel, Ohrensausen und Erbrechen als hysterischer Anfall oder epileptische Aura auftritt.

Herr Rothmann fragt an, ob denn die Untersuchung mit der kontinuierlichen Tonreihe die Differentialdiagnose zwischen Simulation und der einseitigen Taubheit bei den funktionellen Nervenkrankheiten, vor allem der Hysterie, gestattet; nur dann würde die Untersuchung von entschei-

dender Bedeutung sein. Er weist dann auf die Wichtigkeit genauer Stimmgabeluntersuchungen bei Schläferlappenaffektionen des Menschen hin; einschlägige Prüfungen damit an operierten Hunden zeigen, dass die Tonunterscheidung bis zu einem gewissen Grade erhalten ist, solange auch nur der kleinste Rest der Hörrinde stehen geblieben ist.

Herr Hoeniger beobachtet augenblicklich einen Fall von Tumor des linken Kleinhirnbrückenwinkels, bei dem eine Hörprüfung auch mittelst der kontinuierlichen Tonreihe bisher nur ein zweifelhaftes Resultat ergeben hat: schwere Beeinträchtigung der tiefen Töne, geringe Herabsetzung der Hörfähigkeit für hohe Töne, Knochenleitung auf der kranken Seite besser als Luftleitung, nur gegen die gesunde Seite herabgesetzt, rasches Ermüden bei der Prüfung.

Herr Mann: Es ist zweifellos von grösster Wichtigkeit, bei allen Fällen von Kopfverletzung genau das Gehör zu untersuchen. Es ist aber dringend davor zu warnen, aus dem negativen Ausfall der Hörprüfung (also normalem Hörbefund) den Schluss zu ziehen, dass eine Verletzung des inneren Ohres nicht vorliegen könne. Ich habe mehrfach Fälle von Kopfverletzung gesehen, bei denen Schwindel und Gleichgewichtsstörungen im Vordergrund standen und wo sich vollkommen intaktes Hörvermögen fand. Dagegen wies die galvanische Untersuchung und die Gleichgewichtsprüfung (nach v. Stein) darauf hin, dass eine Verletzung des Vestibularapparates vorlag. Es gibt also offenbar Verletzungen des inneren Ohres, bei denen nur der Vestibularanteil des inneren Ohres betroffen ist bei intaktem akustischen Apparat.

Ein solcher Fall ist auch in dem Buche von v. Frankl-Hochwart erwähnt.

v. Frankl-Hochwart beschäftigt sich seit Jahren mit systematischen Untersuchungen des Hörapparats bei Nervösen. Bei Hysterischen kommen bisweilen die merkwürdigsten Resultate in Bezug auf Stimmgabelprüfung heraus (z. B. auch Ausfall hoher Töne); die Resultate widersprachen sich oft gänzlich, so dass die Unterscheidung von Simulation oft unmöglich erscheint.

Herr Kühne (Schlusswort): Die Hysterie macht keine charakteristischen Hörstörungen. Man darf nur hysterische Hörstörungen diagnostizieren, wenn sich andere hysterische Erscheinungen (psychischer oder somatischer Natur) finden.

Es gibt auch Verletzungen des Felsenbeins, ohne dass sich Hörstörungen nachweisen liessen, bei denen nur die halbzirkelförmigen Kanäle geschädigt sind. Diese Verletzungen zu besprechen lag ausserhalb meines Themas.

9. Herr A. Schanz, **Demonstrationen chirurgisch-orthopädisch behandelter Lähmungen.**

Seit etwa einem Jahrzehnt hat die Orthopädie einen grossen Fortschritt in der Behandlung von Lähmungszuständen zu verzeichnen. Der Fortschritt ist gemacht worden durch die Einführung der Sehnen- und Muskeltransplantation in unsere Therapie.

Das Wesen dieser Methode ist dieses: Wir ersetzen einen ge-

lähmten funktionswichtigen Muskel durch einen ungelähmten funktionsunwichtigeren. Auf diese Weise vermindern wir die Funktionsdefekte, welche die Lähmung erzeugt. Wie gross die Verminderung ist, das hängt von den im einzelnen Fall jeweilig gegebenen Bedingungen ab. Im günstigsten Fall ist das Resultat der Operation als eine vollständige funktionelle Heilung zu bezeichnen, unter anderen Verhältnissen ist nur ein geringer Heileffekt zu erzielen, bei schlechter Indikationsstellung kann auch die gelungene Operation eine direkte Funktionsverschlechterung herbeiführen. Solcher Resultate sind in der Tat auch schon recht viele erzielt worden. Man kann sich gegen dieselben sichern, wenn man sich stets die von mir gegebene Definition des Wesens der Operation vor Augen hält.

Dass man durch unzweckmässige Ausführung der Operation auch bei richtiger Indikationsstellung Misserfolge erzielen kann, ist selbstverständlich. Ich will diesen Punkt hier ganz übergehen. Nur ein paar Stichworte will ich nennen, das sind einfache Operationspläne, lange Schnitte, absolute Asepsis, langdauernder Schutz der Sehnen- und Muskelnahtstellen vor Belastung.

Wenn man all dies beobachtet, was ich hier so kurz hergesagt habe, dann gelingt es in der Tat, Muskeln Aufgaben zuzuführen, die ihnen von Natur ganz fremd sind. Wir erreichen nicht nur Verschiebungen in derselben Arbeitsgruppe, etwa derart, dass wir verschiedene Fussstrecker für einander einsetzen können, sondern wir können Muskeln direkt die Erfüllung der Tätigkeit ihrer Antagonisten übertragen. Ich werde Ihnen gerade dafür in den nachher vorzustellenden Fällen von Ersatz des Kniestreckmuskels mehrere Beispiele vorführen. Sie werden daran sehen, wie die Operierten allmählich lernen die verpflanzten Muskeln zu entgegengesetzter Arbeit zu verwenden, und wie die Bewegung ganz unbewusst, automatisch geschieht.

Die Hoffnung, dass man auch durch Teilung von Muskeln neue Muskelindividuen zu den alten hinzugewinnen könnte und dass die so entstehende Muskelgruppe lernen würde im richtigen Zusammenspiel zu arbeiten, hat sich leider als unerfüllbar erwiesen. Wenigstens habe ich derartige Resultate niemals gesehen. Selbst habe ich solche Versuche fast gar nicht gemacht, da ich sehr bald erkannte, dass der Erfolg in der Einfachheit des Planes eine der wichtigsten Voraussetzungen besitzt. — Nun ein paar Worte über das Verhältnis der neuen Methode zu den älteren. Von früher her besitzt die Orthopädie zur Behandlung von Lähmungen wichtige Hilfsmittel in der Massage und Gymnastik, letztere in neuerer Zeit von Neurologen in wichtiger Weise fortgebildet; ausserdem haben wir ein wichtiges altes therapeutisches Hilfsmittel in unseren Schienen. Dieses ist durch die

neueren Fortschritte der orthopädischen Technik in seiner Anwendungsfähigkeit bedeutend gehoben. Endlich haben wir von Alters her ein paar Operationen, die günstige Anwendungsmöglichkeiten in den Lähmungsbehandlungen bieten z. B., Sehnenkürzung und -Verlängerung und Arthrodese.

Mit allen diesen Hilfsmitteln der Lähmungstherapie musste die neue Methode zusammengestimmt werden. Das war keine ganz leichte Aufgabe und es ist selbstverständlich, dass dabei Fehler gemacht wurden. Die Fehlerquelle lag besonders in der Überschätzung der neuen Methode. Wie das immer ist, sieht man an einer neuen Sache zunächst nur das Licht. Erst nähere Bekanntschaft zeigt den Schatten. So auch hier! Mit Bekanntwerden der Sehnen- und Muskeltransplantation begann in den orthopädischen Kliniken ein eifriges Operieren. Jeder wollte es dem anderen zuvor tun. Die alten Methoden wurden vernachlässigt, bis man sich, durch Misserfolge klug gemacht, wieder zurückfand und anerkannte, dass die neue Methode nicht die alten überflüssig gemacht hat, sondern dass man die denkbar günstigsten Erfolge dann erzielt, wenn man die neue Methode mit der alten zusammen anwendet und jeder nach ihrer Eigenart ihren Platz in unserer Therapie anweist.

Dass man dann recht günstige Resultate erzielen kann, will ich Ihnen an den nun zu demonstrierenden Fällen zeigen:

Die Lähmungen, welche die Orthopädie hauptsächlich beschäftigen, sind die Kinderlähmungen. Das ist natürlich wegen der Häufigkeit ihres Vorkommens, ihrer Bedeutung für Deformitätenbildung, aber auch deshalb, weil sie uns besonders günstige Behandlungsmöglichkeiten bietet. Wenigstens gilt dies von den spinalen Lähmungen.

Auch die spastischen Lähmungen können wir heute vielfach mit gutem Erfolg behandeln, aber die Resultate sind doch nicht so auffällig wie bei den schlaffen.

Ich stelle Ihnen nun zunächst eine Reihe von Fällen vor, in denen ich den gelähmten Kniestreckmuskel durch Kniebeuger ersetzt habe. Ich wähle die Fälle, weil sie den Erfolg der Aufgabenverschiebung in der Muskulatur sehr deutlich erkennen lassen. Der zweite Grund ist der, weil gerade die Möglichkeit des Ersatzes der Kniestreckmuskeln von hervorragenden Orthopäden, z. B. Lorenz, Hoffa und anderen als fraglich bezeichnet worden ist. In dieser ganzen Reihe von Fällen habe ich die Operation nach der von mir gemachten Angabe ausgeführt und, wie Sie sehen, mit vollem Erfolg. Die Patienten, welche ich Ihnen hier zeige, konnten vor der Behandlung ungestützt nicht gehen und stehen. Jetzt sind sie dazu imstande. Die Operationsmethode ist die Einpflanzung eines von der Innen- und

eines von der Aussenseite genommenen Muskels mit seinem unteren Ende in das obere Ende der Kniescheibe. (Demonstration der Patienten.)

Nun, meine Herren, will ich Ihnen noch ein paar Fusslähmungen vorführen.

Im ersten Fall ist ein paralytischer Klumpfuss mit Verlagerung der Peroneussehne vor den äusseren Knöchel behandelt. Man gibt dadurch dem Peroneus an Stelle seiner Beugekomponente eine Streckwirkung und erhält eine Barriere gegen Rezidive.

Der zweite Fall, ein Schlotterfuss, ist mit Transplantation und Arthrodese behandelt. Der Fuss hat gute Festigkeit und dabei genügendes Spiel.

Am nächsten Patienten ist der Cucullaris in den Deltoideus gepflanzt. Resultat: eine Hebung der Gebrauchsfähigkeit des Armes.

Es folgen 2 Little-Fälle, die bisher völlig gehunfähig waren, sich jetzt vollständig fortbewegen können.

Herr F. Krause: Nach dem Ersatz des gelähmten Quadriceps durch die Flexoren des Unterschenkels, die K. 1898 zuerst ausgeführt, erhält man durch elektrische Reizung des Ischiadicus natürlich Streckung des Kniegelenks. Um gute Ergebnisse bei Sehnen- und Muskeltransplantationen zu erzielen, muss man sich in jedem einzelnen Fall die mechanischen Verhältnisse klarlegen. K. hat den gelähmten Biceps brachii durch Teile des Triceps, ein anderes Mal den ausgefallenen Triceps durch Teile des Biceps ersetzt.

10. Herr Kohnstamm (Königstein i. T.) und Warnke (Berlin): **Demonstrationen zur physiologischen Anatomie der Medulla oblongata (speziell über Leitung des Temperatur- und Schmerzsinns).**

a) Kohnstamm: Wir verstehen unter physiologischer Anatomie die Forschungsrichtung, die sich bestrebt, festzustellen, welche Funktionen den anatomisch erkannten Bahnen und Zentren zukommen und welche funktionell noch unerkannten Apparate nach „Herausfischen" der physiologisch-klinisch bestimmbaren Grössen übrig bleiben. — Meine heutige Arbeit war, einige Symptome in diesem Sinne zu besprechen und meine Auffassungen an mikroskopischen Präparaten zu erläutern, ferner an Diapositiven, die von Herrn Warnke im Berliner neurobiologischen Universitätslaboratorium (Dr. Vogt) nach seinen Nissl-präparaten hergestellt wurden. — Eine ausführlichere Darstellung wird im Journal für Physiologie und Neurologie erfolgen, während ich mich hier wegen Zeitmangels im wesentlichen auf eine Frage beschränken will, die im nahen Zusammenhang mit den praktischen Interessen

dieser Tagung steht, nämlich mit der Endigung der gekreuzt aufsteigenden Bahn in der Medulla oblongata. —

Wir wollen zunächst folgenden klinischen Tatbestand der anatomischen Erklärung zuführen: Läsion des Vorderseitenstrangs, etwa des 2. linken Halssegments macht eine Lähmung des Temperatur- und Schmerzsinns ungefähr vom 6. rechten cervikalen Hautsegment nach abwärts auf der ganzen rechten Körperhälfte, wovon bisweilen, wie es scheint, die untersten Segmente ausgenommen sein können Läsion der lateralen Hälfte der Medulla oblongata mit Einschluss der lateralen Partien der Formatio reticularis macht eine Schmerz- und Temperaturlähmung (häufig von Kältelähmung) der ganzen Gegenseite. Je frontaler im Bulbus die Läsion sitzt, um so mehr sind die Trigeminussegmente der Gegenseite beteiligt, zuerst das die Augengegend versorgende Segment, dann auch das für die untere Kopfhälfte (gleichzeitig ist auch das Trigeminusgebiet der Läsionsseite dissoziiert — anästhetisch). —

Diese Symptome müssen durch die Läsion einer gekreuzt aufsteigenden Bahn bedingt sein. Ein solches System existiert tatsächlich. Es kreuzt in der vorderen Kommissur und zieht in schräg aufsteigendem Verlauf zuerst in die mediale Schicht des Tract. anter. lateralis ascendens (Tr. a.-l.) und gelangt von den Fasern höherer Segmente lateralwärts gedrängt schliesslich zum grössten Teil in die Randschicht des Tr. a.-l.

Dieser Verlauf erklärt. 1. dass die obere segmentäre Anästhesiegrenze einige Segmente unterhalb des lädierten Segments liegt, 2. dass mit wachsender Tiefenwirkung eines extramedullären Tumors die Druckwirkung medialere Schichten des Tr. a.-l. erreicht und dadurch ein Höherrücken der Anästhesiegrenze bewirkt.

Nun lag bisher eine Lücke unserer Erkenntnis darin, dass der Tr. a.-l. zum Teil im Seitenstrangkern endigt. dessen Kerne im Corpus restiforme zum Kleinhirn ziehen, teils als Gowersscher Strang sensu strictiori direkt ebendahin gelangt. Läsionen des Kleinhirns bewirken aber niemals Störungen des Temperatur- und Schmerzsinns. Nur ein kleiner Rest des Tr. a.-l. zieht als Tractus spino-thalamicus direkt zu der grossen Schleifenendigung im Sehhügel, von dem aus wieder ungekreuzte Systeme zur Hirnrinde gehen. -

Es ist also ein Postulat. dass von einer bulbären Endstelle des Tr. a.-l. ein ungekreuztes bulbo-thalamisches System ausgeht. —

Ein solcher ungekreuzter Tractus bulbo-thalamicus zur thalamischen Schleifenendigung (Centrum sensorium thalami optici) besteht tatsächlich und ist von Lewandowsky als Tract. fascic. Foreli, von Wallenberg als ungekreuzter Anteil seiner zentralen Trigeminusbahn, desgl.

von Spritzer, Hatschek u. a. beschrieben, aber nicht in seiner physiologischen Hauptbedeutung erkannt worden. — Das caudal-frontal und medio-lateral sehr ausgedehnte Ursprungsgebiet des Tract. bulbo-thalamicus bezeichne ich zum Unterschied vom anatomischen Nucleus reticularis magnicellularis als Centrum sensorium der Formatio reticularis. —

In diesem Centrum sensorium der Formatio reticularis endigen gekreuzte (und ungekreuzte) Neurone aus dem Solitärbündel-(Vagus-) Kern, dem sensiblen Trigeminuskern und wahrscheinlich auch aus den Endstätten des Nervus vestibularis. (Die kurzen Sekundärneurone bezw. die Abwesenheit längerer bedingt m. E. den Gefühlscharakter der betreffenden Sensationen.) Die spärlichen langen Sekundärneurone, z. B. des spinalen Trigeminuskerns, verhalten sich zu der Überzahl der kürzeren, unterwegs unterbrochenen gewissermassen wie ein Wegweiser für die letzteren, worin ein allgemeines Bauprinzip des Zentralnervensystems gesehen werden muss (vergl. z. B. die Richtung der spino-cerebellaren Bahnen zum Seitenstrangkern).

Es ist nun noch nachzuweisen, dass im Centrum sensorium der Formatio reticularis wesentlich Anteile des Tr. a.-l. endigen.

Bei hoher Hemisektion des Halsmarks sieht man ohne weiteres ausgedehnte Degenerationen vom Tr. a.-l. aus in die Formatio reticularis einstrahlen, z. B. ventral vom Facialiskern, wo es gar keinen Seitenstrangkern mehr gibt. Von diesen Endigungen muss angenommen werden, dass sie direkt oder indirekt an Ursprungszellen des Tractus bulbo-thalamicus anstossen. Bei tieferer Rückenmarksläsion ist dieser Nachweis nicht so leicht zu führen. Das rührt daher, dass viele Fasern unseres Systems nach kurzem Verlauf im Vorderseitenstrang in die graue Substanz derselben Seite zurückstrahlen, um gleich als erneute Neurone in den gleichseitigen Tr. a.-l. wieder einzutreten. So kommt es, dass deren Läsion trotz der Kürze der Bahnen eine so weitgehende Anästhesie der gegenüberliegenden Körperhälfte bewirkt. Die Bahnen für die untersten Spinalsegmente scheinen — dem klinischen Befund zufolge — in der grauen Substanz des Halsmarks länger zu verweilen, haben sich aber im Tractus bulbo-thalamicus der Gesamtmasse des Systems wieder angeschlossen. Das Centrum sensorium der Formatio reticularis ist aber nur ein Teilstrang des geschilderten Unterbrechungssystems in der grauen Substanz des Rückenmarks. Es nimmt aber schliesslich die Gesamtmasse der im Tr. a.-l. des obersten Halsmarks konzentrierten Bahnen der gegenüberliegenden Körperhälfte auf, soweit diese nicht als Fibrae spino-thalamicae direkt zum Sehhügel ziehen, wie das von mir beim Kaninchen, von Quensel u.a. beim Menschen beschrieben wurde. Es ist sehr wohl möglich, dass

bei manchen Tierarten oder auch Rassen diese direkten Fasern ganz durch Neuronketten ersetzt sind, womit Lewandowskys eigenartige Stellungsnahme zur Frage des Tractus spino-thalamicus und trigemino-thalamicus seine Erklärung finden würde. —

Zum Centrum sensorium möchte ich auch als Pars infima centri sensorii formationis reticularis den grauen Herd rechnen, den Lewandowsky als Pars accessoria nuclei fasciculi lateralis bezeichnet. Er nimmt nach ihm Fasern aus den untersten Spinalsegmenten auf und erfüllt damit ein weiteres klinisches Postulat (s. o.). Die direkten spino-thalamischen Neurone haben eine Neigung, in der medialen Schicht des Tr. a.-l. zu verbleiben, was damit zusammenhängt, dass sie meist aus dem oberen Halsmark entspringen. Damit vereinigt sich gut Rothmanns Aufstellung einer direkten Vorderstrangsehhügelbahn. Der Tractus bulbo-thalamicus verläuft am meisten medio-dorsal von den thalamopetalen Bahnen entsprechend dem Flatauschen Prinzip der exzentrischen Lagerung der langen Bahnen, das auf den Tr. a.-l. zuerst von mir angewandt und dann von Wallenberg höchst verdienstvoll erweitert wurde. —

Ich glaube, dass eine allgemeine Einigung auf die Formel erzielt werden kann, dass der Tractus antero-lateralis ascendens

1. aus kurzen Neuronen besteht, die sich in der grauen Substanz derselben Seite immer wieder erneuern;
2. aus spino-cerebellaren Neuronen (KlSB und Gowersscher Strang sensu strictiori);
3. aus Fasern zum Seitenstrangkern;
4. aus Fasern zum Centrum sensorium der Formatio reticularis;
5. aus direkten spino-tectalen und spino-thalamischen Neuronen („Edingerschen Fasern"). —

Es wird alsdann an Projektionsbildern das anatomische Haubensystem erläutert, das Verhältnis der Raphekerne und der Brückenkerne zum Pyramidenkern des Menschen besprochen und eine unmittelbar verständliche Terminologie für die Raphekerne und Vestibularisendkerne in Vorschlag gebracht. — Darauf Demonstration mikroskopischer Präparate. —

b) Herr Warnke-Berlin demonstriert Einzelheiten über den Bau des Seitenstrangkerns der Medulla oblongata. Er schlägt vor, den Namen Nucleus funiculi lateralis zu ersetzen durch Griseum fun. lat. Er unterscheidet in diesem Griseum eine Pars marginalis mit relativ kleinen, runden Zellen und eine Pars principalis mit grösseren polygonalen Zellen. An der Pars principalis kann man einen Processus caudalis, fronto-lateralis und fronto-medialis unterscheiden. Von diesen 3 Fortsätzen zeichnet sich der letztere durch auffallend grosse Zellen aus.

Diskussion.

Herr Rothmann: Bei der vorgerückten Zeit will ich nur auf einen den Neurologen besonders interessierenden Punkt eingehen, nämlich auf die Leitungsbahnen für die Schmerzempfindung. Ich kann nicht ganz mit Herrn Kohnstamm übereinstimmen. Der Tractus cerebelli spinalis dorsalis, das Gowerssche Bündel ist vollkommen von der Bahn für den Schmerzsinn zu trennen. Letztere ist eine aus vielen kurzen Fasern, die immer wieder in die graue Substanz zurücktreten, aufgebaute Bahn, die allerdings vorwiegend im Seitenstrang verläuft, ohne dass wir ihre zentrale Fortsetzung anatomisch und physiologisch sicher feststellen können. Die Einstrahlung in die Formatio reticularis habe ich nach isolierten Durchschneidungen des Gowersschen Bündels im Halsmark nie beobachten können. Sie stammt vielmehr aus der aus dem Vorderstrang aufsteigenden bis zum Thalamus opticus zu verfolgenden Bahn, die in der Medulla oblongata dem Gowersschen Bündel ventral unmittelbar anliegend beobachtet ist und zweifellos zur Leitung sensibler Impulse, vor allem der Berührungsempfindung, dient. — Was die Beziehungen des unteren Seitenstrangkerns bei Hund und Katze betrifft, so endigen hier zahlreiche Fasern des Tractus cerebelli spinalis dorsalis; mit der ventralen Seitenstrangbahn hat er nichts zu tun.

4. Sitzung (nachmittags).

Vorsitzender: Herr Mingazzini.

11. Herr Oppenheim-Berlin: **Allgemeines und Spezielles zur Prognose der Nervenkrankheiten.**

M. H.! Wenn ich auf meine nun schon 25 Jahre umfassende persönliche Erfahrung zurückblicke und gleichzeitig Umschau halte nach dem, was über die Prognose der Nervenkrankheiten im Laufe dieser Zeit in der Literatur niedergelegt ist, komme ich zu dem Ergebnis, dass sich auf vielen Gebieten ein erfreulicher Wandel vollzogen hat nach der Richtung und in dem Sinne, dass für viele Nervenkrankheiten, die früher als progrediente, unheilbare oder schwer heilbare galten, die Möglichkeit des Stillstandes, der Besserung, der Heilung erkannt und anerkannt werden muss.

Wir wollen das zunächst an einzelnen Krankheitsformen dartun und veranschaulichen und, wenn uns das gelungen ist, wird es von Interesse sein, nach den Ursachen dieses Wechsels in den Tatsachen und Anschauungen zu forschen.

Ich beginne mit der Tabes dorsalis, schon deshalb, weil sie eine der häufigsten und praktisch wichtigsten Nervenkrankheiten ist. Ich kann mich da aber kurz fassen, weil es ja im Laufe der letzten Jahre wiederholentlich von französischen und deutschen Forschern hervorgehoben worden ist, dass diese Krankheit jetzt auffallend häufig einen benignen Charakter an den Tag legt, indem sie viele Jahre oder selbst Dezennien hindurch aus ihrem Erstlingsstadium nicht herauskommt. Ich habe das selbst schon an anderer Stelle zur Genüge betont und

einen meiner Schüler, Herrn von Malaisé veranlasst, die Richtigkeit dieser Auffassung an einem grossen Material zu prüfen.

Ich verweise auf diese Abhandlung, die sich freilich vorwiegend auf poliklinisches Material stützt und von den Erfahrungen der Privatpraxis nur den kleinsten Teil berücksichtigt. Wenn wir diese nun im ganzen Umfang zu Rate ziehen, ist das Ergebnis noch ein weit günstigeres, indem sie lehrt, dass die Fälle, in denen die Affektion scheinbar zum Stillstand kommt, im Laufe vieler Jahre keinen deutlichen Fortschritt zeigt und sich mit voller Berufsfähigkeit — und zwar in allen Berufen — verträgt, einen grossen Prozentsatz bilden. Einzelne Beispiele beweisen ja nicht viel, aber es sei mir doch gestattet, zwei besonders prägnante Fälle herauszugreifen. Der eine ist schon in der Arbeit von Malaisé erwähnt. Ein 70jähriger Kaufmann konsultiert mich im Jahre 1905 wegen neurasthenischen Beschwerden. Bei der objektiven Untersuchung finde ich die Sehnenphänomene erloschen, die Pupillen fast lichtstarr, ausserdem Hypalgesie an den Beinen und in der mammillären Zone des Rumpfes; ich stelle die Diagnose Tabes incip. und wundere mich, dass das Leiden hier in so spätem Alter erworben ist, mache dem Pat. eine entsprechende Andeutung und erfahre von ihm, dass die Diagnose Tabes dorsalis schon vor 40 Jahren von Griesinger, ebenso von Hitzig und Westphal gestellt worden sei. Er hatte damals ebenso wie heute über unbedeutende Schmerzen lanzinierenden Charakters und Taubheitsgefühl an den Zehen zu klagen gehabt. Das Leiden sei auf demselben Punkte stehen geblieben, so dass er sich bis heute seine volle Arbeitskraft und Genussfähigkeit bewahrt hat.

Ein General, der mich wegen lanzinierenden Schmerzen konsultiert, bietet die Initialsymptome der Tabes dorsalis; er macht die durch seinen Hausarzt bestätigte Mitteilung, dass das Leiden schon im mittelbaren Anschluss an den deutsch-französischen Krieg, also vor 35 Jahren begonnen habe und die Diagnose bald darauf gestellt worden sei. Die Krankheit hat in der Zeit keinerlei Fortschritte gemacht und nur vorübergehend die Berufsfähigkeit in Frage gestellt.

Ich könnte gut 2 Dutzend derartiger Erfahrungen mitteilen, wenn sie auch nicht alle so prägnant und überraschend sind. Ich will nur noch das eine kurz anführen, wie oft ich in Poliklinik und Privatpraxis die Erstlingssymptome der Tabes finde bei Personen, die wegen anderweitigen, meist hysterischen oder neurasthenischen Beschwerden in unsere Behandlung treten, für die die Tabes also ein latentes, bedeutungsloses Leiden zu bilden scheint.

Mit der Sclerosis multiplex liegt es gewiss weit weniger günstig, aber wir haben auch da unsere Ansichten revidieren und modifizieren

müssen. Die Lehre von der Progredienz und Unheilbarkeit dieses Leidens ist die in Deutschland herrschende und anerkannte gewesen, während die führenden französischen Forscher sich nicht gar so skeptisch ausgesprochen haben.

Ich selbst habe in der ersten Auflage meines Lehrbuches gesagt, dass ich unter der grossen Zahl von Fällen, in denen ich das weitere Schicksal verfolgen konnte, keine Heilung zu verzeichnen hätte; in der zweiten ist von einem die Rede, bei dem nun schon seit 3 Jahren nichts Krankhaftes mehr nachweisbar ist; dieser kehrt in der dritten Auflage als seit 5 Jahren beschwerdefrei wieder, in der 4. wird dann schon von drei gesprochen, in denen es zu einer Heilung gekommen zu sein scheint, da nun schon seit 5—10 Jahren nichts Krankhaftes mehr nachweisbar ist. In 2 derselben schien mir die Diagnose unanfechtbar zu sein.

Nun, ich habe inzwischen meine Erfahrungen nach dieser Richtung erweitert und vervollständigt, und wo ich eben konnte, nach dem Verlauf der früher von mir Behandelten recherchiert. Den Anstoss zu dieser Revision gab mir besonders die so interessante Beobachtung meines damaligen Assistenten Maass: Eine 56jährige Frau, die im Jahre 1888 mit Sehstörung erkrankte, bot im Jahre 1892 ein Symptomenbild, aus dem ich die Diagnose Sclerosis multiplex ableitete. Von dem Leiden ist auch heute, nach 15 Jahren, noch so viel vorhanden, dass sich die Diagnose stellen lässt, aber von einer Progression kann keine Rede sein, im Gegenteil, der Zustand hat sich wesentlich gebessert und die Kranke erfreut sich heute eines im wesentlichen ungetrübten Wohlbefindens.

Nun sind uns ja seit langem die Remissionen bei der multiplen Sklerose bekannt und namentlich habe ich selbst Gelegenheit genommen, immer und immer wieder auf diese in Schüben verlaufenden Formen hinzuweisen und das Trügerische dieser Remissionen hervorzuheben. Da kann sich nun, wie ich auf Grund mannigfaltiger Erfahrungen schildern kann, in praxi Folgendes abspielen. Patientin X. erkrankte mit Sehstörung, Lähmungserscheinungen etc., das geht schnell wieder zurück; der Hausarzt ist nun sicher, dass seine Klientin hysterisch ist, was er ja schon immer behauptet hat. Nach einem halben oder einem Jahre kommt ein zweiter Anfall, der Hausarzt kennt nun die Sache schon, verlangt, dass die Kranke mit Energie ihren Beschwerden trotzt; vielleicht glückt das auch jetzt wieder, oder die Besserung verzögert sich: nun kommen ihm Bedenken oder die Familie verlangt, dass der sachkundige Nervenarzt oder die Autorität zugezogen wird; dieser diagnostiziert auf Grund seiner besonderen Sachkenntnis Sclerosis multiplex und setzt eine sehr ernste Miene auf. Der Hausarzt gibt be-

scheiden nach, denkt aber bei sich, ob ich nicht doch Recht habe. Patientin erholt sich auffallend schnell, ist nach einem halben Jahr gesund, bleibt 1—2 Jahre gesund; der Hausarzt kommt wieder zu Ehren bei der Familie, er hat Recht behalten. Nach unseren bisherigen Erfolgen und Anschauungen durften wir bei der geschilderten Sachlage wenigstens das uns als Diagnostiker befriedigende Bewusstsein haben: Wir haben nicht nur Recht mit unserer Diagnose, sondern auch mit der Prognose. Wartet nur ab, über kurz oder lang wird doch der Rückschlag kommen und Euch zeigen, dass der Spezialarzt die Sache doch besser verstanden hat.

Wir müssen aber nach unseren neuen Erfahrungen anerkennen, dass der Arzt, der die richtige Diagnose gestellt hat, im Unrecht bleiben kann, d. h. es gibt Fälle von Sclerosis multiplex und vielleicht ist ihre Zahl nicht so klein, in denen das in Schüben entstandene Leiden nicht nur für Jahre remittieren, sondern für immer oder doch wenigstens für eine so lange Zeit zurücktreten kann, dass man es als geheilt ansehen darf.

Fälle dieser Art werden auch in einer Bonner Dissertation von Voigt (1901) beschrieben. Gewiss bleiben noch weitere Erfahrungen abzuwarten, aber es ist heute schon anzuraten, mit der Prognose dieses Leidens nicht zu rigoros zu sein.

Lassen Sie mich nur noch kurz erinnern an die Rückenmarkskrankheiten, die sich durch die Fortschritte der Therapie prognostisch so viel günstiger gestaltet haben: den Tumor medullae spinalis einerseits, die Poliomyelitis ant. acuta andererseits. Für letzere gilt das freilich nur insoweit, als wir die durch das Leiden bedingten Funktionsstörungen dank der Fortschritte der Orthopädie und Chirurgie — ich habe besonders die Transplantation im Auge — in wirksamer Weise bekämpfen können.

Was die Gehirnkrankheiten anlangt, so sind wir besonders im Laufe der letzten 2 Dezennien mit 2 Affektionen bekannt geworden, die zwar nicht unbedingt gutartig sind, uns aber doch deutlich zeigen, dass zentrale Symptomenkomplexe, die den Eindruck eines schweren, unheilbaren Hirnleidens erwecken, völlig und restlos zurücktreten können, ich meine die Encephalitis haemorrhagica und die Meningitis serosa acuta. Ich habe gerade über die erste dieser Affektionen so viel Material zusammengestellt, dass ich auf diese Frage nicht näher einzugehen brauche. Ich erinnere ferner an das dunkle Gebiet des Pseudotumor cerebri. Des weiteren ist des erfreulichen Umschwungs zu gedenken, der durch das Eindringen der chirurgischen Therapie in das Gebiet der Gehirnkrankheiten herbeigeführt worden ist und sich besonders in der günstigen Stellung der Prognose des Hirn-

abszesses und des Tumor cerebri geltend macht. Ich bin überzeugt, dass wir hier noch lange nicht am Endziel unseres Könnens angelangt sind.

Nun noch ein paar Worte zu dem Kapitel der Neurosen oder sog. Neurosen. Gewiss sind mit dem tieferen Eindringen in das Wesen und die Ursachen der Neurasthenie die Aussichten für die Heilung günstigere, die therapeutischen Erfolge bedeutendere geworden. Immerhin hat sich hier hinsichtlich der Prognose in der Grundauffassung nichts geändert. Etwas anderes ist es schon mit der Psychasthenie, mit der mit den Phobien und Zwangsvorstellungen. Zweifellos haben die früheren Forscher, die diese Zustände erschlossen und abgegrenzt haben, sie etwas zu ernst beurteilt. Und besonders hat die Magnansche Auffassung, die Lehre von dem Entartungsirresein, zu dieser Schwarzmalerei wesentlich beigetragen. Gewiss gibt es unheilbare Formen und Fälle, aber die Sache ist doch keineswegs so schlimm, wie sie meist dargestellt worden ist, und ich habe im Laufe der Jahre eine grosse Zahl von Patienten kennen gelernt, bei denen diese quälenden Symptome einen ganz episodischen Charakter hatten, vorübergehend auf der Höhe eines Erschöpfungszustandes auftraten, um dann wieder völlig zurückzutreten. Es reihen sich dem eng die Tics an, die ja auch stammverwandt mit ihnen sind. Unter der Führung von Charcot, Tilles de la Tourette u. a. war die Prognose dieses Leidens quoad sanationem recht ernst gestellt worden. Ich habe dann an mehreren Stellen zu dieser Frage Stellung genommen und gezeigt, dass selbst schwere Formen des Tic général vollkommen ausheilen können.

Namentlich aber möchte ich noch aus meinen sehr umfassenden Erfahrungen auf dem Gebiete der Tics Folgendes ableiten. Wir sehen heute diese Zustände ungemein häufig, aber weit mehr die leichteren als die schweren, asozialen Fälle. Das Leiden scheint an Breite gewonnen, an Tiefe verloren zu haben.

Und soweit ich aus diesen zahlreichen leichten Fällen schliessen kann, hat die Affektion doch oft einen recht harmlosen, die gesamte Persönlichkeit wenig beeinflussenden Charakter.

Ich habe selbst Fälle von Accessoriuskrampf gesehen, die die Berufstätigkeit des Betreffenden nicht in Frage stellten. So konsultierte mich ein Richter wegen beginnender Tabes, der mit seinem seit 10 Jahren bestehendem Accessoriusskrampf seinen Beruf ausfüllen konnte.

In der Prognose der Epilepsie hat sich leider nicht viel geändert, wie überhaupt diese Krankheit das undankbarste Objekt der ärztlichen Tätigkeit bildet. Und doch scheint mir auch hier mit der von mir

vorgenommenen Abgrenzung der psychasthenischen Krämpfe — ich erinnere auch an die Beobachtungen von Friedmann, Heilbronn, Kratz u. a. — von den epileptischen für die Prognose etwas Gutes gewonnen zu sein. — Ich könnte noch auf die Paralysis agitans und den Morb. Basedowii und manche andere Nervenkrankheit hinweisen, will es aber an dem Angeführten genug sein lassen.

Wenn wir nun nach dieser, immerhin nur flüchtigen Aufstellung kurz die Frage zu beantworten suchen, auf welche Momente diese günstige Gestaltung der Prognose zurückzuführen ist, so ist die Antwort zum Teil schon in den bisherigen Ausführungen gegeben:

Es sind da 1. die Fortschritte in der Therapie, besonders der chirurgischen, als einer der wichtigsten Faktoren anzuführen.

2. die Fortschritte in der Erkenntnis der Ursachen. Das scheint wenigstens bis zu einem gewissen Grade für die Tabes zuzutreffen. Doch bin ich in der Hinsicht skeptisch.

3. ist es durchaus möglich, dass ebenso wie gewisse Infektionskrankheiten in verschiedenen Zeitperioden in wechselnder Form und Stärke auftreten und einen bald mehr benignen, bald mehr malignen Charakter zeigen, auch die aus Infektionsprozessen hervorgehenden Nervenkrankheiten, wie z. B. die Tabes, evt. auch die Dementia paralytica, einem derartigen Wandel im Verlauf unterworfen sind. (Kehrseite jetzt Poliomyelitis.)

4. Es ist auch nicht auszuschliessen, dass das Wesen der Krankheit gleich bleibt, aber die Individuen selbst im Laufe der Dezennien, die Generationen in ihrer Widerstandsfähigkeit gegenüber den Krankheiten, in ihrer Reaktion auf dieselben eine gewisse Umgestaltung erfahren.

5. Die Fortschritte in der Diagnostik setzen uns in den Stand, die Krankheiten früher zu erkennen und damit auch früher den Kampf gegen sie aufzunehmen.

6. ist noch eines wichtigen Umstandes zu gedenken. Bei der Aufstellung eines Krankheitsbildes, der Abgrenzung eines Symptomenkomplexes dienen anfangs naturgemäss die schweren, ausgeprägten Fälle als Vorbild. Und von diesen wird auch die Prognose abgeleitet, die folgerichtig eine verhältnismässig ernste sein muss — um so eher, als für die Neuschaffung eines Krankheitsbegriffes in der Regel die pathologisch-anatomische Begründung verlangt wird, die Erschliessung aus dem Leichenbefund. Also der tödlich verlaufene Fall gibt die Gesichtspunkte für die Aufstellung der Prognose und die von den Begründern der Lehre entwickelten Prinzipien schleppen sich durch die Lehr- und Handbücher hindurch. Nichts ist natürlicher, als dass

bei einer Wissenschaft, die verhältnismässig so jung ist wie die Neurologie, die für die Prognose festgelegten Lehrsätze meistens einer zu tristen Auffassung Raum geben und wenigstens an mancher Stelle modifiziert werden müssen.

Es mag da noch hinzukommen, dass die grundlegenden Erfahrungen an den grossen Krankenhäusern und Kliniken, in die doch vorzugsweise die schweren Fälle kommen, gesammelt werden, während erst mit der Ausbildung der Spezialwissenschaft mehr und mehr Gelegenheit gegeben worden ist, in der Privatpraxis unter günstigen Verhältnissen Erfahrungen zu sammeln.

Wir dürfen nun gewiss nicht in den Fehler verfallen, alles im rosigen Lichte zu sehen und den ernsten, oft recht bösartigen Charakter vieler Nervenkrankheiten zu verkennen — es scheint mir fast banal, das weiter ausführen zu wollen —, aber ich möchte doch namentlich den jüngeren der Fachgenossen als Ergebnis dieser Betrachtung den Rat erteilen, recht zurückhaltend mit der Stellung der fatalen Prognose zu sein und des Wortes „unheilbar" nur selten zu gedenken. Ich habe es oft erlebt, dass an und für sich gutartige Zustände erst durch diese Eröffnungen, durch ein unvorsichtiges Wort des Arztes: „Ja damit werden Sie sich jahrelang herumschleppen" oder dergl., zu unheilbaren wurden, weil gegenüber allen späteren beruhigenden Zusicherungen dieses einmal gefallene Wort sich in der Psyche festgesetzt hatte und zur Überzeugung, bezw. zur überwertigen Idee geworden war.

Hier in einem Kreise von Nervenärzten bedarf es wohl kaum dieses Hinweises, aber ich möchte wünschen, dass diese Mahnung hinausdringt in die Kreise unserer Kollegen von den anderen Spezialgebieten und von diesen recht beherzigt würde.

Diskussion.

Herr Loewenthal kann die weitgehende Besserungsfähigkeit von Tabes und multipler Sklerose bestätigen, betont aber die Abhängigkeit der Prognose von der Art der Lebensführung. Insbesondere ist neben der individuellen Anlage der Aufbrauch im Sinne Edingers entscheidend für den Verlauf.

Herr H. Kron: Auch die peripherischen Nervenerkrankungen bedürfen Vorsicht hinsichtlich einer schlechten Prognose. Neuritiden können noch nach Jahren völlig ausheilen. Das ist besonders wichtig für die Unfallpraxis. Traumatische Neuritiden, wie sie z. B. durch Aufspiessung von Knochenfragmenten entstehen, geben leicht zu frühzeitigen chirurgischen Eingriffen Veranlassung, die dann den sonst gutartigen Verlauf der Neuritis stören können. Man wähle also auch für Operationen die Fälle auf das sorgsamste aus.

Herr Oppenheim (Schlusswort) erwähnt im Anschluss an die Bemerkung von H. Kron einen Fall von Radialislähmung durch Callusdruck, der noch nach $1^1/_2$ Jahre langem stabilen Verlauf ohne Operation durch Elektrotherapie, Massage und Heissluftbehandlung heilte.

12. Herr Veraguth-Zürich: **Über die Bedeutung des psychogalvanischen Reflexes.**

Wenn man eine konstante Batterie von niedriger Spannung leitend verbindet einerseits mit dem menschlichen Körper in bestimmter Kontaktanordnung und andererseits mit einem Drehspulengalvanometer, so zeigt dieses letztere nach dem Kettenschluss Schwankungen seines Indikatorenspiegels, welche von psychophysischen Vorgängen in der eingeschalteten Versuchsperson abhängen. Diese Galvanometerschwankungen können entweder durch Projektion auf einer transparenten Skala abgelesen werden, oder man kann sie so photographieren, dass die Tangentenfolge ihrer Drehungswinkel als Kurven auf einem Film zum Vorschein kommen.

Ist die in den Stromkreis eingeschaltete Versuchsperson im Zustand der Ruhe, so resultiert eine Ruhekurve, welche angibt, dass die Intensität des den Galvanometer passierenden Stromes eine anfangs schnell und später langsam sinkende sei. Wird die V.-P. dagegen Reizen ausgesetzt, so entstehen die verschiedenen Reizkurven, deren charakteristische Eigentümlichkeiten darin bestehen, dass 1. zwischen Reizmoment und Zeitpunkt des Kurvenanfangs eine Latenzperiode von einer bis mehreren Sekunden eingeschaltet ist, dass 2. ihr Verlauf entgegengesetzt dem der Ruhekurve gerichtet ist, d. h. dass nach Ablauf der Latenzperiode eine zeitweise Intensitätszunahme im Stromkreis stattfindet.

Die Reize, die solche Galvanometerschwankungen hervorrufen, können sensorieller oder höher, psychischer Natur sein. Eine Reizkurve tritt in Erscheinung, wenn die V.-P. z. B. taktil, akustisch oder optisch gereizt wird, vorausgesetzt, dass der Reiz von einem Affekt, und wäre es auch nur der der Aufmerksamkeit, begleitet wird. Ist die V.-P., während sie in den Stromkreis eingeschaltet ist, mit Lektüre beschäftigt, so entsteht eine Ruhekurve, wenn die Lektüre sie nicht interessiert, und eine Reizkurve, wenn das Gelesene die persönliche Teilnahme der V.-P. erweckt.

Werden der in den Stromkreis eingeschlossenen V.-P. einzelne unzusammenhängende Worte nach der Art des bekannten Assoziationsexperiments zugerufen, so zeigt das Galvanometer dann durch besondere Grösse ausgezeichnete Schwankungen, wenn die V.-P. solche Worte vernommen hat, die in ihr einen Affekt provozieren.

Die eben skizzierten Phänomene sind es, die ich in einer ersten Mitteilung im Frühjahr 1906 vor der neurologisch-psychiatrischen Gesellschaft Zürich unter dem Namen des psychophysischen galvanischen Reflexes (abgekürzt psycho-galvanischer Reflex) beschrieben habe unter Hinweis auf die vorherige Literatur über verwandte Forschungsgebiete, mit denen die Namen Tarchanoff, Sticker und Sommer verknüpft sind. Seither hat der letztgenannte Forscher sich insbesondere mit der physikalischen Seite der fraglichen Phänomene befasst, während Jung und seine Schule im „Burghölzli" den von mir gewiesenen Weg der Ausbeutung des psycho-galvanischen Reflexes in psychologischer Richtung weiter verfolgt haben. Der gegenwärtige Stand der Literatur über diesen Gegenstand und meine letzten Untersuchungen eröffnen zur Zeit Perspektiven in drei verschiedenen Richtungen, die für die Neurologie alle drei von Interesse sein dürften:

1. in elektro-biologischer Richtung,
2. in experimentell-psychologischer Richtung,
3. in engerem Sinne neurologischer und nervenanatomischer Richtung.

Am wenigsten klar sehe ich vorderhand in der elektro-biologischen Richtung. Ich streife deshalb die hier offenen Probleme nur kurz. Die rein physikalische Fragestellung nach der Genese der Galvanometerbewegung lautet: Handelt es sich bei den Phänomenen um Widerstandsveränderungen oder um Variationen der elektromotorischen Kraft? M. E. um Beides. Gründe, deren Darlegungen mich jetzt zu weit führen würden, veranlassen mich zur Annahme, dass wir es hier mit einer Ohmschen Formel zu tun haben: $J = \frac{E\ var.}{W\ var.}$, wobei E u. W zusammengesetzte Grössen sind. Nur ist es mir beim jetzigen Stand der Frage unmöglich, die Grössenordnung der dabei in Betracht fallenden Einzelfaktoren in befriedigender Weise zu erkennen. Hervorgehoben mag werden, dass der zunächst liegende Einwand, es handle sich bei dem Phänomen um die Folgen einfacher Kontaktveränderung zwischen Körper und Elektrode, experimentell entkräftet worden ist. Tarchanoff und Sticker haben zur Erklärung ihrer phänomenologisch dem psycho-galvanischen Reflex ähnlichen, aber genetisch von ihm verschiedenen galvanoskopischen Phänomene Vorgänge an den Schweissdrüsen und an den Vasomotoren herbeigezogen. Meine bisherigen Untersuchungen in dieser Richtung haben mich weder von der ausschliesslichen Richtigkeit der einen, noch von der der andere Hypothese überzeugen können.

Interessant ist die Eigentümlichkeit, dass die Ruhekurve eine

fallende Stromintensität zeigt, während wir gewohnt sind, bei der gewöhnlichen Applikation des galvanischen Stroms ein Fallen des Widerstands zu beobachten. Ferner ist merkwürdig, dass Prädilektionsstellen für das Phänomen an Hand- und Fussfläche sich befinden, während andere Körperstellen sich in geringerem Maße oder gar nicht für den Elektrodenkontakt eignen, und schliesslich mag hervorgehoben werden, dass das Phänomen auch in den unter Esmarch blutleer oder unter Stauung hyperämisch gemachten Händen gleich vor sich geht, wie an normalen Händen. Diese paar kurzen Andeutungnn mögen genügen, um darzutun, dass hier viel unbeackertes Feld für elektrophysiologische Forschung erschlossen ist.

In psychologischer Richtung ist durch den ps.-g. R. eine Perspektive eröffnet, weil wir hier einen Indikator für Vorgänge auf dem Gebiet der Affektivität vor uns haben, der den übrigen experimentellpsychologischen Methoden an Zuverlässigkeit, Einfachheit und Eindeutigkeit wohl zum mindesten nicht nachsteht. Wie oben angedeutet, haben meine Assoziationversuche mit dem Galvanometer zweifellos festgestellt, dass die affektbetonten Worte in einem Assoziationsexperiment durch einen grösseren Ausschlag ausgezeichnet werden. Nun wissen wir ja, dass gerade die uns am meisten beschäftigenden Neurotiker auf dem Gebiet der Affektivität meist Anomalien aufzuweisen pflegen, die wir am besten unter der Formel vereinigen, dass diese Individuen nicht so sehr an abnormer Intensität als an abnormem Ablauf der Affekte leiden. Für diese psychischen Vorgänge hatten wir bis dahin keine objektive Registrierungsmethode. Dass der ps.-g. R. diese Lücke bis zu einem gewissen Grade auszufüllen berufen sein dürfte, möchte ich mit folgenden Beispielen belegen:

Ein traumatischer Hysteriker hat im Verlauf seiner Haftpflichtleidensgeschichte durch den Vorgesetzten A. und den Direktor B. besondere Ungerechtigkeiten erlitten, am 1. August 1905 war er besonders übel dran, an diesem Tage wurde er durch heftiges Nasenbluten erschreckt; durch die Doktoren X. und Y. ist er während der schlimmsten Zeiten gepflegt worden. Diesen Patienten habe ich im Verlauf des Winterhalbjahres 1906/07 6 mal immer wieder dem gleichen Assoziationsexperiment unterworfen, indem ich ihm, während er jeweilen in den Stromkreis eingeschlossen war, unter 100 jedesmal gleichen indifferenten Worten in gemessenen Abständen die immer wieder gleichen Reizworte: Vorgesetzter A., Direktor B., 1. August, Nasenbluten, Dr. X und Y zurief. Die Wirkung bestand darin, dass diese gefühlsbetonten Worte das ganze Halbjahr hindurch bei jedem Experiment durch grosse galvanische Ausschläge gefolgt waren, während die 100 anderen indifferenten Worte keine oder bedeutend kleinere,

jedenfalls aber keine konstant sich wiederholende Ausschläge provozierten.

Als Gegenstück sei das Experiment mit einem gesunden Architekten skizziert, das ich begonnen habe einen Tag, nachdem dieser einen beruflichen Ärger erlebt hatte. Die gefühlsbetonten Worte, die ich in die Reihe indifferenter Worte einstreute, waren: Bauherr X., Reklamation, Schiefer, Zimmerboden, Möbel unterlegen. Das Experiment wurde täglich wiederholt. Die gefühlsbetonten Worte wurden das erste Mal durch sehr starke Galvanometerschwankungen ausgezeichnet, die folgenden Male jedoch durch immer kleinere Kurvenelevation, bis nach einigen Tagen auch diese Worte sich nicht durch Galvanometerreaktionen mehr hervorhoben.

Durch diese Gegenüberstellung der beiden Experimente möchte ich zeigen, das wir im ps.-g. R. die Möglichkeit besitzen, nicht nur einen Affekt automatisch zu registrieren, sondern auch seine subjektive Aktualität beim einzelnen Individuum zu verfolgen. Die normale V.-P. im zweiten Experiment hat für den untersuchten Affekt eine innerhalb einigen Tagen abfallende Abklingungskurve, der Traumatiker eine flache über Monate sich erstreckende für die Affekte, die mit seinem Unfall in Zusammenhang standen.

Dass solche experimentell psychologischen Tatsachen auch für die Neurologie nicht gleichgültig sein können, dürfte jetzt eben, da die Frage nach den psychischen Faktoren in der Entstehung der funktionellen Neurosen im Vordergrund steht, keines besonderen Hinweises mehr bedürfen.

In speziell neurologischer Richtung ist der ps.-g. R. deshalb von Wert, weil wir zunächst in ihm ein Mittel zur objektiven Registrierung von Sensibilitätsstörungen besitzen. Wird nämlich ein Mensch, dessen Sensibilität für exogene Reize nach der Seite der Anästhesie oder nach der der Hyperästhesie gestört ist, in den Stromkreis eingeschaltet und werden dann die betreffenden Körperstellen gereizt, so zeigt sich ein Fehler oder eine bedeutende Verminderung der Reizkurve, falls anästhetische, eine Steigerung der Reizkurve, falls hyperästhetische Partien vom Reiz getroffen werden. Ich wähle zwei Beispiele aus meinen Protokollen aus:

1. Traumatische untere Armplexuslähmung. Am kleinen Finger besteht Anästhesie für den faradischen Strom. Der Kranke wird in den Galvanometerkreis eingeschlossen; es werden ihm alternierend faradische Ströme an den anästhetischen kleinen Finger und an den normal fühlenden Zeigefinger der gleichen Hand appliziert. Wird der letztere vom Reiz getroffen, so erfolgt Galvanometerschwankung, wird der anästhetische Finger gereizt, so bleibt das Galvanometer ruhig.

2. Neuralgie im Gebiet des Trigeminus. Während die Patientin in den Stromkreis eingeschaltet ist, wird abwechselnd auf die Valleixschen Punkte der Kranken und die symmetrischen Stellen der gesunden Gesichtsseite Fingerdruck ausgeübt. Druck auf die schmerzende Stelle provoziert Galvanometerausschläge von 12 bis 15 Skalenmillimetern, gleicher Druck auf die entsprechenden gesunden Stellen solche von 2 bis 3 Millimetern.

Dass wir also im ps.-g. R. ein Mittel besitzen, um beispielsweise die Angaben von Unfallpatienten über Schmerzen und Anästhesien objektiv zu kontrollieren, mag wegen der damit verknüpften praktischen Wichtigkeit besonders hervorgehoben werden. Von Interesse ist aber gerade auch in diesem Zusammenhang die Tatsache, dass Reiz von hysterisch anästhetischen Zonen von gleichen Galvanometerschwankungen gefolgt wird wie der Reiz normaler Körperstellen. Für die Theorie der hysterischen Anästhesien und der Hysterie überhaupt kann dieser Befund nicht gleichgültig sein.

Es muss indes betont werden, dass für die Verwendung des ps.-g. R. zur objektiven Registrierung von Sensibilitätsstörungen durch die Natur des Phänomens und durch die Physiologie der Sensibilität Grenzen gesteckt sind und dass bei ihrer Vornahme gewisse Kautelen berücksichtigt werden müssen.

In der Ausserachtlassung dieser Untersuchungsbedingungen wird einer der Gründe dafür liegen, weshalb Sticker, der in den 90er Jahren und 1902 mittelst des Tarchanoffschen Versuchs eine objektive Prüfung der Sensibilität anstrebte, zuerst zugestandenermassen und später zwar nicht zugestandenermassen, aber tatsächlich durchwegs nur negative Resultate erlangte.

Erhöhten Wert erhalten die objektiven Untersuchungen der Sensibilität vermittelst des ps.-g. R. dadurch, dass es, wie ich durch Experimente bis jetzt an Hunden, Katzen und Kröten feststellen konnte, gelingt, den ps.-g. R. auch bei diesen Tieren zu beobachten. Wird ein normales Versuchstier, in den Stromkreis eingeschaltet, durch einen Nadelstich, Kneifen der Haut oder z. B. des Schwanzes gereizt, so tritt nach einer Latenzperiode eine Reizschwankung auf. Geschieht der Reiz aber an narkotisiertem Tier oder an nicht narkotisiertem Tier an einer anästhetisch gemachten Stelle, so bleibt diese Galvanometerschwankung aus.

Es ist somit durch den ps.-g. R. ein Weg zur experimentellen Erforschung der Sensibilitätsbahnen bei Tieren eröffnet.

13. B. Pfeifer-Halle a/S.: **Cysticercus cerebri mit dem klinischen Bilde einer cortikalen sensorischen Aphasie, durch Hirnpunktion diagnostiziert und operiert.**

Vortragender berichtet über einen Fall, bei welchem mittels Hirn-

punktion eine im linken Schläfenlappen lokalisierte Cysticerkenerkrankung des Gehirns festgestellt wurde, nachdem vorher auf Grund der Anamnese und des klinischen Befundes die Diagnose eines Tumors des linken Schläfenlappens gestellt worden war.

Anamnestisch war nur bekannt, dass der Kranke erblich nicht belastet war, keine luetische Infektion durchgemacht und keinen Potus getrieben hatte.

Die Erkrankung begann 7 Wochen vor Aufnahme mit Kopfschmerz und einer Sprachstörung, die nach dem Bericht des Kassenarztes als sensorische Aphasie aufzufassen war. Dazu kam eine bald wieder zurückgehende rechtsseitige Hemiparese.

Von subjektiven Allgemeinsymptomen waren nur Kopfschmerzen und zeitweilige Benommenheit zu konstatieren. Der objektive Befund ergab Stauungspapille, links stärker als rechts ausgesprochen, leichte rechtsseitige Facialisparese im unteren Ast, cortikale sensorische Aphasie, leichte rechtsseitige spastische Parese, ferner besonders transcortikale motorisch-apraktische Störungen, zuweilen auch ideatorisch-apraktische Erscheinungen.

Anamnestisch fehlte jeder Hinweis auf eine Cysticerkenerkrankung; auch waren Cysticerken an anderen Prädilektionsstellen des Körpers nicht nachweisbar.

Durch Hirnpunktion wurde am mittleren Teil der ersten linken Schläfenwindung ein grauweisses Gewebsstückchen gewonnen, dessen mikroskopische Untersuchung ergab, dass es sich nur um die Wandung einer Cysticerkenblase handeln konnte.

Das Ergebnis der Punktion wurde durch die Operation vollkommen bestätigt. Es fand sich eine Cysticerkenansammlung, die teils im hinteren Teil der ersten linken Schläfenwindung, teils im hinteren Abschnitt der Fossa Sylvii lokalisiert war, sowie ein bohnengrosser Cysticercus in der Rinde des hinteren Teils der ersten linken Schläfenwindung selbst.

Trotzdem diese Cysticerken anscheinend sämtlich bei der Operation entfernt wurden, gingen aber die Lokalsymptome nicht zurück und es traten später noch weitere Lokalsymptome von seiten des Kleinhirns und der rechten motorischen Region ein.

Vortragender geht auf die Schwierigkeit der Diagnose der Cysticerkenerkrankung des Gehirns näher ein und hebt die Wichtigkeit der Hirnpunktion auch für die Diagnose dieser Erkrankung hervor.

Bezüglich der operativen Behandlung der Cysticerken weist er darauf hin, dass der Fall zwar lehre, dass man auch nach dem klinischen Befund anscheinend lokalisierter Cysticerkenansammlung

und bei anscheinend radikaler Entfernung derselben durch die Operation auf weitere Hirnsymptome durch Cysticerken anderen Sitzes, die vorher keine klinischen Erscheinungen gemacht hatten, gefasst sein müsse. Andererseits zeigen aber die Obduktionsbefunde einiger Fälle, dass isolierte oder herdförmig lokalisierte Hirncysticerken, deren chirurgische Behandlung möglich gewesen wäre, unter schweren Erscheinungen zum Tode führten. Die Operation derartiger Fälle sollte stets versucht werden, und die Hirnpunktion kann, wie der Fall zeigt, zur richtigen Diagnose solcher Fälle verhelfen.

14. Herr Eduard Schwarz-Riga: **Über akute Ataxie.**

Vortragender berichtet über 2 Kranke mit ungewöhnlich hochgradiger Ataxie und ganz akuter Enstehung derselben nach exzessivem Alkoholmissbrauch. Der eine Kranke hatte deutlich die Erscheinungen einer alkoholischen Polyneuritis mit leichter motorischer Schwäche und deutlichen, recht hochgradigen Sensibilitätsstörungen, fehlendem Kniephänomen, erhaltener Pupillenreaktion und intakter Psyche dargeboten; bei demselben war aber die Erklärung der Hochgradigkeit der Ataxie unmöglich, die Polyneuritis beherrschte das Bild. Der zweite Kranke hatte eine noch gewaltigere Ataxie der unteren und oberen Extremitäten dargeboten, die grobe Kraft war nicht nur erhalten, sondern bei dem jugendlichen Individuum eine ungewöhnlich hochgradige, so dass es gefährlich war, während der Untersuchung sich neben dem Bett des Kranken zu befinden. Dabei wurde diese Ataxie während der ganzen Beobachtungszeit bei Augenschluss in keiner Weise verschlimmert. Es war neben der lokomotorischen eine statische Ataxie vorhanden, sowie Mitbewegungen und Nystagmus. Die Sensibilität war in allen Qualitäten nicht nur erhalten, sondern an den unteren Extremitäten bestand Hyperästhesie; speziell das Lagegefühl war durchaus frei und laut Angabe des Kranken prompt. Die Kniephänomene gesteigert, ebenso Bauch- und Kremasterreflex; Pupillenreaktion prompt und sonstiger Augenbefund normal. Dabei war die Psyche intakt, speziell Gedächtnis und Intelligenz besonders gut. Das Missverhältnis zwischen den geringen Sensibilitätsstörungen und der hochgradigen Ataxie lässt es zweifelhaft erscheinen, ob die Ataxie auf die vorauszusetzenden geringen neuritischen Veränderungen der peripheren Nerven zu beziehen sei. Die Ataxie des Kranken stellte eine reine Form der motorischen Ataxie dar, wie sie wohl bisher nicht beobachtet sein dürfte und ist nach Analogie der Korsakowschen polyneuritischen Psychose, bei der einesteils Formen zu beobachten seien, bei denen die polyneuritischen Erscheinungen ganz in den Hintergrund treten und bei der andererseits die hochgradigsten

Störungen des Gedächtnisses gerade durch den Alkohol erzeugt wurden, als zentrale cerebrale aufzufassen; sie stellt eine vorzügliche Illustration zu den Deduktionen Duchennes dar, der aus anderen Erfahrungen ein solches Bild konstruierte, einen solchen Fall aber nicht beobachtet hat. Die Hochgradigkeit, die besonders hervorstechende Erscheinung dieser Beobachtung, wird bei dieser Annahme verständlich; das Gift hat das zentrale Koordinationsvermögen an der Wurzel gefasst. Besteht diese Hypothese zu Recht, so ist auch im ersten Fall die Ataxie von den polyneuritischen Symptomen zu trennen und als zentrale zu bezeichnen. Die akute Ataxie nach multiplen cerebralen Herden ist differential-diagnostisch auszuschliessen. Somit müssten, wenn überhaupt noch an einer akuten polyneuritischen Ataxie festgehalten werden soll, 4 Formen von akuter Ataxie unterschieden werden:

1. die akute Ataxie nach multiplen cerebralen Herden;
2. die akute polyneuritische Ataxie;
3. die akute motorische Ataxia centralis;
4. die akute cerebellare Ataxie (Bechterew).

15. Herr Mingazzini-Rom: **Über einen Fall von sensorischer transcortikaler Aphasie.**

Ich beehre mich, dieser Gesellschaft die Ergebnisse der Untersuchungen über eine von transcortikaler sensorischer Aphasie affizierte Frau vorzutragen; die Symptome der Krankheit vom Anfang bis zum Exitus blieben immer die gleichen. Ich habe mit dem Pantomikrotom die lückenlosen Horizontalschnitte der beiden Grosshirnhemisphären ausgeführt.

Klinische Geschichte. Marie Marchesani aus Anaqui, 61 Jahre alt, kann weder lesen noch schreiben. Sie war immer gesund, im April 1905 wurde sie von einem Schlaganfall getroffen, dem eine vollständige rechte Hemiplegie, verbunden mit Sprachstörungen, folgte. Am 10. Juni desselben Jahres trat sie nach und nach in einen Zustand schwerer psychomotorischer Erregung, deshalb wurde sie in die Irrenanstalt aufgenommen.

Status. Die Kranke zeigt rechts eine sehr ausgedehnte Parese mit einer Steigerung der Sehnenreflexe; die Sensibilität ungestört.

Sprachuntersuchung. Wenn die Patientin Wünsche ausdrücken oder auf Fragen antworten will, so spricht sie mit lauter Stimme fast immer dieselben Worte oder stereotype und bedeutungslose Phrasen aus, z. B. „Hier ist nichts gewesen", „siehe da", „gehe dorthin", „es ist nichts", „sie mich", „hier ist nicht", „sie ist nicht", „Gevatter, sie ist es nicht", „sie hat geschickt", „sie schickte".

Abgesehen von diesen vorwiegend verneinenden Phrasen gelingt es ihr nicht, einen Satz auszusprechen, der einen bestimmten Gedanken klar ausdrückt. Häufig bemerkt man litterale oder synthetische paraphasische Störungen. Die Kranke betet aber gut aus eigenem Antriebe für sich Pater noster und Ave Marie.

Selten reagierte die Kranke auf das, was man ihr sagt, was von der Tatsache abhängt, dass sie bloss den Sinn einiger einzelner Worte, nicht aber den Sinn selbst kurzer Sätze auffasst, so dass die Befehle nicht ausgeführt werden und die Kranke in einen typischen Zustand von Pseudoverwirrung verfällt. Wenn man ihr z. B. aufträgt, das Brot mit der rechten Hand zu nehmen, zeigt sie auf das Brot, aber ergreift es nicht. (Wahrscheinlich hat sie nur die Bedeutung des Wortes „Brot", aber nicht den ganzen Befehl, es zu nehmen, verstanden.) Ebenso bleibt sie, wenn man ihr befiehlt, das Kissen zu nehmen, unbeweglich, oder zeigt mit dem Finger der linken Hand darauf hin, ohne jedoch den Befehl auszuführen. Jedoch wird die elementare Frage: „Willst Du Dich entleeren?" stets gut begriffen.

Manchmal wiederholt die Patientin monoton die sterotypischen Phrasen, die sie vorher aussprach (Perseveration). Hin und wieder bemerkt man Echolalie, wie aus folgenden Beispielen erhellt. „Wie heisst Du", Antwort „heisst"; jedoch vermag die Kranke absolut nicht den Namen zu sagen. — „Wo bist Du geboren", Antwort „geboren"; aber die Patientin sagt nicht den Namen des Geburtsortes.

Wenn man ihr befiehlt, Worte von zwei oder drei Silben zu wiederholen, so gelingt es ihr niemals in korrekter Weise, meistens bemerkt man bei diesen Versuchen grobe paraphasische Störungen, so sagt z. B. die Patientin anstatt „forchetta" (Gabel) beim Wiederholen „focelta"; statt „coltello" (Messer) sagt sie „colalto" und so weiter.

Die Gebädensprache ist ausdrucksvoll richtig. So zeigt die Patientin die gesunde linke obere Extremität und macht damit Bewegungen, dann nimmt sie mit der linken Hand den rechten Arm und sagt „hier ist nichts", eine Phrase, die sie mit einer Verneinungsgebärde mit dem linken Arm folgen lässt. Will sie ein körperliches Bedürfnis verrichten, gibt sie diesen ihren Wunsch an, indem sie sich mit dem ganzen Rumpf der Bettkante nähert. Sie ist sehr schwatzhaft und stört die Kranken, welche ihr sagen, still zu sein, doch antwortet die Kranke mit Schimpfworten, die mit genügender Klarheit ausgesprochen werden.

Zusammenfassend: Die Patientin zeigt rechtsseitige Parese, fast vollständige Worttaubheit, schwere Paraphasie sowohl beim spontanen Sprechen als beim Wiederholen, manchmal Tendenz zur Echolalie und

zur Perseveration der Worte, Beschränkung des Wortschatzes; also die charakteristischen Symptome der transcortikalen sensorischen Aphasie.

Der Tod trat nach einem Jahre ein.

Leichenbefund. Die Gehirnhäute normal. Die Hirngefässe und besonders die Art. Sylvii stark atheromatös.

Indem man einen Horizontalschnitt durch die Grosshirnhemisphären macht und dabei das Tegmentum ventriculorum verschont, sieht man auf der linken Seite eine gelbe Erweichung, welche die Substanz des Centrum ovale ausfüllt und die Form einer Ellipse hat; Länge 2 cm, Breite 8 mm.

Der äussere Rand des Herdes entspricht dem Gyrus paracentralis ascendens.

In dem mit der Palschen Methode gefärbten Horizontalschnitt durch die linke Hemisphäre sieht man, dass der Erweichungsherd nicht immer denselben Sitz behält. In den höheren Schnitten trifft er die ganze retrolentikulare Zone der inneren Kapsel, das proximale Ende der Sehstrahlung und den Fasciculus long. infer. und breitet sich nach aussen in dem dem Gyrus temp. sup., dem Lobulus pariet. inferior und dem G. angularis entsprechenden Centrum ovale aus. Die weiteren Untersuchungen der tieferen Schnitte zeigen, dass, je nachdem man tiefer geht, der Herd sich in antero-posteriorer Richtung und immer mehr nach aussen schiebt und sich in der weissen Substanz begrenzt, welche unmittelbar der Basis des G. tempor. medius entspricht.

Es sei mir jetzt erlaubt, einige kurze Bemerkungen über die Hauptbefunde meines Falles zu machen. Die Ergebnisse der wenigen in den letzten Jahren gesammelten pathologisch-anatomischen Befunde haben Monakow zu dem Schluss geführt, dass der Symptomenkomplex der transcortikalen sensorischen Aphasie durch bilaterale Herde, welche in den Hirnhemiphären keinen bestimmten Sitz haben und nicht in speziellen Gebieten lokalisiert sind, hervorgerufen ist.

Der vorliegende Fall ist teilweise eine Bestätigung dieser Folgerungen, insofern der Sitz der von mir konstatierten Läsion nicht ganz identisch mit Befunden von anderen Fällen von transcortikaler sensorischer Aphasie war. Mir scheint es indessen nötig, die Aufmerksamkeit auf die Tatsache zu lenken, dass erstens die Läsionen am häufigsten im Centrum ovale, den zwei letzten Schläfenwindungen und dem Lobulus pariet. inferior liegen; zweitens dass sich dieselben nicht immer auf beiden Seiten, sondern ausschliesslich links, wie in meinem Fall, finden. Eine Läsion dieses Gebiets und bloss links hat also in hervorragender Weise die Folge, die Verbindungen der Wernickeschen

Stelle mit der übrigen Hirnrinde zu unterbrechen (und dadurch die sekundäre Identifikation der Worte unmöglich zu machen) und das Wiederfinden der Worte zu erschweren (daher die Perseveration und die Beschränkung des Wortschatzes). Dagegen ist die richtige echolalische Wiederholung (ohne Paraphasie) erleichtert. Diese letzte Eigentümlichkeit des Symptomenkomplexes der transcortikalen sensorischen Aphasie ist dadurch erklärlich, dass, da die cortikale und subcortikale Substanz der zwei ersten Schläfenwindungen, der Insel und des G. front. tertius ganz unberührt geblieben sind, die Leitung der Impulse vom Klangbild zum verbomotorischen Zentrum (ohne Verständnis der Worte) noch durch die Insel möglich ist.

15. Herr P. Schuster-Berlin: **Über die antisyphilitische Behandlung in der Anamnese der an metasyphilitischen Nervenkrankheiten Leidenden.**

Angeregt durch die Untersuchungen von Wassermann, Plaut, Neisser, Bruck, Schuch u. a. über den Antikörpergehalt des Paralytiker- und Tabikerblutes sucht Schuster festzustellen, ob die mehr oder minder intensive Behandlung der Syphilis von Einfluss ist auf die Entstehung der metasyphilitischen und syphilitischen Erkrankungen des Nervensystems, und sucht weiterhin mit den Ergebnissen der biologischen Untersuchungsmethoden Fühlung zu gewinnen. Die Ansichten der Autoren über die event. präventive Kraft der antisyphilitischen Behandlung hinsichtlich der Verhütung nervöser Leiden weichen erheblich von einander ab, ja stehen sich diametral gegenüber. Die meisten Autoren äussern dabei nur ihre „Ansicht“ und den „Eindruck“, den sie im Laufe der Zeit gewonnen haben, ohne sich auf bestimmte Zahlenangaben zu stützen. Neisser hat ein aus 445 Fällen bestehendes Tabikermaterial gesammelt und dabei 53 bis 57 Proz. gefunden, welche nie antisyphilitisch behandelt worden waren.

Vortragender hat aus einer Eulenburgschen Arbeit und aus eine Dinklerschen eine Anzahl Tabikerfälle auf die frühere merkurielle Behandlung durchgesehen und dabei gefunden, dass der Prozentsatz der unbehandelten Fälle geringer war als bei Neisser. Das eigene — seit einer Reihe von Jahren mit Rücksicht auf die vorliegende Fragestellung gesammelte — Material des Vortr. umfasst 186 (235) Fälle: 75 Tabiker, 35 Paralytiker und 76 (100) Patienten mit cerebrospinaler Lues. Bei allen war Lues vorhanden gewesen, bei allen war in der Krankengeschichte eine Notiz über die vorhergegangene merkurielle Behandlung. Letztere bestand in der Mehrzahl der Fälle in den üblichen Schmierkuren. In Übereinstimmung mit den aus den Arbeiten Eulenburgs und Dinklers gewonnenen Zahlen zeigt auch das Material

Schusters einen kleineren Prozentsatz gänzlich unbehandelter Fälle (in maximo ca. 23 Proz.). Der Prozentsatz der einmal und mehrfach behandelten Fälle ist grösser, als er anscheinend bei Neisser war. Viel grösser — zwischen 17 und 19 Proz. — ist in Schusters Tabikermaterial der Prozentsatz der mit zahlreichen (3—8—9) Kuren Behandelten, wenn er auch noch immer nicht sehr erheblich ist. Weiterhin suchte Schuster zu eruieren, ob die Latenzzeit — d. i. die zwischen der syphilitischen Infektion und dem Auftreten der ersten nervösen Zeichen liegende Zeit — etwa bei den nicht und schlecht behandelten Fällen durchschnittlich kleiner ist als bei den gut behandelten Fällen. Weder in den Eulenburgschen und Dinklerschen noch in Schusters eigenen Fällen konnte ein derartiger zeitlich günstiger Einfluss der Hg-Behandlung konstatiert werden. Zwar will Schuster die sich in dieser Beziehung für die Tabes ergebenden — gerade umgekehrt lautenden — Werte gern preisgeben und auf Unvollkommenheiten der ja nur mit Durchschnittswerten rechnenden Statistik schieben, er kann aber aus dem vorliegenden Material keinesfalls den Schluss ziehen, dass ein Nutzen der merkuriellen Behandlung hinsichtlich der Verhütung nervöser Nachkrankheiten erweislich sei.

Als Ergänzung zu dem Gesagten berichtet Schuster schliesslich kurz über 16 serologische Untersuchungen an Paralytikern, Tabikern und Patienten mit Lues cerebrospinalis, welche in seiner Poliklinik von den Herren Dr. Citron und Dr. Mühsam ausgeführt worden sind. (Ausführliches wird von den genannten Herren über die Befunde veröffentlicht werden.) Es fanden sich in einem grossen Prozentsatz der Fälle Antikörper im Blut, jedoch liess sich eine deutliche Einwirkung des Umstandes, ob die Kranken mit Hg behandelt worden waren oder nicht, auf den Gehalt an Antistoffen nach der Ansicht des Vortr. nicht feststellen. Auch konnte kein Unterschied in dem klinischen Bild der antikörperhaltigen gegenüber demjenigen der antikörperfreien Fälle gefunden werden. Schuster neigt zu der Ansicht, dass die Behandlung der primären Lues deshalb den Ausbruch der metasyphilitischen Leiden nicht verhüten könne, weil die Hg-Therapie die Antistoffe nicht aus dem Blut beseitigen könne. Hiermit nähert er sich einer gelegentlich von Wernicke ausgesprochenen und von Löwenthal (Liverpool) auf rein spekulativem Wege gestützten Vermutung, nach welcher die Antikörper die Hauptnoxe für das Nervensystem darstellen sollen. Die weitere — evt. experimentelle — Prüfung dieser Vermutung muss späteren Arbeiten vorbehalten bleiben.

Diskussion.

Herr Kron ist in seiner Arbeit über Tabes dorsalis beim weiblichen Geschlecht vom Jahre 1898 zu dem gleichen Resultat gekommen. Die

Intervalle zwischen Lues und Ausbruch der Tabes waren dagegen bei den energisch mit Quecksilber behandelten Fällen in der Regel grösser als bei den nicht oder wenig behandelten.

Herr Rothmann: Die Anschauung des Herrn Vortragenden, dass die frühzeitige und sorgfältige Behandlung der Lues gar keinen Schutz gegen die Entwicklung der Tabes gewährt, ja sogar die Latenzzeit herabsetzen kann, darf nicht unwidersprochen bleiben. Ich halte seine Statistik nicht für beweisend. Ganz abgesehen davon, dass aus derselben über Zeit und Dauer der Behandlung nichts hervorgeht, lässt sich doch das ungünstige Verhältnis der mit mehreren Kuren behandelten Fälle zur Ausbruchszeit der Tabes so erklären, dass hier nur diejenigen schwereren Fälle übrig bleiben, die schlecht von Quecksilber beeinflusst werden, während alle anderen Fälle zur Heilung gelangen. Dann muss die Statistik eine solche Gestalt gewinnen, zumal bei den nicht behandelten Fällen alle ohne sichere Luesanamnese fortgelassen sind; unter diesen befinden sich aber gewiss viele mit frühzeitigem Beginn der Tabes. Ich halte zunächst die Neissersche Statistik, bei den strengen Grundsätzen Neissers für die Syphilistherapie, für beweisender und würde es bedauern, wenn die Kollegen sich etwa abhalten liessen, rechtzeitig energische Quecksilberkuren anzuwenden.

Herr Schuster (Schlusswort) entgegnet Herrn Rothmann, dass er selbstverständlich ganz und gar kein Gegner der antisyphilitischen Therapie sei, sondern dass er ebenso wie die meisten Ärzte für eine möglichst intensive Behandlung der Syphilis sei. Das könne ihn aber nicht abhalten die vorliegenden Statistiken unbefangen zu betrachten.

Weiterhin bemerkt Schuster, es handele sich ganz und gar nicht, wie das Herr Rothmann annehme, in der Regel bei den Tabikern nnd Paralytikern um besonders schwere Fälle von Syphilis: im Gegenteil, wenn man in dieser Beziehung einen Unterschied machen wolle, so sei es wahrscheinlicher — ähnlich äussern sich auch die meisten Autoren —, dass es sich gerade um auffallend viele leichte Fälle von Lues unter den Tabikern usw. handele. Diejenigen Fälle der Statistik, welche eine sehr grosse Anzahl von Hg-Kuren aufwiesen, seien deshalb durchaus nicht als besonders schwere Fälle von Syphilis aufzufassen, weil sie so intensiv behandelt worden seien.

17. Herr S. Erben-Wien: **Beobachtungen an ataktischen Tabikern.**

Durch folgende Beobachtungen an Tabikern glaube ich das Verständnis der ataktischen Symptome fördern zu können. Ich gehe von den Wahrnehmungen an den Fusssohlen aus, deren Rolle für das Stehen mit Ausnahme Frenkels und Försters bisher wenig beachtet wurde, trotzdem sie für das Aufrechtstehen wesentlicher sein dürften als der Vestibularpparat. Wird eine der beiden Fusssohlen mehr belastet, zeigt das eine seitliche Neigung an; rückt die Schwerlinie von der Ferse gegen den Fussballen oder darüber hinaus, so merkt der Betreffende an seinen Fusssohlen die Körperneigung in sagittaler Richtung. Beim aufrechten Stehen gibt es immer Neigungen, da unsere Körpermasse in labilem Gleichgewicht eingestellt ist, denn Schulterbreite

Bauch, Gesässgegend ragen über das Fussviereck hinaus. Durch diese beständigen Schwankungen kommt der Schwerpunkt nicht über die Unterstützungsfläche hinaus. Kommt aber einmal die Schwerlinie über die Unterstützungsfläche hinaus, so reicht die äusserste Muskelkraft nicht mehr aus, die Fallbewegung aufzuhalten, es sei denn, dass die Körpermasse durch rasche Gegenbewegung im Rumpf wieder zurückgebracht oder die Unterstützungsfläche durch rasches Versetzen eines Beins grösser wird. Darum ist es wichtig, schon die Anfänge einer Neigung durch die Fusssohlensensibilität zu erfahren. Wird die Basis beim Stehen verschmälert — Stehen auf einem Bein oder gar auf dem Grosszehenballen —, so sind selbst beim Gesunden die Fusssohlennachrichten nicht schnell genug, uns die Anfänge der Neigung zu avisieren[1]). Beim ataktischen Tabiker reichen die Fusssohlenempfindungen nicht einmal aus, wenn er mit beiden Fusssohlen voll aufruht; zunächst empfinden seine Fusssohlen weniger und dann sind die Schwankungen des Ataktikers grösser als beim Normalen. Letzter Umstand ist darin begründet, dass neben der labilen Einstellung des Gleichgewichts sich beim Tabiker noch Spontanbewegungen an den Gelenken der Beine geltend machen. Jeder Ataktiker hat solche.

Die Spontanbewegungen sind eine Folge der Gelenk- und Muskelanästhesie. Die Muskeln können ohne die „tiefe Sensibilität" nicht in gleichmässiger Anspannung verharren, die isometrische Muskelkontraktion gelingt nicht bei Abstumpfung des Lagegefühls. Für Tabes allein ist die unruhige Einstellung der Gelenke (athetoseartige Bewegungen) nicht pathognostisch, sie kommt ebenso bei Empfindungsstörungen infolge Neuritis oder infolge cerebraler Ursache vor. Die Gelenkunruhe tritt nur bei willkürlichen Muskelanspannungen auf, ohne Willensimpulse entsteht sie niemals.

Mir scheint es vorteilhaft, die Erscheinungen der Ataxie beim Stehen in 2 Komponenten zu zerlegen: in die Gelenkunruhe (Ataxie der Gelenke) und in die durch die Gelenkunruhe erzeugten Schwankungen der Körperachse (des Gesamtschwerpunktes). Auf diese Zweiteilung der ataktischen Symptome bin ich durch folgenden Versuch gekommen. Man lässt einen Ataktiker den Rombergschen Versuch machen, er gerät mit jedem seiner Beingelenke in heftige Unruhe, es treten Körperneigungen auf und er droht zu fallen. Denselben Kranken lässt man mit dem Finger einen fixen Punkt berühren (nicht sich anhalten!), worauf er „Augen-Fersenschluss" macht; es verblüffte mich anfangs, denn die Neigungen bleiben aus, er kann sich aufrecht

1) Man kann sich eben nicht lange auf dem Ballen erhalten ohne besondere Einübung.

erhalten — aber die Unruhe in den Gelenken ist geblieben; bei diesem Versuch konnte ich von seiner Ataxie die eine Komponente beseitigen. Durch den tastenden Finger kann man auf die einzelnen Gelenke nicht einwirken, sondern nur auf den Gesamteffekt der Gelenkunruhe, auf die Neigungen des Körperschwerpunktes. Was vom tastenden Finger gesagt wurde, gilt auch für das Auge wie für die Fusssohlen; alle drei können als Perzeptionsorgane für die Schwankungen der Schwerlinie beim Stehen bezeichnet werden. Die Fusssohle perzipiert nur die Schwankungen der Schwerlinie im Bereich der Unterstützungsfläche.[1])

Der Grad der bereits von Frenkel, Förster[2]) u. a. hervorgehobenen Sensibilitätsabstumpfung an der Fusssohle lässt sich ohne weitere Untersuchung durch die Schwankungsrichtung beim Stehen erkennen. Lässt man einen Tabiker bei gespreizten Beinen die Augen schliessen und er fällt nur in Pfeilrichtung, so weiss man, dass er die Belastung der Ferse von der Belastung des Grosszehenballens nicht auseinander hält, wohl aber die eingetretene Mehrbelastung der rechten oder linken Fusssohle erfährt. Weiss der Ataktiker die Belastung der Ferse von der Belastung des Grosszehenballens zu unterscheiden, so wird er weder bei breiter noch enger Basis nach Augenschluss in sagittaler Richtung fallen.

Lässt man einen Ataktiker im Sitzen eine Kniestreckung ausführen, so verharrt dieses Knie unverändert in der Streckstellung. Gibt man dem Unterschenkel nunmehr eine Stellung zwischen gestrecktem und rechtem Winkel, so treten im Knie Spontanbewegungen auf, die Stellung bleibt nicht die gleiche; bei den fortwährenden Streckungen und Beugungen bleiben die Kniebeuger unbeteiligt, es handelt sich nur um Länger- und Kürzerwerden des Quadriceps.[3])

1) Wie der tastende Finger können meiner Erfahrung nach weder Fusssohle noch Gesichtswahrnehmungen auf die „Ataxie der Gelenke" Einfluss nehmen.

Der von mir variierte Rombergsche Versuch (mit dem tastenden Finger) scheint auch ein neuer Baustein für die sensorische Theorie der Ataxie zu sein: der Tabiker hat nicht das Balancevermögen eingebüsst, er hat nur wegen der stumpfen Fusssohlenempfindung kein Bedürfnis zur Balance. Beim Fingerversuch erfährt er durch Andrängen gegen den fixen Punkt oder Entfernen von demselben, dass Balance nötig ist und hat dann Balance.

2) Sie hatten auf Berührungsempfindlichkeit geprüft; doch wäre es besser gewesen, die Druckempfindlichkeit zu untersuchen und dabei Druckunterschiede von 20—46 kg zu verwenden.

3) Diese Erfahrung ist ein Widerspruch zu jener seit Jaccoud u. Duchenne bestehenden Auffassung, als handle es sich bei der Ataxie um krankhafte Irradiation der Innervation oder um eine Störung der antagonistischen Bewegungsregulation.

Lässt dann der Sitzende seinen Unterschenkel im rechten Winkel schlaff herunterhängen, sind die Spontanbewegungen im Knie wieder verschwunden. Die Spontanbewegungen fehlen demnach sowohl, wenn ein Muskel (hier war es der Quadriceps) nicht willkürlich kontrahiert ist, als wenn er eine maximale Anspannung erhält. Unbeteiligte Muskeln geraten bei der Ataxie nicht in unzweckmässige Anspannung, nur bei willkürlicher Kontraktion treten die Spontanbewegungen zutage, aber letztere wachsen nicht im geraden Verhältnis zur Innervationsstärke. Denn gerade die kraftvollen Innervationen[1]) verhindern, dass die intendierte Bewegung oder Haltung von unwillkürlichen Impulsen durchbrochen wird.

Noch möchte ich im Hinweis auf therapeutische Versuche wiederholen, dass nebst Verbesserung der tiefen Sensibilität auch die kraftvollen Bewegungen imstande sind, die Gelenkunruhe zu korrigieren. Die Schwankungen des Gleichgewichts hingegen werden in erster Linie durch Verfeinerung der Fusssohlenempfindung korrigiert.

Obige Untersuchungen brachten mich zu folgendem Befund beim Rombergschen Versuch. Trotzdem das Lagegefühl in sämtlichen Beingelenken abgestumpft ist, fehlt gewöhnlich beim Augen-Fersenschluss die Unruhe im Knie, wenigstens ist sie dort geringer als in den Hüft- und Sprunggelenken. Dieser Widerspruch wird durch die Tatsache verständlich, dass man die maximale Kniestreckung beim Stehen ohne Anspannung des Kniestreckers festhält, lediglich durch den mechanischen Zug der vor der Kniegelenkachse ziehenden Schwere.[2]) Die Einstellung am Knie konnte gleichmässig bleiben, da es in unbeteiligten Muskeln keinen ataktischen Vorgang gibt. Nur wenn durch die Unruhe der Sprungelenke die Schwerlinie hinter die Kniegelenkachse gerät, spannt sich der Quadriceps reflektorisch an, woran sich sogleich ataktische Unruhe des Knies anknüpft. Können die Kniegelenke beim Stehen recht weit hinter die Schwerlinie gedrängt werden, dann kommt der Quadriceps nicht so leicht infolge der Körperschwankungen zur Anspannung; dem instinktiven Übermaß im „Durchdrücken der Kniee" dürfte das Genu recurvatum der Tabiker seine Entstehung verdanken.[3])

1) Vielleicht gibt diese Tatsache eine richtigere Aufklärung für die brüsken und schleudernden Bewegungen der Tabiker, als die bisher geltende.

2) Vergl. Zuckerkandl und Erben, Über den Verlauf der Schwerlinie beim stehenden Menschen. Wiener kl. Wochenschr. 1905.

3) Die Auffassung Försters, der im Gebiete der Koordination viel neue Untersuchungsergebnisse gebracht hat, scheint mir für die Umstände beim Genu recurv. nicht zutreffend.

Diskussion.

Herr Lilienstein hat vor ca. 8 Jahren bei Tabeskranken Versuche gemacht, um die Fusssohlenempfindlichkeit, die sicher von grösster Wichtigkeit für den sicheren Gang ist, zu erhöhen. U. a. zeigte es sich, dass unebene Gummieinlagen in die Schuhe in einigen Fällen der Ataxie eine Verminderung des Rombergschen Symptoms bewirkten. (Das allgemein übliche Faradisieren der Fusssohlen bei ataktischen Tabikern wäre hier ebenfalls zu erwähnen. Bemerkg. bei der Korr.)

18. Herr Flatau-Berlin: **Über das Fehlen des Achillesphänomens.**

Fehlen der Sehnenphänomene ist ein Zeichen von hohem diagnostischen Wert. Das galt bisher unbestritten vom Westphalschen Phänomen, weiter gelangte auch Fehlen des Sehnenphänomens an den oberen Extremitäten und Fehlen des Achillesphänomens zur Bedeutung.

Uns beschäftigt lediglich das Fehlen des Achillesphänomens. In der Literatur schwanken die Angaben (Eulenburg: 80 Proz.). Fehlen bei Gesunden wird wohl meist abgelehnt, andere fanden das Achillesphänomen ebenso konstant wie das Kniephänomen. Vortragender kommt auf Grund seiner Untersuchungen zu folgenden Schlüssen:

1. Das Achillesphänomen ist im Verhältnis zu den Sehnenphänomenen der oberen Extremitäten ein konstant zu nennendes Symptom.

2. Es ist weniger konstant als das Kniephänomen, einseitig fehlt es sogar nicht allzu selten.

3. Es wird durch nicht nervöse Ursachen, Verletzungen, Alter, Ischias, Deformitäten etc. leichter geschädigt als das Kniephänomen.

4. Wenn auch weniger konstant als das Kniephänomen, bleibt doppelseitiges Fehlen doch stets ein beachtenswertes Symptom.

5. Einwandfrei ist nur die Methode der Prüfung im Knieen; nur wenn es bei dieser fehlt, ist dies als Krankheitssymptom anzuerkennen.

Diskusion.

Herr Bychowski beruft sich auf seine Untersuchungen bei Neugeborenen und Kindern im ersten Lebensjahr, bei denen der Patellarreflex sehr lebhaft, der Achillessehnenreflex dagegen sehr selten zu finden ist. Erst am Ende des ersten Lebensjahres wird er konstant.

Als Ort der nächsten, Anfang Oktober 1908 stattfindenden Jahresversammlung wurde Heidelberg bestimmt; es werden für die Referate bei derselben folgende Themata vorgeschlagen:

1. Die Stellung der Neurologie in der Wissenschaft und Forschung, in der Praxis und im medizinischen Unterricht. Referent: Herr Oppenheim.

II. Die Diagnose der Syphilis bei Erkrankungen des zentralen Nervensystems, mit besonderer Berücksichtigung
   a) der cytologischen und chemischen Ergebnisse der diagnostischen Lumbalpunktion;
   b) der serodiagnostischen Untersuchungen am Blut und an der Lumbalflüssigkeit, speziell bei Tabes und Paralyse. Referenten: die Herren Erb, Nonne und Wassermann.

H. Haenel. Haupt.

II.

Besprechung.

Dr. med. J. Lange, Privatdozent und Oberarzt am Diakonissenhaus zu Leipzig, „Die Behandlung der Ischias und anderer Neuralgien mit Injektionen unter hohem Druck". Leipzig, Verlag von S. Hirzel, 1907. Preis Mk. 1.—

Lange will — auch an der Hand seiner weiteren Erfahrungen — einige Bedenken entkräften, die man gegen seine Methode der Neuralgiebehandlung „durch Injektion unter hohem Druck" geltend gemacht hat. Referent kann die Lektüre des Schriftchens um so mehr empfehlen, als auch nach den Erfahrungen der Breslauer Klinik die Langesche Methode einen technisch leichten, fast schmerzlosen und unbedenklichen Eingriff darstellt, der selbst in hartnäckigen und veralteten Fällen von Ischias und anderen Neuralgien gar nicht selten von überraschendem Erfolge ist und demgemäss verdient, in die allgemeine ärztliche Praxis eingeführt zu werden. Ein Versuch damit erscheint sogar notwendig vor Ausführung aller eingreifenderen chirurgischen Maßnahmen. Lange verschreibt: Eukain-B 1,0, Natr. chlorat. 8,0, Aqu. destill. ad 1000,0. Diese Lösung kann, ohne dass eine Zersetzung eintritt, durch Kochen sterilisiert werden. Leider ist in der Literatur durch störende Druckfehler das Langesche Rezept an mehreren Stellen falsch wiedergegeben, unter anderem auch in der Schwalbeschen „Therapeutischen Technik für die ärztliche Praxis". Dort heisst es, Lange habe zu seinen Einspritzungen Kokainlösungen angewandt; es soll natürlich Eukain heissen. Eduard Müller, Breslau.

Druckfehler-Berichtigung.

In der Donathschen Abhandlung im vorigen Hefte S. 450, Zeile 1 von oben lies: „hauptstädtischen" statt „hauptsächlich".

III.

Aus Professor Oppenheims Nervenpoliklinik in Berlin.

Eine Neubildung des verlängerten Markes mit klinischen und anatomischen Besonderheiten.

Von

Dr. Wiswe,

Assistenten der Poliklinik.

(Mit 4 Abbildungen und Tafel I.)

Unsere Kenntnis von der Symptomatologie der Kleinhirngeschwülste erscheint nach den mannigfachsten Beobachtungen*) so weit gefördert, dass wohl jetzt in den meisten Fällen eine genaue Diagnose und Lokalisation und damit auch eine operative Therapie möglich ist. Um so mehr muss bei anscheinend eindeutigem Krankheitsbilde der Nachweis einer Fehldiagnose überraschen, wie in einem Falle, den ich in folgendem beschreiben möchte. Er wurde in der hiesigen Poliklinik untersucht und in der v. Bergmannschen Klinik operiert. Ausser seinen klinischen Besonderheiten weist er auch ein recht interessantes und verwickeltes histologisches Bild auf.

Ich beginne mit dem Befund, der am 2. Oktober 1905 in der Poliklinik erhoben wurde.

Anamnese: Der 19jährige Paul J. erkrankte am 15. Dezember 1904 plötzlich mit Kopfschmerzen, Schwindel und Erbrechen, die seitdem anhielten. Der Kopfschmerz soll in der Stirn und besonders in der rechten Schläfengegend sitzen und sich von dort bis zum Hinterhaupt erstrecken. Seit $^1/_4$ Jahr besteht ausserdem noch Doppelsehen und eine Abnahme der Sehkraft. Der Gang wird durch diese Augenstörungen behindert. Auch über Ohrensausen wird geklagt, das auf dem rechten Ohr angefangen haben soll.

Sonst war Pat. immer gesund. Sein Vater starb an Gehirngeschwulst, im übrigen ist die Familiengeschichte ohne Belang.

Status: Pat. hat einen schmalen Schädel und einen häufigen Lid-

*) Oppenheim, Geschwülste des Gehirns, 2. Aufl. 1902, wo weitere Literatur verzeichnet ist.

schlag. Druck auf den Schädel wird in der rechten Schläfenscheitelhinterhauptgegend schmerzhaft empfunden, ebenso Perkussion. Dabei verspürt Pat. ein Sausen, das er als pulsierend schildert. Gefässgeräusche sind am Schädel jedoch nicht wahrzunehmen.

Ol. menth. pip. soll rechts deutlicher sein als links, wird aber beiderseits nicht qualifiziert.

Beiderseits besteht Neuritis optica, aber rechts mehr ausgesprochen als links. In den seitlichen Endstellungen der Bulbi tritt Nystagmus auf, am stärksten beim Blick nach links; überhaupt ist die Bewegung der Bulbi nach links erschwert, was im Anschluss an Drehbewegungen des Kopfes besonders deutlich wird. Die Pupillen sind weit, die Lichtreaktion ist erhalten, nur etwas träge.

Beiderseits findet sich eine fast komplete Areflexie der Cornea. Während Pat. von der Berührung der rechten Cornea noch eine geringe Empfindung hat, scheint diese links ganz zu fehlen. In der linken Kinngegend werden leichte Pinselberührungen nicht gefühlt und in der linken Gesichtsgegend stumpfer als rechts. Ebenso besteht im linken Trigeminusgebiet eine Hypalgesie.

Der rechte Mundwinkel hängt etwas herab, der Lidschluss ist beiderseits prompt.

Die Hörschärfe ist beiderseits ziemlich stark herabgesetzt, links etwas mehr als rechts; Weber wird nach rechts abgeleitet, Rinne ist links positiv.

Die Zunge kommt gerade hervor. Kopfbewegungen sind frei.

Die rechte Schulter hängt. Beim Erheben der Arme bleibt der rechte zurück. Die Sehnenphänomene am linken Arm sind von gewöhnlicher Stärke, rechts sind sie gegenwärtig nicht zu erzielen. Ataxie ist in den oberen Gliedmassen nicht nachweisbar. In der rechten Hand besteht eine deutliche Schwäche, die Fingerbewegungen sind rechts verlangsamt.

In den unteren Gliedmassen ist der Muskeltonus beiderseits herabgesetzt, wenigstens in den Fussgelenken. Das Kniephänomen ist links schwächer als rechts, das Fersenphänomen ebenso, das Zehenphänomen beiderseits plantar. Es besteht eine mässige Schwäche im rechten Bein, aber keine Ataxie.

Die Bauchreflexe sind beiderseits normal.

Beim Stehen hat der Rumpf die Neigung, nach hinten zu fallen. Pat. steht breitbeinig, unter wippenden Bewegungen, die sich in den rechten Zehen abspielen. Beim Kehrtmachen tritt ausgesprochene cerebellare Ataxie hervor. Besonders deutlich ist diese beim Gehen und verbindet sich dann mit einer Asynergie, indem die Beine vorwärts, der Rumpf nach hinten streben. Eine ausgesprochene Neigung, nach einer Seite zu fallen, liegt nicht vor.

Schon beim leichten Hintenüberbewegen des Kopfes tritt Schwindel auf.

Der Puls ist klein und etwas beschleunigt.

Fasse ich die Einzelsymptome kurz zusammen, so ergab sich Folgendes: Etwas ungewöhnliche Schädelbildung, Druck- und Klopfempfindlichkeit der rechten Schläfen-Scheitel-Hinterhauptgegend, Hyposmie beiderseits, aber links stärker, Neuritis optica beiderseits (rechts stärker), Nystagmus links stärker als rechts, Blickparese nach links,

träge reflektorische Pupillenreaktion, Areflexia corneae beiderseits, Hypästhesie und Hypalgesie im linken Trigeminusgebiet, leichte Parese im linken Mundfacialis, Herabsetzung der Hörschärfe beiderseits, aber links mehr als rechts, Hemiparese der rechten Gliedmassen, Hypotonie der unteren Extremitäten beiderseits, Cerebellarataxie mit Asynergie, Pulsbeschleunigung.

Die Allgemeinerscheinungen — Kopfschmerz, Schwindel und Erbrechen — wiesen im Verein mit den Veränderungen am Augenhintergrund hin auf eine Drucksteigerung im Schädelraum, die bereits $9^1/_2$ Monate bestand. Ihr musste also ein raumbeschränkender Prozess zugrunde liegen und als solcher kamen bei dem langsamen Fortschreiten des Leidens nur eine Neubildung in Betracht oder erworbener Hydrocephalus. Der Verdacht auf letzteren konnte verstärkt werden durch die ungewöhnliche Schädelbildung und durch den Umstand, dass die allgemeinen Hirndruckerscheinungen lange Zeit allein bestanden hatten. Auch Pulsbeschleunigung, Ohrensausen und cerebellare Ataxie liessen sich damit in Einklang bringen. Dagegen aber sprachen die von Inter- und Remissionen freie Entwicklung der Krankheit und die ganz oder überwiegend einseitige Schädigung einzelner Hirnnerven, wie des V., der Blickwender, des VII. und des VIII, sowie die einseitige Parese der rechten Gliedmassen. Gerade diese Herdsymptome liessen sich nur deuten als Folgen einer lokalen Veränderung im Bereich der linken hinteren Schädelgrube. Zwar ist auch eine einseitige Entwicklung von Hydrocephalus vereinzelt beobachtet worden[1]), aber er ist doch so ausserordentlich selten und in seiner Symptomatologie so unsicher, dass ein Tumor in unserem Falle als das wahrscheinlichste galt.

Bei der Frage nach dem genaueren Sitze konnte die Möglichkeit einer extracerebralen endokraniellen Geschwulst alsbald ausgeschlossen werden, denn diese beginnen in der Regel mit Störungen der einzelnen Hirnnerven, Störungen, die längere Zeit hindurch allein bestehen bleiben, ehe Allgemeinsymptome sich bemerkbar machen. In unserem Falle war durchaus das Umgekehrte beobachtet, so dass eine cerebral sitzende Neubildung als wahrscheinlich angenommen werden musste.

Da gerade die pontinen Hirnnerven hier geschädigt waren, lag es nahe, die Erkrankung in der Brücke zu suchen. Auch das Bild der Hemiplegia alternans, das Kennzeichen der Brückengeschwülste, war ja angedeutet: Auf der linken Seite eine Blickbeschränkung, eine Verminderung der Sensibilität im Trigeminus, eine leichte Parese im Facialis und demgegenüber auf der rechten Seite eine Parese der Gliedmassen; auch die Störung im Acusticusgebiet war ja links stärker ausgesprochen als rechts. Cerebellare Ataxie ist ebenfalls häufig bei

Tumoren dieses Gebiets infolge Schädigung der Bindearme. Gefühlsstörungen in den Extremitäten brauchen dabei nicht vorhanden zu sein. So war in unserem Falle mancherlei Übereinstimmung mit dem Bilde einer Brückengeschwulst gegeben, nur eins passte nicht dazu: die starken Allgemeinerscheinungen. Denn gerade diese pflegen bei den Ponstumoren ganz zurückzutreten. Die Stauungspapille tritt gewöhnlich erst spät auf; sie kann sogar ganz ausbleiben. Dieser Umstand fiel hier um so schwerer ins Gewicht, da in unserem Falle die lokalen Ponssymptome verhältnismässig geringfügig waren. Man hätte aus ihnen allein nur auf einen ziemlich kleinen Brückenherd schliessen können, auf einen Herd so gross oder so klein, dass irgend nennenswerte Hirndruckerscheinungen, nach unseren Erfahrungen, von ihm nicht zu erwarten waren.

Bei unserem Kranken aber beherrschten die Zeichen des Hirndrucks das Bild geradezu durch ihr frühes Auftreten und ihre starke Ausprägung. Nahm man hinzu, dass von den Herdsymptomen eigentlich nur die cerebellare Ataxie eine stärkere Betonung aufwies, so wurde man mit überzeugender Notwendigkeit hingeleitet auf das benachbarte Kleinhirn als Sitz der Erkrankung. Denn die cerebellare Ataxie (mit Asynergie) gilt als direktes Herdsymptom der Kleinhirngeschwülste, ebenso der Schwindel.[2]) Ferner ist es bezeichnend für Neubildungen dieses Gehirnteils, dass die allgemeinen Hirndrucksymptome in der Regel früh zur Entwicklung gelangen und einen hohen Grad der Ausbildung erreichen, namentlich die Stauungspapille, die fast immer doppelseitig ist.[1]) Mit der Annahme dieser Kleinhirngeschwulst waren die Störungen in den linksseitigen pontinen Hirnnerven und die Hemiparese der rechten Gliedmassen durchaus in Einklang zu bringen. Sie zeigten, dass der Tumor seinen Sitz haben müsse in den basalen Teilen des linken Kleinhirns und waren zu deuten als Nachbarschaftssymptome im Sinne von Bruns. Auch Nystagmus und Störungen der Geruchsempfindung finden sich häufig in solchen Fällen und werden auf Kompression zurückgeführt. Ebenso ist Hypotonie der Extremitäten kein ungewöhnliches Zeichen, wenn auch ihre Deutung noch keineswegs klargestellt ist. In der Regel ist allerdings die Extremitätenlähmung mit spastischen Zeichen verknüpft, was bei der Schädigung der zentralen motorischen Bahn leicht verständlich ist. Vielleicht deutete hier der geringe Unterschied in den Kniephänomen noch auf diese anatomischen Verhältnisse hin. Recht auffällig war aber das Fehlen der Sehnenphänomene am rechten Arm, während sie links zu erzielen waren. Man hätte das Umgekehrte erwarten müssen, auch die Pulsbeschleunigung, die sonst nur in den Endstadien aufzutreten pflegt, entzieht sich einer genügenden Erklärung.

Fig.5.

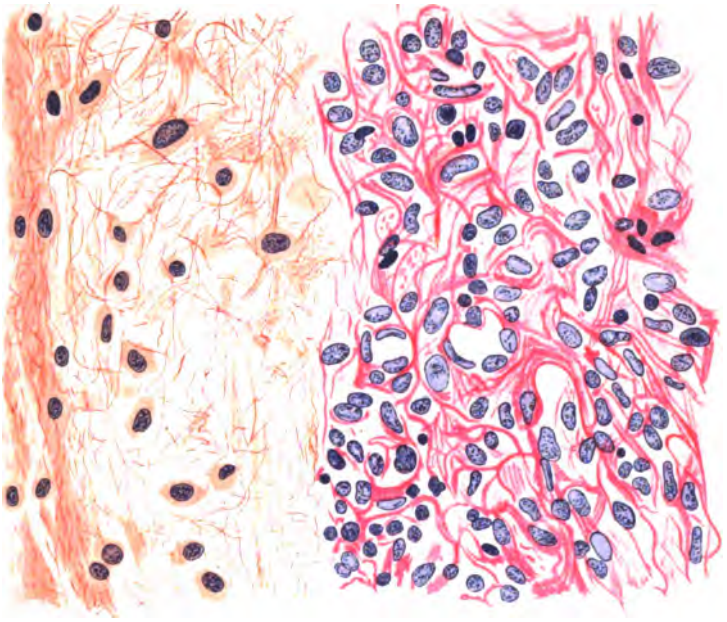

Fig.6.

Wiswe. F.C.W. Vogel

Aber diese beiden Punkte — das Fehlen der Sehnenphänomene und die Pulsbeschleunigung — treten doch durchaus zurück im Gesamtbilde, das sonst als Geschwulst im basalen Teile des linken Kleinhirns genügend gekennzeichnet war. Ein anderer Umstand machte grössere Schwierigkeiten: die Druck- und Klopfempfindlichkeit gerade der rechten Schädelhälfte. Doch auch dieser Widerspruch steht nicht vereinzelt da, wie ein anderer von Oppenheim beobachteter Fall lehrt.[18])

Es wurde demnach die Diagnose gestellt auf: **Gesamtbild einer raumbeschränkenden Erkrankung in der hinteren Schädelgrube, wahrscheinlich Neubildung, mit dem Ausgangspunkt im Kleinhirn oder Kleinhirnbrückenwinkel und mit Symptomen, die im ganzen mehr auf die linke Seite deuten. Doch wurde die Möglichkeit eines Hydrocephalus acquisitus offen gelassen.**

Mit entsprechendem Bericht kehrte der Kranke zurück in die chirurgische Klinik, in der er schon einige Tage vorher aufgenommen war. Hier wurde er zweimal, am 4. Oktober und 7. November, operiert. Beide Eingriffe wurden gestört durch bedrohliche Erscheinungen von seiten der Herz- und Lungentätigkeit. Das erste Mal beschränkte sich daher der Chirurg (Prof. Borchardt) auf die Entfernung eines kleinen Knochenstückes, von 2,5 : 3 cm Grösse, aus der linken Hälfte des Occiput und auf eine Punktion, die Abnormes nicht ergab. Das zweite Mal wurde die linke Kleinhirnhälfte freigelegt und abgetastet, ohne dass ein Tumor zu finden war. Das Cerebellum hatte sich aber stark hervorgewölbt aus der Duraöffnung. Die prolabierten Teile wurden abgetragen.

Nach der ersten Schädelöffnung besserten sich die Allgemeinerscheinungen auf kurze Zeit. Dann aber wurde der Kranke wieder von starkem Schwindel geplagt, der bei Ruhelage im Bett mehrmals täglich anfallsweise auftrat, und bei dem er die Empfindung hatte, als ob das Bett sich von links nach rechts drehte. Zwei Tage nach dem zweiten Eingriff stellten sich Schluckstörungen ein, die innerhalb 48 Stunden in eine völlige Schlucklähmung übergingen. Pat. kam dann im ganzen schnell herunter.

Eine Untersuchung des Nervensystems am 15. November durch Prof. Oppenheim ergab folgenden Befund:

Sprache nasal. Beschränkung der Blickbewegung nach links unter Nystagmus, auch nach rechts Nystagmus, ebenso wird die Endstellung der Bulbi nach rechts nicht vollständig erreicht. Linke Cornea vollkommen reflexstumpf, rechts ist die Reflexerregbarkeit erhalten. In den Mund gebrachte Flüssigkeit wird nicht geschluckt; es erfolgt, soweit man kontrollieren kann, überhaupt keine Schluckbewegung. Pat. hat Schwierigkeit, den Mund zu öffnen, so dass aus diesem Grunde

die Okularinspektion des Gaumensegels fehlt. Lidschluss gelingt, aber links schwächer als rechts. Der linke Arm fällt, passiv erhoben, vollkommen schlaff herunter und zeigt keine Sehnenphänomene, die allerdings am rechten Arm auch nur angedeutet sind. Aktive Beweglichkeit des linken Armes fehlt völlig, während der rechte erhoben wird. Auch ist der Händedruck rechts ziemlich kräftig. Atonie des linken Beines mit Aufhebung der Sehnenphänomene, die am rechten ebenfalls fehlen. Im rechten Bein sind in allen Gelenken aktive Bewegungen ausführbar, aber schwach; links bewegt er nur die Zehen. Sohlen- und Unterschenkelphänomen fehlen links, rechts sind sie plantar. Die Sensibilitätsprüfung beschränkt sich darauf, festzustellen, dass Nadelstiche an beiden Beinen und beiden Armen wahrgenommen werden. Eine genauere Prüfung lässt sich jetzt nicht ausführen. Bei den Zielbewegungen des rechten Armes findet sich eine Mischung von Ataxie und Intentionstremor. Die Atmung ist regelmässig, der Puls mässig beschleunigt, 124—128 Schläge in der Minute.

Der Kranke starb noch gleichen Tages im Koma. Die Obduktion am 17. November hatte folgendes Ergebnis:

Aus dem Knochendefekt im linken Occipitale hat sich eine beträchtliche Masse breiiger, schmieriger, mit Hämorrhagien durchsetzter Hirnsubstanz nach aussen vorgedrängt. Nach Abziehen der Kopfhaut haften diese Massen zum Teil an der Innenfläche, im Umkreise der Operationsöffnung an. Oberfläche der Dura sonst von normaler Beschaffenheit, Gefässe der Pia wenig gefüllt. Im Sinus longitudinalis Cruor. An der Konvexität der Hemisphären die Gyri etwas flach, abgeplattet, die Sulci ein wenig verstrichen. Nachdem der obere Teil der Kleinhirnhemisphäre frei gelegt ist, sieht man, dass die prolabierte Partie unmittelbar in den oberen Teil der linken Hemisphäre übergeht. Nach Herausnahme des Gehirns fällt die beträchtliche Umfangszunahme der Medulla oblongata in ihren oberen Gebieten auf. Nach der Oberfläche zu wölbt sich eine rundliche Masse vor, die in der Richtung von caudal nach cerebral von einem breiten, strotzenden Gefäss durchzogen wird. Bei der Herausnahme des Kleinhirns entleert sich ziemlich viel Liquor.

Auf einem Frontalschnitt, der durch die Medulla oblongata entsprechend der Grenze ihres mittleren und oberen Drittels angelegt wird, gelangt man an eine Neubildung, welche das verlängerte Mark in seinen zentralen Partien durchsetzt und offenbar nach dem 4. Ventrikel zu vordrängt. Sie hat eine graurötliche Färbung und fühlt sich etwas derber an als die herausgenommene Hirnsubstanz. Caudalwärts scheint sie bis an die Grenze der Pyramidenkreuzung zu reichen, cerebralwärts vom Hinterand des Pons etwa $2\frac{1}{2}$—3 cm entfernt zu bleiben. Ob und wieweit die Geschwulst in das Cerebellum sich fortsetzt, lässt sich zunächst nicht entscheiden. Die Seitenventrikel, besonders die Hinterhörner, sind erweitert.

Rückenmark, verlängertes Mark und Hirnstamm wurden einige Monate lang in Müllerscher Flüssigkeit gehärtet. Vom verlängerten

Mark und Hirnstamm wurde eine einzige Schnittfolge angefertigt, die nur eine kurze Unterbrechung aufweist in der Gegend der Pyramidenkreuzung, wo man bei der Sektion eine Scheibe herausnahm zur Schnelldiagnose der Geschwulst. Von diesen Schnitten färbte ich eine grosse Anzahl nach Pal und van Gieson. Aus dem Rückenmark kamen kleine Stücke der verschiedenen Höhen zur histologischen Untersuchung. Hier nahm ich auch die Marchische Methode mit zur Hilfe.

Der Befund war folgendermassen:

I. Rückenmark.

Der Umfang der oberen Cervikalsegmente erscheint gegen die Norm ein wenig vergrössert, die übrigen Abschnitte des Marks weisen den gewöhnlichen Umfang auf. Weder die Palsche noch die Marchische Behandlung lassen irgend welche Degenerationen erkennen. Auf Schnitten, die nach van Gieson gefärbt sind, fällt ein gewisser Reichtum grösserer, sternförmiger Gliazellen auf, die über den ganzen Querschnitt der weissen Substanz zerstreut sind. Im Lumbal- und Cervikalteil sind die Hinterstränge besonders damit bedacht. In einem Gollschen Strange des Lumbalmarks — ob rechts oder links liess sich nicht mehr feststellen — findet sich sogar ein wahres Nest grosser Gliazellen mit reichlicher Faserbildung nahe dem Septum poster. Ihre Kerne sind teils klein, rundlich und dunkel gefärbt, teils grösser, oval oder polymorph und hellblau. Hier und da sind auch 2 grosse Kerne in einer Zelle zu entdecken. Das Protoplasma ist rötlich gefärbt, homogen, im ganzen glasig, nur an der Peripherie körnig aussehend. Es verzweigt sich sternförmig und sendet ziemlich kräftige Fortsätze aus, die mit den Fortsätzen anderer Zellen in Verbindung treten. An einzelnen Stellen sind auch differenzierte (Ranvier-Weigertsche) Fasern in den Fortsätzen erkennbar.

In den übrigen Teilen des Marks sind diese Fasern überall deutlich differenziert, auch bei reichlicher Entwicklung von Gliazellen.

Im Cervikalteil zeichnen sich die Neurogliasepten zwischen den Markfasern der weissen Substanz und zwischen den austretenden Wurzelfasern durch eine abnorme Breite aus.

Das Ependym des Zentralkanals ist überall verändert: Es ist vermehrt, bildet hier und da eine mehrschichtige Auskleidung; Häufchen und Reihen abgesprengter Zellen finden sich in allen Teilen der zentralen grauen Substanz. Im Lumbal- und Dorsalmark wuchern Neurogliafasern in das Lumen des Zentralkanals hinein und führen stellenweise zur völligen Obliteration.

An den Gefässen des Marks, an der Pia und den Piagefässen ist nichts Auffallendes zu beobachten.

II. Medulla oblongata.

Das verlängerte Mark ist der Sitz einer Neubildung. Ich beginne mit ihrer Beschreibung am caudalen Ende, das mit dem caudalen Anfang der Pyramidenkreuzung zusammenfällt.

1. Schnitt aus dem caudalen Beginn der Neubildung (s. Fig. 1).

Der Querschnitt zeigt eine Vergrösserung des Marks nach allen Richtungen.

Grösster frontaler Durchmesser 15 mm
„ sagittaler „ 11 „
(Normale Maße im Durchschnitt 11 : 10 mm.)

Dabei ist die rechte Hälfte des Marks in beiden Durchmessern grösser als die linke, so dass ein schiefes Bild entsteht. Eine Beschädigung an der Peripherie des linken Seiten- und Vorderstrangs und auch noch des rechten Vorderstrangs verstärkt diese schiefe Gestaltung.

Bei Palscher Färbung fällt zunächst im rechten Gollschen Strange ein längliches, hakenförmiges, weisses Feld in die Augen. Es beginnt nahe der hinteren Kommissur, ist aber noch durch quergetroffene Markfasern von dieser getrennt und reicht dorsalwärts über die halbe Länge des Hinterstrangs noch etwas hinaus. Der längste Durchmesser beträgt 4 mm. In seiner Mitte ist ein feines, spaltförmiges Lumen erkennbar. Mit dem Dorsalende legt es sich dem Sept. median. postic. an und hat dieses winklig eingeknickt und nach links verschoben. Beide Septa paramediana haben eine Verschiebung in gleicher Richtung erfahren, ebenso das ganze linke Hinterhorn und der zentrale Teil des rechten. Da der periphere Teil hier (Subst. gelatin. und Apex) seinen Platz festhielt, so hat auch das rechte Hinterhorn eine winklige Knickung erlitten. Das ganze rechte Hinterstrangfeld wird dadurch verbreitert, so dass sein Flächeninhalt sich zu dem des linken ungefähr verhält wie 3 : 2. Auch die zentrale graue Substanz nimmt an der Lageveränderung teil, indem ihre dorsalen Anteile ebenfalls etwas nach links gerückt sind.

Fig. 1.

Am rechten Gollschen Strang ist der ventrale Teil heller als am linken, anscheinend sind hier die Markscheiden weiter voneinander entfernt. Der Burdachsche Strang ist rechts breiter und heller als links. An den grauen Hinterhörnern ist die Substantia gelatin. beiderseits verbreitert, ebenso die spinale Trigeminuswurzel. Der Apex ist rechts breiter und länger als links. Die aus dem Burdachschen Strange in die Hinterhörner einstrahlenden, längsgetroffenen Markfasern liegen rechts weiter auseinander als links.

Die van Gieson-Färbung zeigt, dass jenes hakenförmige Feld im rechten Gollschen Strange aus einem Flechtwerk vielfach sich kreuzender und sich verschlingender feinster Fasern besteht und einen grossen Reichtum regellos gelagerter Kerne aufweist. Diese Kerne sind alle klein, teils rundlich, teils polymorph, auch länglich gestaltet und alle dunkelblau gefärbt. Die grosse Mehrzahl lässt einen Protoplasmaleib nicht erkennen, an einigen ist ein solcher als schmaler, gelbroter Hof nachweisbar. Die Fasern ziehen dann deutlich hindurch, ohne sich darin aufzulösen. Das Faserwerk selbst hat einen rötlichbraunen Farbenton angenommen.

Das ganze Feld grenzt sich ab gegen die Umgebung durch eine dunklere Randschicht, in der die Fasern dichter, teilweise konzentrisch angelegt sind, in der auch die schon beschriebenen Kerne sich zahlreicher anhäufen. Nach aussen geht dann das Faserwerk allmählich über in das

Gliagewebe der Hinterstränge. An einzelnen Stellen der Randschicht, namentlich im dorsalen Teil, treten Fasern bindegewebigen Charakters auf: ziemlich breite, geschlängelte, fuchsinrote Fibrillen. Ausserdem findet man in ihr hier und da unregelmässig gestaltete Schollen von leuchtender Orangefärbung. Sie sind kern- und strukturlos und kommen an Grösse etwa den normalen vielstrahligen Gliazellen gleich. Auf ihre Deutung komme ich später zurück.

Das schon erwähnte Lumen durchzieht als feiner Spalt den Querschnitt der Neubildung in seiner ganzen Länge. An seinem Rande wird das Faserwerk wieder dichter und ist reichlich mit Kernen bedacht, die an einzelnen Punkten sich förmlich zu Nestern anhäufen, namentlich an der engsten Stelle des Spalts. Hier und da liegen dem Rande des Lumens krümelige blaue Massen an; ein Teil des Lumens ist auch ausgefüllt von einem Haufen amorpher, krümeliger, rötlichbrauner und bläulicher Massen, die viele schwarzblaue, runde Zellkerne enthalten.

Das Innere der Neubildung ist gefässarm. In der Randschicht und deren nächster Umgebung finden sich mehrere Gefässe und Kapillaren, letztere zum Teil durch ihre Weite auffallend. Die perivaskulären Räume sind teilweise sehr gross (Schrumpfung?). Ihre Gliabegrenzung, die Membrana limitans perivascular[15]) (Spielmeyer), erreicht an einigen Gefässen eine bemerkenswerte Mächtigkeit. An einem Gefäss des rechten Burdachschen Stranges sind Wände und Umgebung durchsetzt von kleinen, runden, blauschwarzen Kernen. Ein Herd gleicher Kerne liegt in der Nähe.

Im ganzen Querschnitt des Marks ist die Neuroglia anscheinend abnorm reich entwickelt. In den Hintersträngen sind einzelne ungewöhnlich grosse Neurogliazellen zu sehen mit gelbbraun gefärbtem, homogenem Protoplasmaleib und mehreren dicken, kurzen, sich schnell verästelnden Fortsätzen. Ihre Kerne sind rund oder oval, heller gefärbt und doppelt bis dreifach so gross wie die gewöhnlichen Gliakerne.

Der Zentralkanal ist obliteriert. Seine Stelle wird eingenommen von einem Haufen zahlreicher Zellen, die einen grossen, polymorphen, blauen Kern und kleinen, bläulichroten Protoplasmaleib besitzen. Einzelne Nester, aus je 10—20 ebensolchen Zellen bestehend, sind in der nächsten Umgebung versprengt. Ausserdem ziehen 2 Stränge gleicher Zellen dorsalwärts bis an die Grenze der grauen Kommissur.

Die Pia ist an der Ventralseite des Marks ausgezeichnet durch eine reichliche Gefässentwicklung und fibröse Verdickung.

Ergebnis dieser histologischen Untersuchung: Die Neubildung erweist sich als ein faserreiches Gliom im rechten Gollschen Strange, das die markhaltigen Fasern verdrängt und so den rechten Hinterstrang verbreitert hat. Ihre protoplasmaarmen Zellen sind eingebettet in einer wohlausgebildeten Intercellularsubstanz, die aus den gut charakterisierten, typischen Ranvier-Weigertschen Fasern besteht. Die Mitte der Geschwulst ist von Zerfallserscheinungen heimgesucht.

In Übereinstimmung mit den Angaben und Untersuchungen von Storch[4]), Babes[5]), Lugaro[6]) scheinen mir diese beiden Merkmale — die Differenzierung der Intercellularsubstanz und die regressiven Verände-

rungen — für ein durchaus langsames Wachstum und für ein gewisses Alter der Geschwulst zu sprechen. Eine Art Abkapselung gegen die Umgebung ist vorhanden, wenn auch nicht überall, und als Merkwürdigkeit zu erwähnen, da sie den Gliomen bekanntlich nicht eigen ist.

Ein anderer Vorgang spielt sich ab an der Neuroglia der Hinterstränge, eine diffuse Proliferation, kenntlich an der Bildung grosser Astrocyten. Sie ist vielleicht als eine reaktive Wucherung aufzufassen.

Auch die Veränderungen der Pia lassen sich als Proliferationsvorgänge auffassen.

Die Obliteration des Zentralkanals übergehe ich als einen gewöhnlichen Befund.

2. Übersicht über die nächsten cerebralwärts gelegenen Schnitte (s. Fig. 2 und 3).

Die Querschnitte des verlängerten Marks nehmen an Umfang schnell zu. Dabei ändert sich der Umriss. Die rechte Hälfte des Marks verbreitert sich in der Frontalebene (vielleicht infolge Zerrung oder Druck?). Die Peripherie ist hier nicht mehr gerundet, sondern bildet im dorsalsten Teile des rechten Seitenstranges, nahe der Hinterwurzel, einen spitzen Winkel. Der sagittale Durchmesser der rechten Hälfte wird zugleich kürzer als der entsprechende linke. Die rechte Markhälfte überwiegt die linke an Flächeninhalt.

Der grösste frontale Durchmesser steigt auf 18—22 mm, der grösste sagittale auf 16—17 mm.

Fig. 2.

Fig. 3.

Die Palsche Färbung zeigt, dass die Verschiebung der grauen Substanz und der verschiedenen Septa bestehen bleibt. Die Hinterhörner rücken weiter auseinander, was ja auch physiologisch bedingt ist. Der Querschnitt der Neubildung wird breiter und länger und geht aus der hakenförmigen allmählich in eine ovale Gestalt über. Dabei verschmilzt er völlig mit dem Sept. median. postic. und greift allmählich über auf das Gebiet des linken Gollschen Stranges. Am Rande des Marks, an der Fissura med. post., tritt ein neues helles Feld auf, gestaltet wie ein Dreieck, dessen Basis dem Marksaum breit aufsitzt, während seine Spitze sich zwischen die beiden Hinterstränge einschiebt, dem Laufe des Sept. med. post. folgend. Dieses Septum verbreitert sich hier allmählich bis zum frontalen Quermesser des ventral gelegenen Tumorfeldes. Es bildet somit

eine breite Verbindung zwischen dem Querschnitt der uns schon bekannten Neubildung und dem dreieckigen hellen Felde am Markrande.

Alle diese hellen Felder vergrössern sich cerebralwärts und verschmelzen inniger miteinander zu einem länglichen, unregelmässig gestalteten Gebilde, das zwischen den beiden Gollschen Strängen gelegen ist und diese weit auseinander drängt. Es dringt dabei auch ventralwärts weiter vor gegen die hintere graue Kommissur, der hier noch bestehende Rest des Septums verbreitert sich ebenfalls. Zwei kleine, ovale, helle Felder, die rechts und links am Rande der Neubildung auftauchen, gehen gleich in diese über und bleiben nur noch als Ausbuchtungen des ganzen Gebildes erkennbar.

Vereinzelte markhaltige Nervenfasern finden sich in den Randteilen der Neubildung an denjenigen Stellen, wo die einzelnen Bestandteile sich früher gegeneinander abgrenzten. Auch am Rande des Marks bilden sie noch einen schmalen Saum, der nur an der Fissur. med. post. unterbrochen ist.

Die Mitte der Neubildung wird in ganzer Länge eingenommen von einem unregelmässig zerklüfteten Hohlraum.

In den beiden Hintersträngen sind die Markfasern meist längs getroffen und hier und da wellig verlaufend (Zeichen von Misshandlung des Präparats?). Die beiden Stränge kommen einander im frontalen Durchmesser nahezu gleich, nur an der hinteren grauen Kommissur ist der rechte breiter und hier auch heller als der linke.

Das rechte Hinterhorn ist und bleibt bedeutend breiter als das linke. Beide enden breit am Rande des Marks, auch die spinale Trigeminuswurzel ist beiderseits breit auseinander gezogen.

Durch den ganzen Querschnitt sind die Zwischenräume zwischen den einzelnen Markfasern vergrössert, die Markfasern selbst verdickt. Dabei sind sie nirgends gleichmässig; längsgetroffene tragen häufig variköse oder spindelige Auftreibungen, während die Schnittflächen der quergetroffenen ganz erhebliche Grössenunterschiede zeigen.

Die van Gieson-Färbung zeigt folgende Strukturverhältnisse:

In dem ventral gelegenen Geschwulstfelde, das wir schon vom ersten Schnitt her kennen, zeigen sich innerhalb der dichten Randschicht mehr Fasern bindegewebiger Art: breite, konzentrisch gelagerte, leicht geschlängelte, fuchsinrote Fibrillen mit ziemlich grossen, spindel- und stäbchenförmigen, hellblauen Kernen. Sie treten aber doch im Bilde wesentlich zurück gegen das gliaartige Faserwerk, das die Randschicht aufbaut. Nach aussen von der Neubildung nimmt dieses an Dichte rasch ab und geht ohne Grenze über in das rötlich gefärbte Gliagewebe der Hinterstränge. Das Innere der Geschwulst ist noch gefässarm, doch vom Rande her sprossen vielfach verästelte Kapillaren hinein.

Das dreieckige Feld, das an der Fiss. med. post. auftritt und zwischen die Hinterstränge sich einschiebt, hat im ganzen denselben Aufbau wie die Geschwulst des ersten Schnittes: dieselben dunkelblauen, runden, ovalen, polymorphen Kerne verschiedener Grösse, an denen zumeist ein Protoplasmaleib überhaupt nicht erkennbar ist; dieselbe feinfaserige, wohldifferenzierte Intercellularsubstanz von rötlichbrauner Färbung. Beide Bestandteile sind in reicher Menge vorhanden. In der Mitte dieses Dreiecks hebt sich eine runde Fläche deutlich heraus aus ihrer Umgebung durch ihr dichteres Gefüge und eine dunklere Färbung. In ihrer Grenzschicht nimmt das

Faserwerk teilweise eine konzentrische Lagerung an, ausserdem findet sich darin eine grosse Anzahl eigentümlicher Gebilde: kurze und ziemlich breite, ovale und rübenförmige, orangefarbene Bälkchen, deren Enden häufig zu feinen Fasern sich aufsplittern (s. Fig. 6). Sie haben eine durchaus glasig-homogene Struktur. Ihre Gestalt erinnert vielfach an Astrozyten. Sie haben zum Teil deren Grösse, zum andern Teil sind sie kleiner. Einige wenige lassen auch wirklich einen grossen, polygonalen, sehr schwach blau gefärbten Kern erkennen. Zumal dieser letzte Befund veranlasst mich, diese Gebilde als Überbleibsel regressiv veränderter Spinnenzellen anzusehen. Ich möchte auch die leuchtend-orangefarbenen Schollen, die ich bei der Beschreibung des ersten Tumorquerschnittes erwähnte, ebenso deuten, weil sie in Farbe und Struktur mit den hier gefundenen völlig übereinstimmen. Wie schon erwähnt, sieht man diese merkwürdigen Gewebsteile nur in der ausserordentlich dicht gefügten Mitte der Neubildung, deren dreieckiger Querschnitt hier gerade betrachtet wird. Die Randteile des Dreiecks sind frei davon. Sie sind ausserdem ganz locker aufgebaut und gehen beiderseits ohne erkennbare Grenze allmählich über in das Gliagewebe der Hinterstränge. Dieser Übergang ist reichlich durchsetzt mit grossen Astrozyten und auch reichlich mit Kapillaren versehen, während das dichte Gewebe der Mitte gefässlos ist. Die von der Pia her, in der Fiss. med. post. eintretenden kleinen Arterien ziehen sogar im Bogen drum herum. Schliesslich ist dieses Mittelfeld noch ausgezeichnet durch ein spaltförmiges Lumen, an dessen Rande das umgebende Faserwerk sich auffasert und in dem ein Häufchen kleiner, runder, dunkelblauer Kerne liegt.

Die beiden beschriebenen Geschwulstfelder, das ventrale ovale und das dorsale dreieckige, werden verbunden durch ein kurzes Stück des Sept. med. post., das sich aber nach rechts und links verbreitert hat zu einem dichten, braunroten Faserfilz mit zahlreichen kleinen, runden, dunkelblauen Kernen. Lateralwärts wird dieses Faserwerk allmählich weitmaschiger und geht ohne Grenze über in das rötliche Gliagewebe der Hinterstränge. Die Gefässe des Septums haben ihre Lage innegehalten. Sie sind aber vergrössert, ihre Adventitia ist verdickt und kleinzellig infiltriert.

In der Übergangsschicht des verbreiterten Septums sowohl wie in der Umgebung der ventralen, ovalen Neubildung treten massenhaft grosse Astrozyten auf, die hier und da schon monströse Formen annehmen. Sie lassen sich weiterhin verfolgen über das ganze Gebiet der Hinterstrangfelder und darüber hinaus in die zentrale Basis der Hinterhörner hinein und auch in die mittlere graue Substanz, bis in die Umgebung des Zentralkanals.

In den übrigen Teilen des Markquerschnitts ist noch folgendes bemerkenswert:

Die breiten Hinterhörner weisen eine dichte Neuroglia auf, die rötlich gefärbt ist und in ihren medialen Teilen auch Astrozyten beherbergt. An beiden Hintersträngen erscheint der periphere Gliasaum breiter als gewöhnlich. Am Rande eines jeden Hinterstrangs hat die Randschicht eine Beschädigung erlitten, es sind einige Stücke abgesprengt. In diesen Gewebstrümmern sind die Gliafasern nicht mehr erkennbar. Die ganze Intercellularsubstanz ist umgewandelt in eine strukturlose, schwammige Masse.

Nur an den Rändern ragt hier und da eine gequollene Faser hinaus. Die Kerne sind wohl erhalten.

Der Zentralkanal bleibt obliteriert, seine Umgebung bietet dasselbe Bild wie schon zu Anfang. In den Seiten- und Vordersträngen, sowie in den Vorderhörnern ist nichts Auffallendes weiter.

Die Pia ist an 3 Stellen fibrös verdickt und durch eine reichliche Gefässentwicklung ausgezeichnet, und zwar: an der Fissura med. post., rechts zwischen vorderer und hinterer Wurzel und links um den Austritt der Hinterwurzel herum.

Verfolgt man die weitere Entwicklung der Neubildung cerebralwärts, so ergeben sich folgende Veränderungen:

Die einzelnen Felder ihres Querschnitts werden grösser, ebenso das Lumen im Inneren, das sich nach verschiedenen Richtungen zerklüftet. Sodann erhält auch der verbreiterte Teil des Septum eine schärfere Begrenzung, indem hier die faserige Intercellularsubstanz sich verdichtet und teilweise zu parallelen Zügen sich anordnet. Dabei nimmt sie eine mehr bräunliche Färbung an.

In dem peripher gelegenen dreieckigen Felde werden mehrere Gefässquerschnitte angetroffen. Ihre Adventitia ist auffallend dick und durchsetzt von vielen kleinen, runden, dunkelblauen Kernen. Sie senden viele Kapillaren aus. Auch die Gefässe im verbreiterten Septumfelde verändern sich in gleicher Weise. Am Rande dieses Feldes treten mehrere, ebenso veränderte Gefässe auf, die Kapillaren ins Innere der Neubildung hineinsenden.

In dem ventral gelegenen ovalen Felde zeigen sich mehrere zartwandige Kapillaren. Dann aber vermehren sich hier die Gefässe der Randschicht und um die Randschicht herum ausserordentlich, sie umspinnen die Neubildung an einigen Stellen mit einem wahren Netz von Kapillaren. Dabei ist die Adventitia der grösseren Gefässe auch hier verdickt, ja sie fasert sich teilweise zu groben Zügen auf und ist überall von kleinen, runden, dunkelblauen Kernen durchsetzt. Der Hohlraum des Tumors wird hier ausgefüllt von einem rötlichbraunen, dichten, kernlosen Gewebsstück, nur an seinem Rande enthält es hier und da kleine, runde, dunkelblaue Kerne. An dünnen Stellen sieht man, dass dieses Gebilde zusammengesetzt ist aus einem Filzwerk feinster Fasern, die weit dünner sind als die Neurogliafasern der Umgebung. Sie haben ein gleichmässiges Kaliber und verlaufen nach allen Richtungen durcheinander. Mehrfach sind sie zerfallen zu einer Schnur kleiner Körnchen. In einigen Schnitten ist diesem Faserfilz ein länglicher Zapfen epithelähnlicher Zellen eingelagert. Diese Zellen haben ein blassrotes Protoplasma und einen oder auch mehrere runde oder ovale, hellblaue Kerne von derselben Grösse wie die Kerne des Glioms. Zwischen diesen Zellen verlaufen einzelne blasse, ungleichmässige, auch hier und da gekörnte Fasern.

Zwei neue, kleinere Geschwulstquerschnitte, die rechts und links von dieser Neubildung auftauchen, weisen ganz denselben Aufbau auf. Auch sie haben ein locker gefügtes Mittelfeld und eine dichtere Randschicht und sind umsponnen von einem Netz von Kapillaren, die auch vereinzelt ins Innere ziehen.

Gehen wir nun noch weiter cerebralwärts, so sehen wir die einzelnen Felder der Neubildung miteinander verwachsen. Die trennenden, dichten

Faserzüge lösen sich auf, die Hohlräume vereinen sich miteinander. An dem randständigen Dreieck verdichten sich die bisher locker gefügten Seitenteile allmählich zu einer dichteren, bräunlichen Randschicht. Die schon beschriebenen, seltsamen, orangefarbenen Bälkchen bleiben hier in grosser Menge. So erhalten wir an Stelle der einzelnen Querschnittsfelder jetzt das Bild einer einheitlichen Neubildung mit einem einzigen Lumen und einer einzigen, fast lückenlosen Grenzschicht. Die Abkapselung gegen die Umgebung ist aber nicht scharf. Die Fasern des Randes lichten sich allmählich wieder nach allen Seiten und gehen unvermittelt über in das Gliagewebe der Hinterstränge. In dem Hohlraum zeigt sich auch an anderen Stellen ein dichter, kernarmer Filz noch wohlerhaltener Gliafasern.

Neuartige Veränderungen gehen vor sich mit den Gefässen der Umgebung. Am Ventralende der Neubildung, nahe der hinteren grauen Kommissur, vom Rest des Sept. median. postic. her wuchern zwei Gefässe in den Tumor hinein, wobei sie die dichte Randschicht mit sich ziehen, um sie in die Mitte des Tumors und in seinen Hohlraum einzustülpen. Die Gefässe sind erweitert, ihre Adventitia ist verdickt und durchsetzt von kleinen, runden, dunkelblauen Kernen. Je tiefer diese wuchernden Gefässe eindringen, um so mehr verbreitert das Lumen sich. Weiter cerebralwärts tritt noch ein drittes Gefäss hinzu, und nun entwickelt sich zwischen den Gefässwänden und ringsherum eine fuchsinrote, bindegewebsartige Fasermasse mit unzähligen, kleinen, runden, dunkelblauen und länglichen, hellblauen Kernen.

An den Lateralrändern der Geschwulst spielt sich Ähnliches ab. Auch hier wuchern von aussen Gefässe hinein und ziehen die dichte Faserschicht des Randes mit sich, um sie in die Mitte des Tumors einzustülpen. Die Umgrenzung gewinnt dadurch ein mehrfach gekerbtes Aussehen. Auch hier an den Lateralrändern spannen sich, in der Umgebung der Geschwulst, Geflechte bindegewebsartiger Fasern aus: ziemlich derbe, fuchsinrote Züge, die mit der Adventitia der Gefässe deutlich zusammenhängen und wahre Nester von polygonalen, ovalen und länglichen Kernen mittlerer Grösse einschliessen.

Andere Wucherungen spielen sich ab am Dorsalende der Geschwulst. Hier schiebt sich von der Fissur. median. postic. her ein keilförmig gestaltetes Gewebe tief und tiefer in das Lumen hinein. Es besteht aus kernreichem Gliafaserwerk und führt mehrere Gefässe mit sich, die alle die schon beschriebenen Veränderungen zeigen. Dieser Keil wird beim weiteren Vordringen breiter, demgemäss erweitert auch der Hohlraum sich immer mehr, wie überhaupt die ganze Neubildung nach und nach in die Breite geht.

Während dieser Veränderungen im Innern rückt die Geschwulst ventralwärts der mittleren grauen Substanz näher. Der Rest des Septums hier löst sich auf in dem Gliagewebe der Umgebung. Die mittlere graue Substanz verbreitert sich in sagittaler Richtung, bis sie mit dem Ventralkopf der Neubildung zusammenstösst. Dabei wird ihr Gliagrundgewebe ausserordentlich aufgelockert, weitmaschig, so dass es dem unbewaffneten Auge schon auffällt als ein helles Dreieck, dessen Spitze in der Gegend des Zentralkanals und dessen Basis am Tumor liegt, während die beiden Seiten von den kreuzenden Pyramidenfasern begrenzt werden. Der Zentralkanal behält dabei seine Lage gleich an der Pyramidenkreuzung. Dieses

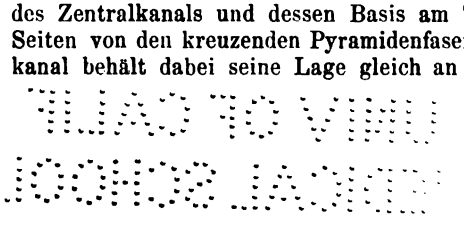

aufgelockerte Gliagewebe der verbreiterten zentralen grauen Substanz ist nun ausgezeichnet durch eine Unmenge von Monsterzellen. Sie kommen den motorischen Ganglienzellen der Vorderhörner an Grösse nahe, unterscheiden sich aber von ihnen durch die orangerote Färbung und die homogene Struktur des Protoplasmas. Ihre Kerne sind gross, bläschenartig, hellblau, oval oder polymorph und enthalten neben einer Anzahl dunkelblauer Pünktchen zumeist noch ein deutliches Kernkörperchen. Einige Zellen weisen 2 und sogar 3 Kerne auf. Das Protoplasma entsendet nach den verschiedensten Richtungen kräftige, plumpe, gekrümmte Fortsätze, die sich sehr bald verästeln und in der umgebenden faserigen Intercellularsubstanz verlieren.

Auch die beiden Hinterstränge und die Subst. gelatin. der beiden Hinterhörner haben ein recht locker gefügtes Neurogliagewebe und weisen einen grossen Reichtum an Monsterzellen auf. Diese sind hier aber weniger mit Fortsätzen versehen als wie die entsprechenden Zellen der zentralen grauen Substanz. Auch ihre Kerne sind hier und da mangelhaft gefärbt. Der übrige Querschnitt des Markes ist ausgezeichnet durch eine auffallende Zahl ziemlich grosser Astrozyten mit wohldifferenzierter faseriger Intercellularsubstanz.

3. Schnitt durch die stärkste Entwicklung der Geschwulst (s. Fig. 4).

Der Querschnitt des Marks, der hier noch immer in den Bereich der Pyramidenkreuzung fällt, ist nach allen Richtungen enorm vergrössert und ebenso deformiert wie die vorigen. Die rechte Hälfte ist an dem laterodorsalen Winkel, der auf den vorigen Schnitten schon auffiel, noch weiter peripherwärts ausgezogen. Die Spitze dieser winkligen Verlagerung fehlt, so dass der Umfang des Marks hier eine kurze Unterbrechung erfährt. In der rechten Hälfte des Querschnitts überwiegt der frontale, in der linken der sagittale Durchmesser.

Grösste Maße:

Frontaler Durchmesser 22 mm
Sagittaler „ 17 „ .

Fig. 4.

Die Palsche Färbung zeigt, dass die Vergrösserung der ganzen Fläche sich gleichmässig überträgt auf die Gebilde des Innern. Die Pyramidenkreuzung erscheint hier in ihrer breitesten Entwicklung, die Vorderhörner sind schon abgeschnürt, die Hinterhörner noch weiter lateral- und ventralwärts verlagert und im Halsteile von der zentralen grauen Substanz getrennt.

Das weisse Feld, das dem Querschnitt der Neubildung entspricht, ist bedeutend vergrössert und weist eine sagittale Länge von 10 und eine frontale Breite von 8—9 mm auf. Es liegt nahezu in der Mitte, zwischen den beiden auseinandergedrängten Hintersträngen, grenzt dorsal breit an den Markrand und stösst ventral mit der zentralen grauen Substanz zusammen. Der Umriss ist mehrfach gekerbt, das Innere weist unregelmässig gestaltete Lumina auf.

Von den Hintersträngen ist der rechte in der Frontalrichtung breiter als der linke, dafür ist er in der sagittalen kürzer. Die Fasern sind in beiden längsgetroffen, nur an der Markperipherie findet man quer- und

schräggeschnittene Markfasern. Auch die Einkerbungen am Rande des Geschwulstfeldes sind mit Markfasern versehen. Die Substantia gelatinosa des rechten Hinterhorns ist fast ums Doppelte breiter als die des linken; dementsprechend ist auch die spinale Trigeminuswurzel hier zu einem langen, schmalen Bande auseinandergezogen.

An der Peripherie des linken Seitenstrangs, etwas ventral von der linken Hinterwurzel, schneidet ein kleines, helles Dreieck mit seiner Spitze ein Stück in die Marksubstanz ein.

An den Markfasern finden sich die schon früher beschriebenen Veränderungen: Verbreiterung der Zwischenräume, ungleichmässige Verdickung der Markscheiden, variköse und spindelige Auftreibungen. Der ganze Querschnitt ist von diesen Veränderungen gleichmässig betroffen.

Die van Gieson-Färbung enthüllt Folgendes:

Die Neubildung wird allseitig begrenzt von der schon bekannten und mehrfach beschriebenen Randschicht, deren Faserwerk gegen die Hinterstränge zu sich allmählich auflockert und in deren Gliagewebe übergeht. Am Markrande, an der hinteren Längsfissur, sind die eigentümlichen, orangefarbenen Bälkchen noch vorhanden.

Die Hauptmasse der Geschwulst bildet jetzt der vom dorsalen Markrande her eingedrungene Keil, der sich ausserordentlich verbreitert und ventral die Grenze des Lumens erreicht hat. Von diesem Lumen selbst ist hier und an der linken Seite nur noch ein schmaler Spalt geblieben. Nach rechts ist das gliaartige Grundgewebe des Keils zum Teil mit der Randschicht der Geschwulst verwachsen. Nur mehrere, unregelmässig gestaltete Lücken des Fasergewebes bleiben hier als Reste des einst zusammenhängenden Hohlraumes bestehen. An den Rändern dieser Lücken fasert das umgebende Gewebe sich meistens fein auf, nur an einigen Stellen rückt es zu dichterer Begrenzung zusammen. Auch körnige, amorphe Massen liegen hier und da dem Rande dieser Lücken an. Einige von ihnen werden ausgefüllt von einem dichten, rotbraunen Faserfilz, der teils kernarm ist, teils eine Unmenge kleiner, rundlicher oder polymorpher, dunkelblauer Kerne aufweist. Sie haben dieselbe Grösse wie die übrigen im Geschwulstgewebe befindlichen.

Der breite Keil, die Hauptmasse der Geschwulst, fällt zunächst auf durch sehr viele Gefässe, die zu kavernösen Räumen erweitert sind. Bei den meisten ist die Adventitia ausserordentlich verdickt und kleinzellig infiltriert. Sie stellt sich dar als eine Masse derber, gewellter, fuchsinroter Fibrillen und enthält runde, spindelige und polymorphe, dunkelblaue Kerne, die weit kleiner sind als die der Intima. Häufig fasert sie sich an einer Seite oder ringsum zu lockeren Bündeln auf. Meistens hat diese Wucherung die ganze Gefässwand gleichmässig ergriffen, an anderen Stellen wieder verteilt sie sich ungleichmässig, so dass knoten- und spindelförmige Verdickungen entstehen. Einige wenige der kavernösen Gefässräume haben eine zarte Wandung, die nur aus einer einschichtigen Intima und einer einschichtigen Adventitia besteht.

Zwischen diesen Gefässen haben sich nun mehrere Nester kernreichen Gewebes ausgebreitet, das einen bindegewebigen Charakter trägt. Die Grundsubstanz derselben besteht aus dünneren und dickeren, vielfach verflochtenen, fuchsinroten Fibrillen, die an den Gefässen mit den gewucherten Adventitiafasern deutlich zusammenhängen. Erfüllt ist diese Intercellular-

substanz von unzähligen, polymorphen Kernen der allerverschiedensten Grösse. Wenige von ihnen lassen einen schmalen Protoplasmasaum erkennen, die meisten liegen anscheinend frei im Gewebe. Eine grosse Anzahl kleinster Gefässe und Kapillaren durchzieht das ganze Feld. Dieses neugebildete, zellreiche Gewebe tritt so an die Stelle der ehemaligen gliaartigen Grundsubstanz. Diese bildet nur noch den Rand des ganzen und im Inneren Brücken zwischen den einzelnen bindegewebigen Nestern. Die beiden verschiedenen Gewebsarten heben sich scharf voneinander ab durch ihre Färbung und ihren Aufbau, nur an wenigen Stellen durchsetzen sie sich (s. Fig. 5).

Im rechten Randgebiet der Geschwulst, namentlich in den Einkerbungen, sind ebenfalls zahlreiche kavernöse Gefässe zu finden, deren Wände die gleichen, beschriebenen Veränderungen erfahren haben. Auch von ihnen geht eine bindegewebige Wucherung aus und erstreckt sich lateralwärts ein Stück in die Hinterstränge hinein.

Die dreieckige zentrale graue Substanz fällt auch hier auf durch ihr weitmaschiges Gliagewebe und ihren Reichtum an Monsterzellen, wie das schon bei der Betrachtung der vorigen Schnitte beschrieben wurde. Ausserdem ist auch hier an den Gefässen die Adventitia verdickt. Sie fasert sich nach aussen hin in groben Bündeln auf und ist an einigen Stellen umgeben von Haufen kleiner, runder, dunkelblauer Kerne. Der Zentralkanal ist obliteriert, an seiner Stelle liegen die gewucherten Endothelzellen in mehreren Haufen zusammen. Zwischen Zentralkanal und Raphe der Pyramidenkreuzung fällt noch ein Gefäss auf, von dessen Wandung eine netzartige, bindegewebige Wucherung ausgegangen ist. Sie übertrifft an Umfang den Gefässquerschnitt um etwa das 15fache und besteht aus lockeren, längs- und quergetroffenen, ziemlich derben, fuchsinroten Fibrillen mit auffällig wenigen runden und spindelförmigen, dunkelblauen Kernen. Eingebettet ist sie in eine Lücke des Gliagewebes, die meist grösser ist als dieses Gebilde selbst und an ihrer Ventralkante einen dichten Saum aufweist.

Durch das ganze Gebiet der Hinterstränge und der beiden Hinterhörner breiten sich ein- und mehrkernige Monsterzellen aus. Das Neurogliagewebe erscheint im ganzen Querschnitt des Marks, auch in Seiten- und Vordersträgen, vermehrt, weist aber überall eine wohldifferenzierte, charakteristische Fasersubstanz auf, dazu viele, ziemlich grosse Astrozyten. Die marginale Grenzschicht, die Membrana limitans superficialis, ist fast im ganzen Umkreise verbreitert. Das auf Markscheidenpräparaten gefundene helle Dreieck am Rande des linken Seitenstrangs erweist sich als eine kernarme Wucherung dieser Randschicht.

Die Pia erscheint im ganzen Umfange des Marks fibrös verdickt. Die zahlreichen Gefässe am Rande des linken Seitenstrangs haben sich auch zu kavernösen Räumen erweitert. Ihre Adventitia ist gewuchert und reichlich durchsetzt von kleinen Rundkernen. In einigen ist die Intima abgehoben und gefältelt. Auch zwischen diesen Gefässen hat sich ein Netz bindegewebiger, fuchsinroter Fibrillen ausgebreitet, das mit unzähligen polymorphen Kernen ausgestattet ist und die Nervenwurzeln umschliesst. Eine gleiche, geringere Vermehrung und Veränderung der Piagefässe ist am Rande des rechten Seitenstrangs, an symmetrischer Stelle, zu bemerken.

Auch in der vorderen Längsfissur erreichen die Gefässe eine gewisse Mächtigkeit.

An der hinteren Längsfissur und am Rande der Hinterstränge lassen die Verhältnisse der Pia sich nicht feststellen, da sie hier abgerissen ist.

Mitosen konnten nirgends, weder in den Elementen des Gliagewebes noch in denen des Bindegewebes, gefunden werden.

Zwischen diesem zuletzt beschriebenen Schnitt und dem nächstfolgenden ist eine Lücke in der Schnittreihe, weil hier bei der Sektion ein Stück zur Schnelldiagnose des Tumors entnommen wurde. Die Serie beginnt erst wieder am distalen Ende des 4. Ventrikels, in der Höhe der Hypoglossus- und Vaguskerne und weist nichts mehr von einer Neubildung auf. Ehe ich auf die dort gefundenen Veränderungen eingehe, möchte ich die bisherigen Ergebnisse der histologischen Untersuchung kurz zusammenfassen.

Rückblick: Zu dem Gliom des ersten Schnittes treten, wie wir sahen, noch mehrere hinzu, die sich dann zu einem einheitlichen Gebilde vereinen. Die Neubildung hat also mehrere zapfenartige Ausläufer caudalwärts entsandt. Im übrigen behält sie ihren Aufbau bei: Sie zeigt überall die wohldifferenzierten Gliafasern, dazwischen Gliazellen, wie wir sie auch normalerweise zu sehen gewohnt sind, mit schmalem oder ohne Protoplasmaleib, so dass die Kerne wie frei in der Intercellularsubstanz liegen. Ausgezeichnet ist das Gliom durch eine dichtgefügte Grenzschicht, durch zentrale Zerfallserscheinungen und durch jene orangefarbenen Schollen und Bälkchen der Randschicht, die ich auch als Produkte regressiver Metamorphose gedeutet habe.

Die am Caudalende gefässarme Neubildung vaskularisiert sich sehr bald. Die Gefässe entstammen dabei teils der Art. fissur. poster., teils den Gefässen der Hinterstränge. Sie verfallen auch einer Wucherung, die sich in Verdickung ihrer Wände und Bildung kavernöser Räume kundgibt. Schliesslich geht von ihnen eine zellreiche Neubildung bindegewebiger Art aus. Bindegewebs- und Gliaelemente bleiben dabei scharf voneinander unterschieden (s. Fig. 5).

Gliaveränderungen anderer Art gehen in den übrigen Teilen des verlängerten Marks vor sich. Es kommt zu einer allgemeinen gleichmässigen Vermehrung und einer reichlichen Bildung von Monsterzellen in Hintersträngen, Hinterhörnern und zentraler grauer Substanz. Eine Auflockerung der Neuroglia ist an einigen Stellen damit verbunden, Quellungserscheinungen fehlen, zeigen sich hingegen überall an den Markscheiden der Nervenfasern.

Die Pia mater beteiligt sich durch fibröse Verdickung, Wuche-

rung der Gefässwände und eine von den Gefässen ausgehende bindegewebige Neubildung.

Weiter cerebralwärts ergibt die histologische Untersuchung Folgendes:

4. Schnitte durch den distalen Teil des 4. Ventrikels.

Die ersten Schnitte führen durch Hypoglossus- und Vaguskern hindurch und treffen Oliven nebst den Nebenoliven in vollster Ausbildung. Das Ventrikeldach wird bereits gebildet von Kleinhirnanteilen, von Uvula und Amygdalae. Auffallend ist zunächst die gewaltige, allseitige Vergrösserung der Med. oblong., die hier eine frontale Breite von 31 mm und einen sagittalen Durchmesser von 16 mm besitzt (gegen 22 und 15 mm in der Norm).

Die Palsche Färbung zeigt das vergrösserte Bild einer gewöhnlichen Med. oblong. Degenerationen sind nirgends erkennbar. Die linke Pyramide erscheint etwas kleiner als die rechte, ihr Rand ist an der medialen Ecke eingebuchtet (wohl artefiziell?). An den Markfasern finden sich die gleichen Veränderungen wie an den caudal gelegenen Teilen: Vergrösserung der Zwischenräume zwischen den einzelnen Fasern, Verbreiterung der längsgetroffenen, an diesen variköse und spindelige Auftreibungen, erhebliche Grössenunterschiede an den quergetroffenen.

Das Kleinhirn ist stärker verändert. Die Uvula ist plattgedrückt in sagittaler Richtung und mitsamt dem darüber befindlichen Markanteil des Kleinhirns nach rechts verschoben. Auch die rechte Amygdala ist im sagittalen Durchmesser plattgedrückt. Die linke Amygdala samt dem anliegenden Teile des Plex. chorioid. fehlt völlig. Das Mark des Kleinhirns ist hier auf der linken Seite, in der Gegend des Nucl. dentat. zertrümmert, es weist mehrere grosse Lücken auf, ein Teil des Nucl. ist samt einem Streifen der umgebenden Marksubstanz völlig aus dem Zusammenhange losgesprengt. An Stelle der fehlenden Amygdala liegt ein helles, V-förmiges Gebilde von der Grösse der Amygdala. Seine Spitze befindet sich im seitlichen Recessus des Ventrikels, sein Winkel öffnet sich medianwärts. Ein schmaler Streifen Marksubstanz wird von ihm eingeschlossen. Cerebralwärts ändert dieses Gebilde seine Gestalt. Die freien Schenkel des Winkels erhalten eine Verbindung, so dass ein Dreieck entsteht, dessen Seiten noch einzelne kurze Ausläufer medial entsenden. Fetzen von Marksubstanz sind ihm hie und da an- und eingelagert. Die Markfaserung des Kleinhirns weist Besonderheiten nicht auf.

Der Raum zwischen Med. oblong. und dem Lob. inf. des Kleinhirns ist links breiter als rechts.

Die van Gieson-Färbung zeigt folgende Verhältnisse:

a) Medulla oblong. Die Neuroglia ist überall vermehrt, die gliöse Randschicht und die Gliasepten im Inneren sind verbreitert. Dabei sind sie nicht etwa aufgelockert, sondern dicht gefügt, so dass der Verbreiterung eine Vermehrung von Kernen und Fasern zugrunde liegen muss. Durch den ganzen Querschnitt gibt es viele grosse Astrozyten, deren Protoplasma und Fortsätze von wohl differenzierten Gliafasern durchzogen werden. Besonders zahlreich sind sie in der Umgebung der Gefässe, wo viele ihrer grossen, breiten Fortsätze bis an die Adventitia oder an die

Membrana limit. perivasc. zu verfolgen sind. Ihre Kerne sind häufig grösser als die der gewöhnlichen Gliazellen. Auch richtige Monsterzellen finden sich an einigen Stellen, und zwar in den Pyramiden, in der Gegend der Hypoglossus- und Vaguskerne und in der linken Randschicht des Marks. Ihre dicken Fortsätze verzweigen sich weithin. Sie besitzen entweder mehrere Kerne gewöhnlicher Grösse oder einen grösseren — etwa das Fünffache der gewöhnlichen Grösse darstellend — mit Kernkörperchen.

Die perivaskulären Räume sind vielfach stark erweitert. Die Gefässe der Raphe zeigen mehrfach eine Verdickung der Adventitia, die sich peripherwärts auffasert zu fuchsinroten, gewellten, ziemlich derben Fasern. Zahlreiche spindelförmige und kleine runde Kerne liegen zwischen ihnen. Im dorsalen Teile des Marks ist die Auffaserung der Adventitia stärker als ventral, Stränge dieser Fasern verbinden hier die einzelnen Gefässe untereinander. Auch trifft man hier im Gefässlumen einzelne feinere, geschlängelte und gekrümmte, fuchsinrote Fasern.

b) Pia mater. Am Rande der Pyramiden ist sie etwas fibrös verdickt. Ihre Gefässe sind hier zu kavernösen Räumen erweitert, die Adventitia überall verdickt und durchsetzt von runden und spindeligen Kernen, hie und da fasert sie sich peripherwärts auf.

c) Plexus chorioid. ist rechts ohne Besonderheiten. Zwischen dem linken Rand des verlängerten Marks und dem Lob. infer. des Kleinhirns findet sich zwischen den Plexusgefässen ein neugebildetes Gewebsstück, ein Geflecht teils derber, teils zarter und fuchsinrot gefärbter Fasern, zwischen denen eine Menge rundlicher, spindeliger und polymorpher, protoplasmaloser Kerne verschiedener Grösse liegt. Mehrere Kapillaren durchziehen dieses Fasergewebe. Eingelagert sind am Rande und in der Mitte, meist in deutlichen Gewebsstücken, mehrere runde, kernlose, fuchsinrote Gebilde mit deutlicher konzentrischer Schichtung. Ihr Durchmesser ist etwa 12 mal so gross wie der eines Leukocyten. Einigen schmiegen sich ein paar langgestreckte, schmale, dunkelblaue Kerne an.

d) Kleinhirn. Auf der rechten Seite ist etwas Besonderes nicht zu bemerken. In der Gegend des linken Recessus ist das Kleinhirn entblösst vom Ependymsaum und, wie schon angegeben, mehrfach zerstört. Mehrere grosse Stücke mit Teilen des Nucl. dentat. sind losgelöst. In den Lücken und an den Rändern des Hirns liegen hier allerhand Gewebstrümmer: undeutliche, gequollene und körnig zerfallene Gliafasern, Gliazellen ohne erkennbare Fortsätze, mit Kernen, die oft nur rötlich gefärbt sind, hie und da ein paar zusammenhangende Ependymzellen, viele Stücke von Kapillaren und auch grösseren Gefässen, viele blaue gekörnte Massen, einzelne bräunliche Schollen, vereinzelte Corpora amylacea. Da wo der Nucl. dentat. mitbetroffen ist, sind seine Ganglienzellen nur schwach gefärbt, zumal die Kerne; das Protoplasma erscheint gekornt, häufig undeutlich begrenzt, wie ein verwaschener Fleck aussehend. Die noch erhaltenen Gefässe dieses zertrümmerten Gebietes sind vielfach verändert: die Kapillaren fallen auf durch ihren Kernreichtum, die kleinen Arterien durch ihre verdickte Adventitia, von der sich hier und da ein Netzwerk bindegewebiger Fasern abspaltet. Hämorrhagien finden sich mehrfach in den abgesprengten Kleinhirnteilen. Sie gehen aus von kleinen Arterien. Die roten Blutkörperchen durchsetzen massenhaft die auseinandergedrängten Adventitiafasern und sind eingedrungen in das benachbarte Gewebe, das einen bräun-

lichen Farbenton angenommen hat. Eine grössere Hämorraghie zeichnet sich durch eine starke Fibrinentwicklung aus. Die benachbarten Ganglienzellen sind mit gelbbraunem Pigment beladen. Auch andere pigmentführende Zellen finden sich in der Nähe. Sie sind meist rund, erreichen teilweise die Grösse von Ganglienzellen, haben aber einen kleineren, runden Kern, der rötlichblau gefärbt ist.

Das V-förmige Gebilde, das an Stelle der linken Amygdala in der Ecke des Ventrikels liegt, besteht zum grössten Teile aus einer kernarmen, mattfuchsinroten Masse, die eine bestimmte Struktur nicht erkennen lässt. Sie ist verschieden dicht und teilweise lamellös geschichtet. An einzelnen dünnen Stellen und am Rande erscheint das Grundgewebe als feinster Faserfilz. Doch diese Fasern sind unscharf und ungleichmässig dick. Sie sind im ganzen viel feiner als Gliafasern, verlaufen auch nicht so geradlinig oder gewellt wie diese, sondern mehrfach geknickt und verknüpfen und verflechten sich vielfach miteinander. Eingelagert finden sich in diesen dünneren Stellen einige polygonale, homogene Schollen, die etwa halb so gross sind wie die Zellen des Nucl. dentat. und in ihrer Gestaltung an die Protoplasmaleiber von Astrozyten erinnern. Von ihren Ecken gehen einzelne, dicke, aber nur sehr kurze Fortsätze ab, die aber ebensowenig scharf hervortreten wie die ganzen Schollen. Sie sind gelbrot gefärbt. An einer fand sich auch die Andeutung eines Kernes: ein länglicher, etwas dunkler gefärbter Kreis mit einem Punkt im Inneren.

Das ganze Gebilde hat vielfach eine dichtere, aber ebenfalls strukturlose Randschicht. An einigen Stellen lockert sie sich und lässt gröbere Gewebsbündel und feine Fäserchen austreten, die mit ihren freien Enden in den Ventrikelraum hineinragen. Sie sind aber nicht mehr gleichmässig gut gefärbt und erscheinen bei starken Vergrösserungen wie zusammengesetzt aus einer Reihe dunkler Körnchen, die in einem heller gefärbten Faden liegen. Auch im Inneren verdichtet die Gewebsmasse sich an einzelnen Stellen zu parallelen Streifen.

Kerne sind im Inneren hie und da spärlich vorhanden. Sie sind hellblau, klein, teils rund, teils polymorph, nehmen oft verzwickte und schrumpelige Formen an. Ein Protoplasma ist an ihnen nicht erkennbar, häufig scheinen sie in kleinen Gewebslücken zu liegen. In mehreren grösseren Lücken des Inneren und des Randes finden sich wahre Nester solcher Kerne dicht beieinander.

Am Rande dieses V-förmigen Gebildes liegen in einigen Winkeln regressiv veränderte Gewebsfetzen: Sie bestehen aus dünner, lockerer, feinkörniger Grundsubstanz mit vielen kleinen und grossen, meist rundlichen, teilweise auch ovalen oder polymorphen Kernen, die schwach rötlichblau gefärbt sind. An anderen Stellen liegen blaue und bläuliche Körner in Haufen zusammen. Auch mattfuchsinrote Fetzen kommen vor, die teils amorph sind, teils das Aussehen grober Faserstückchen haben und 2—3 schwach gefärbte, rundliche oder langgestreckte Kerne tragen. Ausserdem fallen hier einige runde und unregelmässig gestaltete Schollen durch ihre dunkelorangerote Färbung auf. Sie lassen Fortsätze nicht mit Sicherheit erkennen, haben keinen Kern, nur hie und da in der Mitte einen runden dunkleren Punkt von der Grösse eines gewöhnlichen Gliakernes.

Das V-förmige Gebilde liegt frei im Ventrikel. Nur mit der Dorsalkante hängt es an einem abgesprengten Kleinhirnstück, das an einer Seite

noch einen, allerdings mehrfach unterbrochenen Saum einschichtiger Ependymzellen trägt. Der Übergang zwischen beiden Geweben wird vermittelt durch einen Streifen grossmaschiger Substanz, die ebenso gefärbt ist wie das strukturlose Gebilde und grösstenteils dieselben feinsten Fäserchen erkennen lässt, die auch dort stellenweise gefunden wurden. Gegen das Hirngewebe verdichtet sich diese Übergangsschicht und sendet hie und da ein paar kurze Fasern dort hinein. Runde und polymorphe, schwachgefärbte Kerne verschiedener Grösse finden sich in wechselnder Menge vor, einige davon sind ohne, einige mit schmalem Protoplasmasaum versehen.

Das V-förmige Gebilde umschliesst ein Gewebsstück, das aus längsgetroffenen Markfasern, Gliagewebe und einzelnen Kapillaren besteht. Auf 3 Seiten ist es eingefasst von einer Schicht Ependymzellen. Die vierte Seite ist völlig zerfetzt. Hier ragen viele feine Gliafasern in den Ventrikelraum hinein und bergen in ihren Lücken krümelige blaue Massen und kurze Stücke der Ependymschicht.

5. Schnitte durch den proximalen Teil des 4. Ventrikels und durch den Aquaeductus Sylvii.

a) Palsche Färbung. Die Vergrösserung der ganzen Medulla oblong. bleibt bestehen. Die linke Pyramide vergrössert sich, bis sie die Ausdehnung der rechten erreicht, die Einbuchtung ihres Randes verliert sich. Auch die Brücke ist nach allen Richtungen gleichmässig vergrössert, aber schon geringer als die caudalen Hirnteile. In der Gegend der Trochleariskreuzung nähern wir uns dann normalen Grössenverhältnissen. Ich messe hier einen frontalen grössten Durchmesser von 37 mm, einen sagittalen von 28 mm.

Die Schnitte sind alle etwas deformiert. Einmal ist der Ventrikel in sagittaler Richtung zusammengepresst, so dass sein Lumen nur noch einem transversalen Spalt gleicht. Sodann ist das Ventrikeldach, also das Kleinhirn nach rechts verschoben, so dass Uvula und Nodulus nicht mit der Raphe der Med. oblong. in einer Ebene liegen, sondern 3—4 mm rechts davon. Die Raphe verläuft nicht streng senkrecht, sondern bildet einen nach links konvexen Bogen. Diese Verschiebungen lassen sich nur erklären durch Druckwirkungen bei der Konservierung und sollen daher weiterhin unberücksichtigt bleiben. Am Kleinhirn sind die Zertrümmerungen des linken Nucl. dentat. mit dem Auftreten der ersten Brückenfaserung nicht mehr nachweisbar. Das helle Gebilde, das hier in der Ecke des Ventrikels an Stelle der linken Amygdala liegt, ändert Gestalt und Grösse: Aus dem geschlossenen Dreieck wird ein vielfach geschlängeltes und gefaltetes Band, das hie und da braun gefleckt ist und in dessen Öffnungen einzelne schwarzgefärbte, markscheidenhaltige Fetzen liegen. Dabei verkleinert es sich fortwährend. Schliesslich bildet es nur noch einen einfachen Streifen von etwa 2 mm Länge und $^1/_4$ mm Breite, der gleich proximal vom Facialisknie ganz verschwindet. Sonst weist das Kleinhirn Besonderheiten nicht auf.

Degenerationen sind nirgends aufzufinden. Aber die Markscheiden zeigen anfangs noch dieselben Veränderungen, die auch caudalwärts überall vorhanden waren: Vergrösserung der Zwischenräume, ungleichmässige Ver-

dickungen der einzelnen Fasern, variköse und spindelige Auftreibungen. In der Gegend der Trochleariskreuzung haben aber auch hier normale Verhältnisse Platz gegriffen.

b) van Gieson-Färbung. Das Gebilde in der linken Ecke des Ventrikels, an Stelle der linken Amygdala, wird im ganzen dichter, nahezu homogen, dabei kernärmer; seine Schichtung tritt immer deutlicher hervor.

An der Medull. oblong. bewahrt die gliöse Randschicht ihre Breite, sie ist dabei reich an Fasern und Kernen. An einzelnen Stellen treten grosse, protoplasmareiche, auch mehrkernige Gliazellen auf, die einzelne dicke Fortsätze aussenden. Solche finden sich auch in der Gegend der Oliven und auch hie und da im Inneren in der Umgebung der Gefässe. Wirklich monströse Formen werden aber nur noch selten angetroffen. An einigen Punkten der Randschicht sind die Gliafasern verdickt, so dass häufig ein undeutliches Strukturbild entsteht. Im Inneren sind die Gliafasern alle gut erhalten und wohl differenziert.

Die Gefässe der Medull. oblong. zeigen noch hie und da adventitielle Wucherungen mit peripherer Auffaserung der Adventitia, aber die Veränderungen sind im ganzen geringfügiger. Dagegen sind sie häufig durch abnorm weite perivaskuläre Lymphräume ausgezeichnet.

Im distalen Teil der Brücke wird die gliöse Randschicht schon schmäler, aber eine leichte Vermehrung des ganzen Neurogliagewebes besteht auch hier noch. Protoplasmareiche Astrozyten werden auch hier noch angetroffen, auch mehrkernige darunter. Am zahlreichsten sind sie am Ventralrande, wo sie häufig langgestreckte, spindelige Gestalt haben und reihenweise radiär gestellt sind. Die perivaskulären Lymphräume sind auch hier noch erweitert, Veränderungen der Gefässwände aber nicht mehr nachweisbar.

Im proximalen Teil der Brücke hat die gliöse Randschicht ungefähr normale Breite. Am Ventralrande finden sich hier noch mehrere protoplasmareiche Astrozyten. Sie sind aber durchweg kleiner als die bisher gefundenen, nur einige wenige von ihnen haben 2 Kerne. Die perivaskulären Räume sind noch vielfach erweitert, die Gefässe im übrigen nicht verändert.

Die Pia mater bleibt an der Medulla oblongata fibrös verdickt. Ihre Gefässe zeichnen sich hier auch noch aus durch Wucherung und Auffaserung der Adventitia, die von kleinen polymorphen Kernen durchsetzt ist. An der Brücke sind Veränderungen der Pia nicht festzustellen.

Soweit die histologische Untersuchung! Es ist nötig, mit einem Rückblick noch auf die Besonderheiten und die Bedeutung der einzelnen Befunde einzugehen.

1. Die Veränderungen des Kleinhirns und das Gebilde in der linken Ecke des 4. Ventrikels stehen mit der Geschwulst in gar keinem Zusammenhang. Es ist aber wahrscheinlich, dass sie traumatisch intra vitam entstanden sind. Dafür sprechen: die Art der Zertrümmerung, die Blutungen, das Fehlen irgendeines ursächlichen pathologischen Prozesses und die nekrobiotischen Veränderungen (Degene-

ration der betroffenen Ganglienzellen, Gliazellen und Gliafasern), sowie die Pigmentanhäufung in einzelnen Zellen. Das Eckgebilde vermag ich anatomisch nicht zu erklären. Färbung auf elastische Fasern und auf Fibrin war erfolglos. Ich begnüge mich mit der ausführlichen Beschreibung. Die Lokalisation, der Zusammenhang mit einzelnen Kleinhirnfetzen und das völlige Fehlen der Amygdala und des Plexus chorioid. an dieser Stelle machen es allerdings wahrscheinlich, dass auch dieses Gebilde einem Trauma seine Entstehung verdankt.

Vielleicht kommt die bei der ersten Operation ausgeführte Punktion hier als Ursache in Betracht. Jedenfalls scheidet dieser ganze Befund aus bei der Erklärung des klinischen Symptomenbildes.

2. Die Geschwulst selbst beschränkt sich auf die Gegend der Pyramidenkreuzung. Sie ist ausgezeichnet durch folgende Eigentümlichkeiten: durch den Reichtum an gut differenzierten Neurogliafasern, durch regressive Metamorphosen, durch eine gewisse Abkapselung und ein mehr verdrängendes Wachstum, durch starke Vaskularisation und von den Gefässen ausgehende bindegewebige Neubildung.

Dass die gute Ausbildung der Ranvier-Weigertschen Fasern auf ein gewisses Alter der Geschwulst hinweist, habe ich früher schon erwähnt (s. S. 96). Im übrigen ist Faserreichtum und besonders die Differenzierung der Fasern in Gliomen ein bekannter Befund und mehrfach beschrieben, z. B. von Henneberg[7]), Pels-Leusden[8]), Schmaus[9]), Lugaro[6]), Babes[5]).

Regressive Metamorphosen, zumal zentraler Zerfall, sind ebenfalls schon lange als eine Eigentümlichkeit der Gliome bekannt. Ich verweise da nur auf die Angaben von Lugaro[6]), Bruns[6]), Babes[5]) und auf die Untersuchungen von Stroebe[10]) und Storch[4]). Gebilde wie die orangefarbenen Schollen und Bälkchen in der Randschicht des vorliegenden Tumors habe ich nirgends beschrieben gefunden. Ich gab oben schon die Gründe an, die mich veranlassten, auch in ihnen Reste regressiv veränderter Zellen zu sehen (s. S. 98).

Als ein durchaus seltenes Vorkommnis ist die Bildung einer besonderen Randschicht und das verdrängende Wachstum der vorliegenden Geschwulst zu bezeichnen. Im allgemeinen gelten infiltrierendes Wachstum und der Mangel einer scharfen Grenze gegen das gesunde Hirngewebe bei Gliomen als charakteristische Zeichen [s. die Angaben von Schmaus[9]), Lugaro[6]), Bruns[6]), Schlesinger[6]), Stroebe[10])] Nur 2 Autoren wissen abweichende Befunde mitzuteilen: Bruns[11]), der von einer Abkapselung berichtet, und Storch[4]), der in seinem zweiten Fall auch eine Kapsel beschreibt, die aus reichlichen, konzentrisch angeordneten Fasern besteht.

Die Neigung zu starker Gefässentwicklung wird mehrfach als

Eigentümlichkeit der Gliome hervorgehoben, so von Stroebe[10]), Ziegler[12]), Schmaus[9]), Lugaro[6]), Schlesinger[6]). Von Stroebe[10]) wurde auch die Ausbildung sinuöser Räume, von Muthmann und Sauerbeck[13]) die kavernöser Räume beschrieben.

Auch eine perivaskuläre Neubildung bindegewebiger Art gehört zu den bekannten Befunden. Stroebe[10]) und Ziegler[12]) wollen nur auf solche Fälle die Bezeichnung Gliosarkom beschränken, die früher sehr weit gefasst war. Birch-Hirschfeld[14]) und Ribbert[15]) haben sich auf den gleichen Standpunkt gestellt. Darnach wäre ich auch hier berechtigt, von einem Gliosarkom zu sprechen. Einen Fall ähnlicher Art hat Rosenfeld[16]) vor kurzem beschrieben. Er fand eine zahlreiche Zellanhäufung in der Umgebung der Gefässe und von den Meningen ausgehend, die in das Gliomgewebe hineingewuchert war und deren Zellen sich wesentlich von den Gliomzellen unterschieden. Eine Intercellularsubstanz war aber nicht vorhanden. Der Befund von Muthmann und Sauerbeck[13]) lässt sich nicht zum Vergleich heranziehen, da das sarkomähnliche Gewebe dort nicht mit den Gefässen zusammenhing.

Sehr schwierig ist es, Klarheit zu gewinnen über die Beziehungen, die zwischen den Wucherungen der beiden Gewebsarten hier bestehen. Sind beide gleichzeitig entstanden oder eins nach dem anderen? Hat eins das andere bedingt oder haben beide eine gemeinschaftliche Ursache? Ich hob oben bei Besprechung des ersten histologischen Befundes schon hervor, dass unser Gliom ein gewisses Alter haben müsse. Die Differenzierung der Neurogliafasern und die Zerfallserscheinungen weisen darauf hin. Andererseits hat auch die von den Gefässen ausgehende Bindegewebswucherung schon zu einer Ausscheidung von Intercellularsubstanz geführt, die allerdings den Zellen gegenüber an Menge sehr zurücktritt. Überhaupt befindet sich hier noch alles im Zustande der Proliferation, und irgendwelche Degerationen sind am Gefässapparat nicht zu erkennen. Das wären Unterschiede, die das Gliom als die ältere der beiden Bildungen erscheinen liessen!

Wann die Vermehrung der Gefässe und die Erweiterung ihrer Räume einsetzte, das lässt sich an den entsprechenden Gebilden im Geschwulstinneren nicht ersehen. Bei den Gefässen am Rande liegen die Verhältnisse anders. Sie wirken verändernd ein auf die Gestaltung der Randschicht, die sie vor sich herschieben und einstülpen (s. S. 100). Also musste die Randschicht der Geschwulst schon ausgebildet sein, als diese Gefässe in der Umgebung sich vermehrten und ihre Wanderung ins Innere des Glioms antraten.

Ich komme demnach zu folgendem Ergebnis: Die vorliegende Geschwulst ist zu bezeichnen als ein gefässreiches Gliosarkom im

engeren Sinne. Es lässt sich nicht feststellen, wann die Wucherung der Gefässe im Geschwulstinneren einsetzte. Jedoch ist es wahrscheinlich, dass die Wucherung der Randgefässe erst begann, als die Geschwulst schon eine gewisse Ausbildung erfahren hatte. Es ist ferner wahrscheinlich, dass die von den Gefässen ausgehende bindegewebige Neubildung jüngeren Datums ist als die gliöse Neubildung.

3. Die Neuroglia in den übrigen Teilen des Marks hat eine diffuse Vermehrung erfahren, die im unteren Cervikalteil des Rückenmarks beginnt und sich cerebralwärts verfolgen lässt bis in die Nähe der Trochleariskreuzung. Am stärksten ist diese Vermehrung in der Nähe des Tumors, wo massenhaft Monsterzellen mit dicken protoplasmatischen Ausläufern vorhanden sind. In den übrigen Teilen des Marks und des Hirnstamms ist es meistens schon zur Ausbildung der differenzierten Neurogliafasern gekommen. Folglich muss der Anstoss zur Vermehrung des Neurogliagewebes zeitlich schon ziemlich weit zurückliegen. Und die Monsterzellen in der Nähe der Geschwulst stellen noch wahre Jugendformen dar (Lugaro[6]), die anzeigen, dass bis zur Zeit des Todes die Glianeubildung hier noch lebhaft fortging.

Diese histologischen Unterschiede zwingen mich, zwei zeitlich auseinanderliegende Ursachen für die Neurogliavermehrung anzunehmen. Die erste führte zu der verbreiteten diffusen Vermehrung der Zellen und Fasern; sie fällt zeitlich vielleicht mit der Entstehung der Geschwulst zusammen. Jedenfalls hatte das neugebildete Gewebe Zeit zur völligen Differenzierung der Intercellularsubstanz. Die zweite Ursache war jüngeren Datums und stand augenscheinlich in naher Beziehung zum Tumor. Denn nur in dessen näherer Umgebung findet sich das grosse Heer der Monsterzellen. Es liegt nahe, diese Ursache zu suchen in dem Reiz, den der Tumor notgedrungen auf seine Nachbarschaft ausüben musste. Welcher Art die erste Ursache der Neurogliavermehrung war, das bleibt ebenso dunkel wie die Ursache der Geschwulstbildung.

Mehrfach habe ich eine Erweiterung der perivaskulären Räume erwähnt. Es ist das ein Befund, von dem auch Lugaro[6]) und Stroebe[10]) zu berichten wissen.

4. Veränderungen der Pia bei Gliomen wurden auch anderweitig schon beobachtet. Stroebe[10]) fand Zellvermehrung, fibröse Verdickung und Vermehrung der Gefässe, Bittorf[17]) Verwachsungen und Verdickungen der Häute durch reaktive Entzündungen. Im vorliegenden Falle gehen die Veränderungen noch weiter: an den Gefässen tritt eine Wucherung und zellige Infiltration der Adventitia auf und an einer Stelle sogar eine von der Adventitia ausgehende bindegewebige

Neubildung. Ein Gleiches wurde am linken Plexus chorioid. festgestellt.

Alle diese Veränderungen beschränken sich auf die Gegend der Medulla oblong. und sind daher wohl auch hier als Reaktionszeichen aufzufassen.

5. Die Veränderungen an den markhaltigen Nervenfasern (die Erweiterung der Zwischenräume, die Aufquellung der Markscheiden, die Auftreibungen an ihnen) lassen sich ungezwungen zurückführen auf eine ödematöse Durchtränkung des Marks.

Auch die allgemeine Vergrösserung der Medulla oblong. hat zum Teil ihre Ursache in diesem Ödem, zum anderen Teil ist sie bedingt durch die diffuse Gliavermehrung. Es kann aber sein, dass ausserdem noch kongenitale Anlage im Spiele ist.

Fasse ich diese Ergebnisse histologischer Untersuchung kurz zusammen, so ergibt sich zum Schluss Folgendes:

Die vorliegende Geschwulst ist ein gefässreiches Gliosarkom, das in der Gegend der Pyramidenkreuzung ziemlich abgekapselt zwischen den beiden Hintersträngen liegt und diese verdrängt hat. In ihrer Nachbarschaft hat sie eine lebhafte Neubildung von Gliazellen ausgelöst und ferner zu einer reaktiven Proliferation an der Pia und den Piagefässen geführt. Eine diffuse Vermehrung der übrigen Neuroglia und eine ödematöse Durchtränkung des Gewebes haben eine allgemeine und gleichmässige Vergrösserung der Medulla oblong. verursacht.

Es bleibt nun noch zu erörtern, wie auch die klinischen Symptome durch den anatomischen Befund zu erklären sind. Die doppelseitige Stauungspapille und die doppelseitige Hyposmie sind durch den auch bei der Sektion festgestellten Hirndruck genügend begründet. Merkwürdig bleibt es dabei allerdings, dass beide Störungen links stärker waren als rechts. Der Sitz der Geschwulst kann hierfür nicht verantwortlich gemacht werden. Sie greift nur mit dem caudalen Ende auf die linke Seite über, hält sich aber in der Hauptsache an die Medianebene. Jedenfalls war der Hirndruck links stärker als rechts. ebenso wie auch die reaktiven anatomischen Veränderungen der Pia und des Plexus chorioid. links stärker sind als rechts. Die Ursache beider Erscheinungen bleibt unaufgeklärt. Die träge Pupillenreaktion ist eine Folge der starken Herabsetzung der Sehschärfe.

Die einseitige Störung verschiedener Hirnnerven — die Blickparese nach links, die Hypästhesie und Hypalgesie im linken Trigeminus, die Parese im linken unteren Facialisast — bereitet der Erklärung Schwierigkeiten. Anatomische Vorbedingungen sind ja in der ödematösen Durchtränkung des verlängerten Marks und in der diffu-

sen Gliavermehrung gegeben. Aber diese sind beiderseits gleich stark. Man müsste auch hier dem stärkeren Hirndruck der linken Schädelhälfte einen funktionshemmenden Einfluss zuschreiben, der zu den erwähnten anatomischen Veränderungen hinzukam und so jene einseitigen Störungen hervorrief. Auch für die rechtsseitige Hemiparese der Extremitäten ist eine andere Ursache nicht zu finden.

Die doppelseitigen Hirnnervenstörungen — die Areflexia cornearum und Herabsetzung der Hörschärfe — sind leichter zu verstehen. Hirndruck, Ödem und Gliavermehrung kommen hier als genügende Ursachen in Betracht. Die gleichen Erscheinungen führten auch jedenfalls zu einer Schädigung der Kleinhirnbahnen, des Tractus spinocerebellaris, nucleo-cerebellaris und olivo-cerebellaris, und bedingten dadurch die cerebellare Ataxie. Sie ist ein häufiger Befund bei Geschwülsten des verlängerten Marks (Oppenheim[2]), ebenso wie die Pulsbeschleunigung, der sehr wohl Schädigungen im Vagusgebiet zugrunde liegen können.

Als einziges direktes Herdsymptom der Geschwulst bleibt dann nur die Hypotonie der unteren Extremitäten. Sie hat ihren Grund wahrscheinlich in der Schädigung, welche die beiden Hinterstränge durch den Druck des Tumors und die hier sehr lebhafte reaktive Gliawucherung erfahren, möglicherweise aber auch in der allgemeinen Hirndrucksteigerung.

Zu den eben besprochenen klinischen Symptomen traten nach der zweiten Operation weitere bulbäre Störungen hinzu: Schlucklähmung, nasale Sprache, Blickparese auch nach rechts, mangelhafter Lidschluss links. Sie sind zum Teil eine Verstärkung bereits vorhandener Erscheinungen, zum anderen Teil bei der Erkrankung des vorliegenden Gebietes leicht verständlich. Überraschender ist die schlaffe Lähmung der linksseitigen Extremitäten. Ich möchte von einer näheren Erklärung absehen, da es keineswegs sicher ist, wie weit die nach der Operation entstandenen Änderungen in den Druck- und Zirkulationsverhältnissen hier mit im Spiele sind.

Zum Schluss ist es mir eine angenehme Pflicht, meinem verehrten Chef, Herrn Prof. Oppenheim, zu danken für die gütige Überlassung des Falles und des anatomischen Materials und für die Unterstützung bei meiner Arbeit. Auch Herrn Priv.-Doz. Dr. Cassirer schulde ich vielen Dank für seinen Rat und seine Hilfe bei meinen anatomischen Untersuchungen.

Erklärung der Abbildungen.

Fig. 1—4. Schnitte durch die Medulla oblongata vom caudalen Beginn des Tumors bis zu seiner vollen Ausbildung. Natürliche Grösse. Palsche Färbung. Blick auf die cerebralen Schnittflächen.

Fig. 5. Ein Stück aus dem vollentwickelten Tumor, das beide Gewebsarten und ihre scharfe Abgrenzung voneinander zeigt. Färbung van Gieson. Grösse des Bildes etwa 1:800.

Fig. 6. Ein Stück aus der Randschicht des Glioms mit den orangefarbenen Schollen und Balken, die als Reste von Gliazellen gedeutet wurden. Färbung van Gieson. Grösse des Bildes etwa 1:1500.

Literatur.

1) Oppenheim, Lehrbuch der Nervenkrankheiten. 4. Aufl.

2) Derselbe, Die Geschwülste des Gehirns.

3) Spielmeyer, Von der protoplasmat. und faserigen Stützsubstanz des Zentralnervensystems. Archiv f. Psychiatrie und Nervenkrankheiten. Bd. 42. Heft 2.

4) Storch, Über pathologisch-anatomische Vorgänge am Stützgerüst des Zentralnervensystems. Virch. Archiv. Bd. 157.

5) Babes, Über Neurogliawucherung. Deutsche med. Wochenschr. 1901. Nr. 42.

6) Handbuch der patholog. Anatomie des Nervensystems, herausgegeben von Flatau, Jacobsohn, Minor. 1904.

7) Henneberg, Beitrag zur Kenntnis der Gliome. Archiv f. Psychiatrie und Nervenkrankheiten. Bd. 30.

8) Pels-Leusden, Über einen eigentümlichen Fall von Gliom des Rückenmarks. Zieglers Beiträge. Bd. 23.

9) Schmaus, Vorlesungen über die pathologische Anatomie des Rückenmarks. 1901.

10) Stroebe, Über Entstehung und Bau der Gehirngliome. Zieglers Beiträge. Bd. 18.

11) Bruns, Die Geschwülste des Nervensystems. 1897.

12) Ziegler, Lehrbuch der patholog. Anatomie. 1898.

13) Muthmann und Sauerbeck, Über eine Gliageschwulst des 4. Ventrikels (Neuroepithelioma gliomatosum columnocellulare vel medullaris posterioris) nebst allgemeinen Bemerkungen über die Gliome überhaupt. Zieglers Beiträge. Bd. 34.

14) Birch-Hirschfeld, Lehrbuch der patholog. Anatomie. 1894—1895.

15) Ribbert, Lehrbuch der speziellen Pathologie und speziellen patholog. Anatomie. 1902.

16) Rosenfeld, Klinischer und anatomischer Beitrag zur Erkrankung der Neuroglia. Monatsschrift für Psychiatrie und Neurologie. 12.

17) Bittorf, Beiträge zur pathologischen Anatomie der Gehirn- und Rückenmarksgeschwülste. Zieglers Beiträge. Bd. 35.

18) Oppenheim, Beiträge zur Diagnostik und Therapie der Geschwülste im Bereich des zentralen Nervensystems. Berlin 1907. Beobachtung 9.

IV.

Aus der Abteilung für chronische Nervenkranke im städtischen Krankenhaus Praga in Warschau.

Reflexstudien.

Von

Dr. Z. Bychowski,
Oberarzt.

(Mit 1 Abbildung.)

I. Über das Verhalten einiger Haut- und Sehnenreflexe bei Kindern im Laufe des ersten Lebensjahres.[1])

Bei allen theoretischen Auseinandersetzungen über das Wesen und die Herkunft der Sehnen- und Hautreflexe ist es zweckmässig, von der Vermutung auszugehen, dass alle motorischen Effekte, die jetzt unabhängig von unserem Willen nur infolge äusserer Reize zustande kommen, philogenetisch aus verschiedenen Angriffs- und Abwehrbewegungen herstammen. Im Chaos der primitiven Bewegungsäusserungen stellten sich manche als nützlicher und zweckmässiger heraus, infolge dessen sie im Laufe der Zeit auch häufiger sich wiederholten und immer bestimmter und konstanter wurden, bis sie nun schliesslich, nachdem sie zahllose Arten und Stämme passierten, ihren gegenwärtigen stereotypen Charakter annahmen. Man muss ferner voraussetzen, dass gleichzeitig mit dem Einstellen und Stabilwerden dieser Bewegungen auch ein Ausbilden und Ausschleifen diesbezüglicher anatomischer Bahnen stattgefunden hat, was wiederum das Zustandekommen dieser Bewegungen bei sich immer verminderndem Kraftverbrauch und Zeitverlust ermöglichte. In diesem Sinne nämlich muss man Wundt[2]) verstehen, wenn er die Reflexe als „mechanisch ge-

1) Vorgetragen auf dem internationalen Kongress für Neurologie, Psychiatrie und Psychologie in Amsterdam am 7. IX. 1907.

2) Grundriss der physioloigschen Psychologie. 4. Aufl. T. II. S. 591 u. f. Vergl. auch die sehr interessanten Ausführungen Ostwalds über das Gedächtnis in seinem Vortrag: Persönlichkeit und Unsterblichkeit (Annalen f. Naturphilosophie Bd. 6), die man auch auf die Reflexe übertragen kann.

wordene Willensbewegungen" bezeichnet, oder wie sich auch Jordan[1]) sehr treffend ausdrückt, dass man jeden Reflex vom anatomischen und physiologischen Standpunkt mit einem „echten Organ" vergleichen kann.

Sobald sich nun aber die entsprechenden anatomischen Apparate (Reflexbogen) ausgebildet haben, so wurden schon die ihnen zukommenden Bewegungseffekte auch für die Zukunft, wenn sie ihren eigentlichen Angriffs- oder Abwehrzweck eingebüsst haben, aufbewahrt. Analog also zu den rudimentären Organen muss man die Reflexe mit Strümpell[2]) als „rudimentäre Funktionen" betrachten.

Leider besitzen wir keine Hilfsmittel, um sozusagen die Naturgeschichte eines jeden Reflexes und alle die Phasen, die er während seiner Entwicklungsgeschichte durchmachte, zu rekonstruieren. Ganz anders ist ja der Sachverhalt beim Studium der rudimentären Organe, wo die vergleichende Anatomie und Embryologie häufig klares Licht auf deren Phylogenese werfen.

Aber eine Folgerung kann man doch vielleicht machen. Ist nämlich diese Anschauung über die Herkunft der Reflexe richtig, so folgt daraus, dass die verschiedenen Sehnen- und Hautreflexe nicht gleichzeitig entstanden und dass sie von verschiedener phylogenetischer Dignität sind. Ja das würde sich nicht nur auf verschiedene Reflexarten (Sehnen-, Hautreflexe), sondern und sogar auf eine und dieselbe Reflexart an einer und derselben Extremität beziehen. Wir haben ja keinen Anlass zu vermuten, dass die Bedingungen, dank welchen z. B. der Patellar- und Achillessehnenreflex sich entwickelten, gleichzeitig sich abgespielt haben. Wenn man nun diese Betrachtungen im Lichte des biogenetischeu Gesetzes, welches ja nicht nur auf die Morphologie,

1) Über reflexarme Thiere. Zeitschrift für allgemeine Physiologie. Bd. 7, Heft 1.

2) Zur Kenntnis der Haut- und Sehnenreflexe (Deutsche Zeitschrift für Nervenheilkde. Bd. 15). Da es hier nicht meine Absicht ist, eine Übersicht über alle das Wesen der Reflexe betreffenden Theorien zu geben, habe ich nur diejenige herangezogen, die mir am plausibelsten vom Standpunkt der Evolutionslehre schien. Nicht wenig Anhänger erfreut sich auch eine andere Theorie, die einen sozusagen teleologischen Hintergrund hat. Nach dieser Theorie sind die Sehnenreflexe Schutzapparate, welche noch jetzt die Gelenke während ihrer Funktionen vor verschiedenen Schädlichkeiten schützen (vgl. u. a. Sternberg, Die Sehnenreflexe und ihre Bedeutung). So soll der Patellarreflex das Fallen beim Straucheln verhüten. Schon Strümpell (l. c.) bemerkt sehr richtig, dass wir Menschen mit fehlenden Reflexen begegnen, die doch ganz korrekt gehen. Von diesem Standpunkte aus ist auch die Existenz der Sehnenreflexe an den oberen Extremitäten sehr schwer erklärbar.

sondern auch auf die Energetik seine Anwendung finden muss[1]), ansieht, so entsteht die Frage, ob dieses Gesetz nicht auch auf die Naturgeschichte der Reflexe übertragbar sei. Wenn die Reflexe A, B, C nicht gleichzeitig entstanden und sich gleichzeitig automatisiert haben und wahrscheinlich durch ganze Epochen von einander getrennt sind, so muss auch ihre Ontogenie — ihr Auftreten beim Individuum — chronologisch verschieden sein. Diese theoretischen Auseinandersetzungen führen zu einer rein praktischen Fragestellung: Wie verhalten sich beim Neugeborenen, resp. während der ersten Lebensmonate diejenigen Reflexe, die beim Erwachsenen konstant anzutreffen sind. Mit anderen Worten, kommt der Neugeborene auf die Welt schon im Besitz aller dieser Reflexe, die dem Erwachsenen eigen sind, und wenn nicht, lässt sich vielleicht eine gewisse Regelmässigkeit bei deren Auftauchen bemerken.

Die umfangreiche Literatur über die Reflexe, die auch viel statistische Daten über das Verhalten der Reflexe bei Kindern enthält, hat sich leider mit der uns hier speziell interessierenden Frage fast gar nicht beschäftigt. Vor allem vermisst man häufig das genaue Alter der untersuchten „Kinder". Bei Eulenburg[2]) z. B. heisst es ganz allgemein, dass er Kinder vom 1. Lebenstage bis zum 12. Jahre untersuchte, bei Pelizaeus[3]) zwischen 6—13 Jahren usw. Von ähnlichen ganz allgemein gehaltenen Angaben kann man leider bei Beantwortung der von uns gestellten Frage keinen Gebrauch machen.

Übrigens beziehen sich alle diese Untersuchungen grösstenteils nur auf das Kniephänomen, welches ja überhaupt bis vor kurzem fast ausschliesslich Gegenstand diesbezüglicher Untersuchungen war. So spricht Sachs[4]) in seinem Lehrbuche ganz allgemein von den tiefen (Sehnen-) und oberflächlichen (Haut-) Reflexen, und zwar dass die ersteren (nicht angegeben, welche Sehnenreflexe) bei Kindern (in welchem Alter?) schwer auszulösen seien. Während die Bauchdeckenreflexe nach Sachs bei Kindern wenig entwickelt sind und keine besondere Bedeutung besitzen, findet man dagegen bei Baginsky z. B. in der letzten Auflage seines Lehrbuches die Angabe, dass die Hautreflexe (welche?) bei Kindern immer, die Sehnenreflexe (welche?) grösstenteils auslösbar sind. Ebenso unbestimmt äussert sich auch Heubner in seinem bekannten Lehrbuche. Eingehender sind die An-

1) Vgl. z. B. Hirth, Energetische Epigenesis. München 1898. S. 29 usw.

2) Über Sehnenreflexe bei Kindern. Deutsche Zeitschrift für praktische Medizin. 1878.

3) Über das Kniephänomen bei Kindern. Archiv f. Psychiatrie. Bd. 14.

4) Die Nervenkrankheiten des Kindesalters. Deutsche Übersetzung.

gaben Pfisters.[1]) Er betont, dass man Sehnenreflexe (?) auch bei Frühgeborenen auslösen kann, besonders fand er die Patellarreflexe bis zum 2. Lebensjahre gesteigert. Die Bauchdeckenreflexe konnte er in den ersten Lebensmonaten häufig nicht herausbekommen. Das umfangreiche Sammelreferat Crocqs[2]) enthält nur den allgemeinen Satz, dass die Sehnen- und Hautreflexe beim Neugeborenen lebhaft (forts) sind. Cattaneo[3]) ist der erste, der das Alter der diesbezüglich untersuchten Kinder genau berücksichtigt. Leider untersuchte auch Cattaneo von den Sehnenreflexen nur den Kniescheibenreflex, infolge dessen man aus diesen Untersuchungen keine weiteren Folgerungen über die phylogenetische Dignität der einzelnen Sehnenreflexe ziehen kann. Am ausführlichsten in dieser Beziehung ist eine Arbeit Fuhrmanns, die leider als Petersburger Doktor-Dissertation wenig zugänglich und bekannt ist.[4]) Auf die letzten zwei Arbeiten werden wir noch später zurückkommnn.

Der Mangel genauer diesbezüglicher Angaben in der Literatur (die Arbeiten von Cattaneo und Fuhrmann kamen mir erst später zu Gesicht) veranlasste mich, eine grössere Zahl Kinder selbst zu untersuchen. Dank der Liebenswürdigkeit des Direktors der Findelanstalt am hiesigen Krankenhaus „Kindlein Jesu", Dr. L. Anders, und des Primärarztes dieser Anstalt, Dr. Zembrzuski, war es mir möglich, ungefähr 100 Kinder zu untersuchen, wobei mir immer der Assistenzarzt Dr. F. Kopiec behilflich war. Es sei mir gestattet, allen diesen Herren auch an dieser Stelle meinen besten Dank auszusprechen.

Von den Sehnenreflexen habe ich den Patellar- und Achilles-, von den Hautreflexen die Bauchdecken- und Cremasterreflexe gewählt. Ich habe mit Absicht eben diese Reflexe gewählt, weil ihr Verhalten beim Erwachsenen am ausführlichsten untersucht ist, und weil sie auch verhältnismässig leicht auszulösen sind. Ich habe auch die Fusssohlenreflexe untersucht, da man aber beim Reizen der Fusssohle häufig sehr komplizierte motorische Effekte bekommt, habe ich die Resultate dieser Untersuchungen hier ausgelassen.

Besonders interessierte mich schon a priori das Verhalten des Achillessehnenreflexes, da derselbe bei Kindern fast noch nie Gegen-

1) Handbuch der Kinderheilkunde von Pfaundler und Schlossmann. Eigenheiten des kindlichen Nervensystems.

2) Physiologie et pathologie du tonus musculaire, des reflexes et de la contracture. Journale de Neurologie 1901.

3) Über einige Reflexe im Kindesalter. Jahrbuch für Kinderheilkunde. 1902.

4) O refleksach u grudnych dietei (Über Reflexe bei Brustkindern). Petersburg 1903.

stand eingehenden Studiums war. Übrigens herrscht über dessen Verhalten beim Erwachsenen auch noch jetzt keine Einstimmigkeit bei allen Forschern.

Der Achillessehnenreflex wurde, wie bekannt, im 79. Jahre des vorigen Jahrhunderts von Gowers zuerst beschrieben. Allein noch nach Verlauf von 15 Jahren beklagt sich Ziehen[1]), dass die Aufmerksamkeit der Untersucher ausnahmslos auf den Patellarsehnenreflex gerichtet war.

Ziehen gebührt auch das Verdienst, diesen Reflex bei einer grösseren Zahl von Tabetikern und Paralytikern untersucht zu haben, was ihn zur Überzeugung führte, dass dieser Reflex ein sehr empfindliches Reagens auf alle sog. organische Leiden des zentralen Nervensystems ist, ja, manchmal sogar empfindlicher als der Patellarreflex.

Ziehens Befunde wurden von vielen Autoren bestätigt (Biro[2]) Babinski[3]), Strasburger[4]), Sarbo[5]), Bramwell[6])). Fast alle diese Autoren heben u. a. die Konstanz dieses Phänomens bei gesunden Erwachsenen (vgl. besonders Strasburger und Sarbo) hervor. Nur Bramwell bemerkt en passant, dass dieser Reflex auch bei Kindern (?) anwesend ist und dass er nach dem 40. Jahre abzunehmen beginnt. Manche Autoren betonen übrigens die häufige Schwierigkeit, diesen Reflex auszulösen[7]), infolge dessen oft verschiedene Kunstgriffe angewendet werden müssen (Babinski, Sarbo). Schon dieser Umstand beweist vielleicht, dass dieser Reflex noch wenig — sit venia verbo — ausgearbeitet und dass sein Reflexweg viel zusammengesetzter als der viel leichter auslösbare Patellarreflex ist. Auch das von Lannois und Clement[8]) konstatierte verschiedenartige Verhalten der Patellar- und Achillessehnenreflexe während der Äthernarkose (Verschwinden der ersteren und Steigern der letzteren), was auch Goldflam[9]) be-

1) Zur diagnostischen Bedeutung des Achillessehnenphänomens. Deutsche med. Wochenschrift 1894.

2) Über Störungen des Achillessehnenreflexes bei Tabes u. Ischias. Zeitschrift f. Nervenheilkde. Bd. 19.

3) Revue Neurologique 1901.

4) Über das Fehlen des Achillessehnenreflexes und seine Bedeutung. Zeitschrift f. Nervenheilkde. Bd. 17.

5) Der Achillessehnenreflex und seine klinische Bedeutung. Berlin 1903.

6) A contribution to the clinical significance of the tendo Achillis jerk Brain 1901.

7) „Seine Auslösung erfordert Geduld und Übung," sagt z. B. Strasburger (l. c.).

8) La trépidation epileptique du pied pendant l'anesthésie. Revue Neurologique 1905.

9) Zur Lehre von den Hautreflexen an den unteren Extremitäten. Neurologisches Zentralblatt 1903.

obachtet hat, zeigt auf den verschiedenen Charakter dieser beiden Reflexe hin. Interessant ist auch eine Notiz Remliners[1]) über das verschiedene Verhalten dieser beiden Reflexe beim Unterleibstyphus.

Bevor ich die Resultate meiner eigenen Untersuchungen mitteile, möchte ich noch hinzufügen, dass ich fast ausschliesslich nur gesunde Kinder in meine Tabelle aufnahm. Die Untersuchungen fanden bei hellem Tageslicht statt. Die untersuchten Kinder waren immer in wachem Zustande. Weinende Kinder wurden nicht untersucht, da in diesem Falle die Bauchdeckenreflexe schwer zu bekommen sind. Dort, wo das Resultat unsicher war, besonders wo manche Reflexe fehlten, wurde das Kind einige Mal untersucht. Beim Untersuchen auf den Achillessehnenreflex wurden immer zur Entspannung der Muskeln einige Flexionsbewegungen im Sprunggelenk ausgeführt und die Achillessehnen aufgesucht. Übrigens wurde mit dem Perkussionshammer nicht nur die Achillessehne, sondern auch ihre nächste Umgebung beklopft.

In der hier beifolgenden Tabelle ist der Befund bei 67 gesunden Kindern, die weniger als 1 Jahr alt waren, mitgeteilt. Ich untersuchte auch viele Kinder im 2. Lebensjahre und aufwärts. Hier waren nur mit ganz kleinen Ausnahmen alle Reflexe immer anwesend. Überblickt man unsere Tabelle, so fällt vor allem die konstante Anwesenheit der Patellarreflexe auf (die zwei Fälle, wo sie nicht auszulösen waren, betrafen kranke Kinder). Schon ein leichtes Beklopfen mit dem Perkussionshammer und sogar mit dem Finger brachte einen lebhaften Reflex zustande.

Wir hatten den Eindruck, dass die Patellarreflexe bei unseren Kindern im allgemeinen lebhafter als bei Erwachsenen sind. Ähnlich äusserten sich Eulenburg, Berger, Cattaneo und Fuhrmann. Dieser Autor sah auch bei Neugeborenen Ungleichheit der Reflexe. Er konstatierte auch einige Mal einen „konsensuellen" Patellarreflex (beim Beklopfen der Patellarsehne an einem Bein Reflexäusserung auch am zweiten). Diese letzte Erscheinung haben wir auch einige Mal zu beobachten Gelegenheit gehabt.

Ganz anders gestalteten sich nun die Resultate in Bezug auf den Achillessehnenreflex. Trotz Beobachtung aller Kautelen bekamen wir denselben nur in einem sehr kleinen Bruchteil der Fälle. Bei 64 Kindern, die im ersten halben Lebensjahre standen, war er nur 4 mal auszulösen; in den letzten 3 Fällen 2 mal. Wenn wir auch annehmen, dass in manchen Fällen die Beobachtung vielleicht irrtümlich war, so kann man doch nicht umhin, anzunehmen, dass der Achillessehnenreflex

1) Reflexes tendinés dans la fièvre typhoide. Revue de Medécine 1901.

Nr.	Alter	G.	Abdominal-Refl. super. D.	Abdominal-Refl. super. S.	Abdominal-Refl. infer. D.	Abdominal-Refl. infer. S.	Pat.-Refl. D.	Pat.-Refl. S.	Ach.-Refl. D.	Ach.-Refl. S.	Crem.-Refl. D.	Crem.-Refl. S.	
1.	1 d	♂	−	−	−	−	+	+	−	−			
2.	10.	♂	−	−	−	−	+	+	−	−			
3.	14.	♀	−	−	−	−	+	+	−	−	−	−	
4.	18.	♂	−	−	−	−	+	+	−	−			
5.	18.	♀	−	−	−	−	+	+	?	−	−	−	
6.	18.	♀	−	−	−	−	+	+	−	−	+	+	
7.	1 m	♀	−	−	−	−	+	+	−	−	+	+	
8.	1 m	♀	−	−	?	?	+	+	−	−	−	−	
9.	1 m	♂	−	−	−	−	+	+	−	−			
10.	1 m	♀	−	−	−	−	+	+	−	−	−	−	
11.	1 m	♂	−	−	−	−	+	+	+	+			Pondus 4820 g.
12.	1 m	♀	+	−	−	−	+	+	−	−	−	−	
13.	1 m	♀	−	−	−	−	+	+	−	−	−	−	
14.	1 m	♀	+	−	?	−	+	+	−	−	−	−	
15.	1½ m.	♀	+	+	+	+	+	+	−	−	+	+	
16.	1½ m.	♀	−	−	−	−	+	+	−	−	?	?	
17.	1½ m.	♂	−	−	−	−	+	+	−	−			
18.	1½ m.	♂	−	−	−	−	+	+	−	−			
19.	1½ m.	♀	−	−	−	−	+	+	−	−			Pondus 2000 g.
20.	1½ m.	♂	−	−	−	−	?	+	−	−			
21.	2 m.	♀	−	−	−	+	+	+	−	−	+	+	Dyspepsia.
22.	2 m.	♀	−	+	−	+	+	+	−	−			Dyspepsia. Pondus 2900 g.
23.	2 m.	♂	−	−	−	−	+	+	−	−			
24.	2 m.	♂	+	+	+	+	+	+	−	−			
25.	2 m.	♀	−	−	−	−	+	+	−	−	−	−	
26.	2 m.	♀	−	−	−	−	+	+	−	−			
27.	2 m.	♂	−	−	−	−	+	+	−	−			
28.	2 m.	♂	−	−	−	−	+	+	−	−			
29.	2 m.	♂	−	−	−	−	+	+	−	−			
30.	2 m.	♀	−	−	−	−	+	+	−	−	−	−	
31.	2 m.	♂	−	−	−	−	+	+	−	−			
32.	2 m.	♂	−	−	−	−	+	+	−	−			
33.	2 m.	♂	−	−	−	−	+	+	−	−			
34.	2 m.	♂	−	−	−	−	+	+	−	−			

Nr.	Alter	G.	Abdominal. Refl. super. D.	Abdominal. Refl. super. S.	Abdominal. Refl. infer. D.	Abdominal. Refl. infer. S.	Pat.-Refl. D.	Pat.-Refl. S.	Ach.-Refl. D.	Ach.-Refl. S.	Crem.-Refl. D.	Crem.-Refl. S.	
35.	2 m.	♂	−	−	−	−	+	+	−	−			
36.		♂	+	+	+	+	+	+	−	−			
37.	2½ m.	♂	−	−	−	−	+	+	−	−			
38.		♂	−	−	−	−	+	+	−	−			
39.		♀	−	−	−	−	+	+	−	−	+	+	
40.		♂	+	+	+	+	+	+	−	−			
41.		♀	+	+	+	+	+	+	−	−	+	+	
42.		♀	−	−	−	−	+	+	−	−	+	+	
43.		♀	+	+	+	+	+	+	−	−	+	+	
44.	3 m.	♀	−	−	−	−	+	+	−	−			
45.		♀	+	+	?	?	+	+	−	−			
46.		♀	−	−	−	−	−	−	−	−	−	−	Dyspepsia. Bonchitis.
47.		♂	−	−	+	+	+	+	−	−			
48.		♀	−	−	−	−	+	+	−	−	+	+	
49.		♀	+	−	−	−	+	+	−	−			Dyspepsia.
50.	3½ m.	♀	+	+	+	+	+	+	−	−	−	−	
51.		♀	−	−	+	+	+	+	−	−	−	−	
52.	4 m.	♂	−	−	−	−	+	+	+	+			Pondus 1900 g.
53.		♂	−	−	−	−	+	+	−	−			
54.	4½ m.	♀	−	−	−	−	+	+	−	−	−	+	
55.		♂	+	+	+	+	+	+	−	+			Hydrocephalus.
56.		♂	+	+	+	+	+	+	−	−			
57.		♀	+	+	+	+	+	+	−	−	+	+	
58.	5 m.	♀	+	+	+	+	+	+	−	−			
59.		♀	−	−	−	−	+	+	−	−	+	+	
60.	5½ m.	♀	−	−	−	−	+	+	−	−	+	+	
61.		♀	+	+	+	+	+	+	−	−	+	+	
62.		♀	+	+	+	+	+	+	−	−	+	+	
63.	6 m.	♂	−	−	−	−	+	+	−	−			
64.		♂	−	−	−	−	+	+	−	−			
65.	9 m	♂	+	+	+	+	+	+	−	−			
66.		♀	+	+	+	+	+	+	+	+	+	+	
67.	10 m.	♀	+	+	+	+	+	+	+	+	+	+	

d Tag, m. Monat.

im Laufe der ersten Hälfte des ersten Lebensjahres selten vorkommt, und dass ein bedeutender Teil der Neugeborenen diesen Reflex noch nicht besitzt. Er fängt erst an in dem 5.—6. Lebensmonat aufzutauchen, um immer häufiger zu werden, bis er im Beginn des zweiten Jahres auch konstant wird. Interessant war in dieser Beziehung ein gesundes und normal sich entwickelndes Mädchen. Dieses habe ich von der Geburt an alle paar Tage untersucht und konnte erst im 7. Monat die Achillessehnenreflexe zum ersten Mal bekommen. Von den oben angeführten Autoren hat nur Fuhrmann den Achillessehnenreflex untersucht. Er fand denselben viel häufiger als wir. So konnte er ihn bei Kindern, die in der ersten Lebenswoche standen, nur in 34 Proz. nicht herausbekommen. Die nächste Rubrik bei Fuhrmann bezieht sich auf 6monatliche Kinder, bei denen er den Achillessehnenreflex in 10 Proz. vermisste. Woher diese grosse Differenz zwischen Fuhrmann und mir herrührt, kann ich mir nicht erklären. Wahrscheinlich ist hier das differente Kindermaterial im Spiel und müssen Irrtümer während der Untersuchungen auf der einen und der anderen Seite vorgekommen sein. Übrigens für unsere These ist wichtig, dass Fuhrmann, der ja den Patellarreflex ausnahmslos vorfand, den Achillessehnenreflex in einem Drittel seiner Kinder nicht herausbekommen konnte, was ja den prinzipiellen Unterschied zwischen diesen beiden Reflexen genügend beweist.

Wir kommen nun zu dem Verhalten der Bauchdeckenreflexe bei unseren Kindern.

Trotz der Angaben früherer Autoren [1]) wissen wir jetzt, dass diese Reflexe bei gesunden Menschen konstant aufzufinden sind. Eduard Müller u. Seidelmann [2]) haben unlängst 1000 gesunde Soldaten auf diese Reflexe untersucht und haben sie nur bei einem vermisst. Ebenso haben dieselben Autoren diese Reflexe bei 2000 gesunden Frauen mit normalen Bauchdecken und gesunden Bauchorganen immer finden können. Auf Grund meiner eigenen Erfahrung kann ich diese Angaben ganz bestätigen. Eine Ausnahme bilden Frauen, die viel Geburten durchgemacht haben und aus diesem Grunde mit Hängebauch behaftet sind. Beiläufig will ich hier noch bemerken, dass diese Reflexe sich unter anderem prinzipiell von den Sehnenreflexen durch ihre schnelle Erschöpfbarkeit auszeichnen, was auch auf deren spätere phylogenetische Entstehung hinweist. Die Ablenkung der Aufmerksamkeit des Unter-

1) Vgl. Geigel, Die klinische Bedeutung der Hautreflexe. Deutsche med. Wochenschr. 1892.

2) Zur Physiologie der Bauchdeckenreflexe. Münchener med. Wochenschrift. 1905.

suchten erleichtert bedeutend das Hervorrufen dieser Reflexe, was auf deren Abhängigkeit von den „höheren" Zentren zurückzuführen ist. Über das Verhalten dieser Reflexe bei Säuglingen sind die Angaben ziemlich verschieden. Sachs behauptet in seinem Lehrbuche, dass diese Reflexe bei Kindern schwach(?) entwickelt sind. Nach Pfister (l. c.) fehlen sie oft während der ersten Lebenswochen, während sie in der späteren Säuglingsperiode häufiger sind. Wir konnten, wie aus der Tabelle sichtbar ist, alle 4 Reflexe (wir unterscheiden obere und untere) bei 20 Kindern bekommen; bei 7 waren entweder nur die oberen oder die unteren, oder nur auf einer Seite anwesend. Die letzten Fälle bezogen sich auf Kinder, die in den ersten Lebensmonaten standen (1 M.; 1,5; 3; 3,5). Bei 22 Kindern zwischen 4.5—10 Monaten konnte man die Bauchdeckenreflexe in 9 Fällen (41 Proz.) auslösen.

Es scheint nun der Schluss gerechtfertigt, dass die Bauchdeckenreflexe zu den „angeborenen" nicht gehören und dass sie erst im Laufe des postembryonalen Lebens erscheinen, und zwar nicht alle gleichzeitig, was gewissermassen die Unabhängigkeit dieser Reflexe voneinander beweist. Diese Resultate stimmen ungefähr mit denjenigen von Cattaneo, der leider nur allgemein von einem abdominalen Reflex spricht, ohne die oberen von den unteren zu unterscheiden. Bei zwei fünftägigen Kindern konnte Cattaneo keinen Reflex. abdom. herausbekommen. Bei 44 zwischen 5 Tagen und 3 Monaten fehlte er in 65 Proz., zwischen 4—6 Monaten nur in 35 Proz. (27 Kinder) und bei 56 Kindern zwischen 6—12 Monaten nur in 30 Proz. Schliesst man die kranken Kinder aus, so erhielt Cattaneo den abdominalen Reflex im Laufe des ersten Lebensjahres in 44 Proz.

Fuhrmann rubrizierte wiederum besonders die oberen und die unteren Bauchreflexe, infolge dessen die Selbständigkeit der einzelnen Bauchdeckenreflexe noch eklatanter hervortritt. Was die Häufigkeit anbetrifft, so fehlten bei den Kindern Fuhrmanns, die im ersten Lebensmonate standen, die Bauchreflexe in 80 Proz., im 2. Monat in 65 Proz., im 3. in 45 Proz., im 4. in 50 Proz. Erst nach dem 8. Lebensmonat sind diese Reflexe beständig nach Fuhrmann zu finden. Fuhrmann zitiert auch eine Arbeit Niewieschins, der bei einwöchigen Kindern die Bauchdeckenreflexe nur in 49 Proz. und zwischen 5—6 Wochen alten in 63 Proz. vorfand. Die Differenzen, die hier übrigens nicht bedeutend sind, müssen auf die Individualität des untersuchten Materials bezogen werden. Aber jedenfalls ist aus allen diesen Ergebnissen sichtbar, dass die Bauchdeckenreflexe von anderer phylogenetischer Dignität als die Sehnenreflexe sind.

Leider sind meine Notizen, den Kremasterreflex betreffend, nicht vollständig. In 9 Fällen habe ich es unterlassen, ihn zu untersuchen.

in 15 war er an-, in 11 abwesend. Nach dem 4. Monat konnte man ihn immer bekommen, wobei er fast immer sehr lebhaft war. Nicht selten genügte ein Reiz auf der einen Seite, um ihn beiderseits hervorzurufen. Cattaneo ist es nicht gelungen, den Kremasterreflex im Laufe der ersten 3 Monate auszulösen und sogar am Ende des 1. Lebensjahres hat er ihn nur in 29 Proz. gefunden. Niewieschin (nach Fuhrmann) konnte bei 63 männlichen Säuglingen 40 mal (63 Proz.) und bei 95, die 1—6 Wochen alt waren, 76 mal (80 Proz.) den Kremasterreflex konstatieren. Etwas häufiger ist es Fuhrmann gelungen, diese Reflexe bei seinen Kindern zu beobachten.

Übersieht man nun alle diese Angaben, so scheint es keinem Zweifel zu unterliegen, dass manche Sehnen- und Hautreflexe, die beim Erwachsenen immer vorzufinden sind, erst allmählich im Laufe des postembryonalen Lebens auftauchen. Von den von uns hier berücksichtigten Reflexen bildet eine Ausnahme der Patellarreflex, der bei den Neugeborenen nicht nur immer anwesend ist, sondern sich auch sehr lebhaft äussert, woraus der Schluss berechtigt ist, dass dieser Reflex phylogenetisch zu den sehr alten gehört und wirklich ein Rückenmarksreflex ist.[1]) Wissen wir ja, dass der Neugeborene eigentlich nur mit einem fertigen Rückenmark auf die Welt kommt, während das Grosshirn noch im Laufe des ersten Lebensjahres und der späteren seine Entwicklung durchzumachen hat. Dadurch erklärt sich ja auch die Tatsache, dass der Grosszehenreflex in den ersten Lebensperioden (1.—2. Jahre) den Rückenmarkstypus (sogen. positiver Babinski) behält, während erst später seine Umwandlung in den Grosshirntypus (negativer Babinski) stattfindet. Was die Bauchdeckenreflexe anbetrifft, wissen wir übrigens (Jendrassik u. a.), dass sie mit dem Grosshirn in engem Konnex sich befinden, was für ihre spätere phylogenetische Herkunft spricht und ihr späteres ontogenetisches Erscheinen erklärt.[2])

Bei ähnlichen Schlussfolgerungen muss man sich immer vergegenwärtigen, dass die Leistungen eines Organs nicht durch seinen Bau und seine Form bedingt werden, sondern umgekehrt, oder wie Hirth (l. c.) sich ausdrückt, dass „die Energie die Mutter der Form ist".

Man könnte hier den Einwand machen, dass das Ausbleiben mancher Reflexe beim Neugeborenen ganz einfach von der diesem

1) Ein sehr schönes Beispiel des Zusammenhanges zwischen der Phylogenie und der Ontogenie der Reflexe liefern die Sehnenreflexe an den oberen Extremitäten, wie in der nächsten Arbeit dargetan werden wird.

2) Beim Hemicephalus, den Sternberg u. Latzko beschrieben (diese Zeitschrift Bd. 24) und dem das Vorder-, Zwischen- und Mittelhirn fehlten, waren die Patellarreflexe auslösbar („wie beim Kaninchen"), während die Achillessehnenreflexe fehlten.

Alter eigentümlichen Unreife der entsprechenden peripheren Nerven (vgl. die bekannten Untersuchungen von Soltmann, A. Westphal u. a.) abhänge. Aber auch eben diese Tatsache — Unfertigkeit gewisser Nervenstämme — muss vom phylogenetischen Gesichtspunkt betrachtet werden, was wiederum deren späteren Ursprung usw. beweisen würde. Noch ein Umstand kommt hier in Betracht. Beobachtet man kleine Kinder, so sieht man, dass dieselben eigentlich die Bewegungen, die man reflexartig nicht hervorrufen kann (Flexion des Fusses, Unterarms), selbst ausführen. Prinzipiell sind also alle diese Bewegungen ausführbar, was auf das Vorhandensein der entsprechenden Bahnen hinweist. Was ihnen mangelt, das ist der erst im Laufe der Zeit sich einstellende unwillkürliche stereotype Charakter.

Von meinem Standpunkt schien es mir interessant, das Verhalten der hier besprochenen Reflexe bei einigen Tieren zu studieren. Während ich nun den Patellarreflex bei den gewöhnlichen Laboratoriumstieren (Kaninchen, Katze, Hund) leicht und lebhaft hervorrufen konnte, war es mir nicht gelungen, den Achillessehnenreflex auszulösen.

Herrn Prof. Dexler aus Prag, den ich diesbezüglich brieflich um Aufklärung bat, hatte nun die grosse Liebenswürdigkeit, mich zu belehren, wofür ich ihm auch an dieser Stelle meinen herzlichsten Dank zukommen lasse, dass der Achillessehnenreflex normal bei den Haustieren nicht auslösbar ist, ebenso auch die Abdominalreflexe. Beim Hengst und Stier fehlt auch sicher der Kremasterreflex.

Wenn auch diese Befunde nicht verallgemeinert werden dürfen, sprechen sie doch auch für den differenten phylogenetischen Charakter der verschiedenen Haut- und Sehnenreflexe.

V.

(Aus der I. medizinischen Abteilung des k. k. Krankenhauses Wieden in Wien.)

Über die Kraft der Hemiplegiker.

Von

Prof. Dr. Maximilian Sternberg,
Vorstand der Abteilung.

(Mit 22 Abbildungen.)

Nach dem Ablauf der akuten Erscheinungen der Hemiplegie, nach dem Verschwinden der anfänglichen schlaffen Lähmung, bleibt in vielen Fällen eine Verminderung der Gebrauchsfähigkeit der betroffenen Glieder zurück, die eine Messung der Kraft einiger Muskelgruppen gestattet. Nur von solchen Fällen von residuärer Hemiplegie ist in der folgenden Darstellung die Rede.

Die ersten systematischen Kraftmessungen bei Hemiplegikern scheint Brown-Séquard[1]) ausgeführt zu haben. Er wies mit dem Dynamometer eine Verminderung der Kraft auch an der sogenannten gesunden Seite nach.

Durch die kurze Mitteilung Brown-Séquards veranlasst, veröffentlichte Pitres[2]) die Ergebnisse dynamometrischer Messungen an Hemiplegikern des Spitals von Charcot. Die Arbeit ist sehr inhaltsreich. Er fand gleichfalls auf der gesunden Seite konstant einen Kraftverlust und verfolgte die allmähliche Zunahme der Kraft auf der gelähmten und der gesunden Seite. Nachdem er sich auf Grund von Messungen an Gesunden eine Normaltabelle[3]) verschafft hatte, verglich er damit die Zahlen der Hemiplegiker und fand den Kraftverlust der gesunden rechten Seite bei linksseitiger Hemiplegie grösser als den Kraftverlust

1) E. Brown-Séquard, Recherches ayant pour objet d'établir que les lésions encéphaliques unilatérales, si elles determinent une hémiplégie complète ou considérable, produisent aussi de la parésie dans les autres membres, surtout dans l'inférieur. C. R. Société de Biologie 1882. p. 28.

2) A. Pitres, Note sur l'état des forces chez les hémiplégiques. Archives de Neurologie. IV. 1882. p. 26.

3) Männer: Rechte Hand 49,2 kg, linke Hand 44,6 kg;
Frauen „ „ 29,4 „ „ „ 26,4 „

der gesunden linken Seite bei rechtsseitiger Hemiplegie. Kraft und Gebrauchsfähigkeit der paretischen Hand gehen übrigens nicht parallel. Es kann der Druck der gelähmten Hand gleich gross wie der der gesunden, ja sogar unter Umständen grösser sein und trotzdem handelt es sich um richtige Hemiplegiker, die diese Hand tatsächlich nicht recht brauchen können. Lässt man, während die gelähmte Hand auf das Dynamometer drückt, die gesunde kräftig zur Faust ballen, so wird der Effekt sehr gesteigert, und zwar bei Kranken mit ausgeprägten Mitbewegungen. Es tritt ein „entrainement" ein, welches gewöhnlich 3—4 kg beträgt, in einem Falle sogar 5 kg ausmachte.

Friedländer[1]) prüfte die Angaben von Pitres in Bezug auf den Kraftverlust auf der gesunden Seite nach. Man brachte diese Erscheinung damals mit der absteigenden Degeneration im homolateralen Vorderstrange in Verbindung.

Seitdem sind diese Dinge nicht mehr untersucht worden. Die Angaben von Pitres sind widerspruchslos in die Literatur übergegangen, sie werden in den Lehrbüchern allgemein zitiert. Die Kraftsteigerung der gelähmten Hand bei forcierter Innervation der gesunden Extremität wird beispielsweise von Curschmann[2]) in seiner gehaltreichen Arbeit über die Mitbewegungen unter dem Namen der „Association de force von Pitres" als nicht weiter zu erörternde Tatsache angeführt.

Unsere Untersuchungen knüpften an Versuche an, welche der Privatdozent der Physiologie Josef Paneth im Jahre 1888 im Institute Ernst v. Brückes ausgeführt, aber infolge einer schweren Erkrankung nicht veröffentlicht hat. Paneth legte sich folgende Frage vor: Nehmen wir an, ein Gesunder zeige in der rechten Hand seine maximale Kraft des Faustschlusses, am Dynamometer in Kilogrammen gemessen. Ebenso werde die maximale Kraft des Faustschlusses in der linken Hand bestimmt. Was geschieht nun, wenn er in jede Hand ein Dynamometer nimmt und gleichzeitig drückt? Wird durch die gleichzeitige maximale Innervation beider Körperhälften der Druck in jeder Hand beeinflusst, wird er gesteigert oder geschwächt? Die Beantwortung schien Paneth für die Frage der doppelseitigen Hemisphäreninnervation von Bedeutung. Ich beteiligte mich damals als Demonstrator und supplierender Assistent des Instituts an den

1) R. Friedländer, Über den Kraftverlust der nicht gelähmten Glieder bei cerebraler Hemiplegie. Neurologisches Zentralbl. 1883. S. 211.

2) H. Curschmann, Beiträge zur Physiologie und Pathologie der kontralateralen Mitbewegungen. Habilitationsschrift. Leipzig 1906. Abgedruckt in der Deutschen Zeitschrift f. Nervenheilkde. Bd. 31. 1906. S. 1. Kurzer übersichtlicher Auszug in: Verhandlungen des 23. Kongresses f. innere Medizin. Wiesbaden 1906. S. 310.

Versuchen des viel zu früh der Wissenschaft entrissenen Forschers. Die Versuche fielen eindeutig aus: Man leistet am Dynamometer gleichviel, ob man nur mit einer Hand oder mit beiden Händen gleichzeitig maximal drückt.

Es schien mir von Interesse, denselben Versuch an Hemiplegikern anzustellen. Nach den Angaben von Pitres war eine Verstärkung auf der kranken Seite zu erwarten. Für die Theorien von der doppelseitigen Innervation und von der Restitution der halbseitigen Lähmung durch subsidiäres Eintreten der korrespondierenden Rindenpartie der anderen Hemisphäre, die man auf Broadbent[1]) zurückführt, wäre eine gleichzeitige Abnahme der Kraft auf der gesunden Seite eine glänzende Bestätigung gewesen.

Es war von vornherein klar, dass es nicht genügen werde, die Kranken ein- oder zweimal aufs Dynamometer drücken zu lassen. Übung, Ermüdung und Bahnung spielen ja bei solchen Untersuchungen eine so grosse Rolle, dass man sich nur dann vor groben Täuschungen bewahren kann, wenn man jedesmal eine Serie von Druckversuchen durchführt.

Zu solchen Serienmessungen ist nun das gebräuchliche sogenannte Collinsche Dynamometer, trotz der prinzipiell richtigen Konstruktion, nicht geeignet. Der scharfe Rand der ovalen Feder schneidet beim Druck auf das Instrument sehr unangenehm in die Hohlhand ein; hat man mehrmals hintereinander gedrückt, wird der Schmerz schon so lebhaft, dass Serien von Messungen und vergleichende Untersuchungen unmöglich sind.[2]) Ein weiterer Übelstand ist der, dass die Feder zu stark ist, weil das Instrument für das Maximum der Körperkraft gebaut ist. Dadurch ist aber die Teilung zu eng, die Feder zu hart, die Angaben für schwache Drücke wenig verlässlich.

Ich habe daher dem Dynamometer eine handlichere Form gegeben, welche es für serienweise Messungen geeignet macht.[3]) Mit diesem verbesserten Instrument wurden unsere Messungen ausgeführt.

---

1) W. H. Broadbent, An attempt of to remove the difficulties attending the application of Dr. Carpenters theory of the function of the sensori-motor ganglia to the common form of hemiplegia. The Brit. and For. med. chir. Rev. 37. 1866. p. 468. Zitiert nach M. Rothmann, Monatsschr. für Psych. und Neurologie. 16. 1904. S. 589.

2) Diesen Übelstand hebt auch Verdin (C. R. Soc. de Biologie 1896, p. 594) hervor. Sein Instrument, dessen Konstruktion von Chéron herrührt, liegt übrigens nicht sehr gut in der Hand.

3) M. Sternberg, Ein handliches Dynamometer. Neurolog. Zentralblatt 1907. Nr. 11.

Nun lassen sich freilich gegen dynamometrische Untersuchungen von vornherein eine Reihe von Einwänden erheben.

Es ist vor allem nicht gleichgültig, wie man das Instrument in die Hand nimmt.

Es ist auch nicht gleichgültig, wie man drückt. Wenn man absichtlich sehr langsam den Druck bis zum Maximum steigert, erreicht man meist nicht dieselbe Leistung, als wenn man sich bestrebt, rasch maximal zu innervieren. Das ist freilich kein Fehler des registrierenden Instruments, sondern es ist die Innervation in beiden Fällen offenbar verschieden. Daher ist aber von vornherein auch nicht ausgeschlossen, dass die hemiplegische Extremität anders als die gesunde maximal innerviert wird, da ja ihre Bewegungen langsamer erfolgen.

Ferner ist die Muskelleistung an sich auf beiden Seiten verschieden. Zum Druck auf das Dynamometer wird nicht nur die Muskulatur des Vorderarms, sondern auch noch eine grosse und unkontrollierbare Zahl anderer Muskeln beansprucht. Zur Fixation des erhobenen Vorderarms müssen die Muskeln des Oberarms und des Schultergürtels, die Muskeln der Wirbelsäule, die Bauchmuskeln, das Zwerchfell usf. zusammenwirken, und zwar in einer so komplizierten Weise, dass sie sich jeder Berechnung entzieht. Da nun die residuäre Hemiplegie nicht alle Muskeln der paretischen Seite in gleicher Weise schwächt, sondern, wie wir aus den Arbeiten Wernickes und Manns wissen, gewisse funktionell zusammengehörige Gruppen lähmt, andere dagegen verschont, ist der Händedruck der gelähmten Seite das Ergebnis einer anderen Bewegungskombination als der der gesunden Seite und daher mit diesem gar nicht vergleichbar.

Die maximale Kraftleistung ist weiter keine isolierte Funktion des motorischen Apparates, sondern in hohem Grade von dem Allgemeinbefinden abhängig. Nicht nur die einzelne Druckleistung, sondern auch der Eintritt und der Ablauf der Ermüdung werden von Schlaf, Nahrungsaufnahme, Stimmung usw. beeinflusst.

Die Aufgabe, eine maximale Kraftleistung auszuführen, ist endlich auch eine psychische Aufgabe. Die volle Konzentration der Aufmerksamkeit und der Wille, wirklich jedesmal maximal zu innervieren, müssen natürlich vorhanden sein, sonst geht es nicht. Die Versuche von Toulouse[1]), dynamometrische Bestimmungen an Geisteskranken auszuführen, sind daran gescheitert, dass solche Kranke meist nicht

1) E. Toulouse, Notes sur quelques expériences dynamométriques chez les aliénés. Mémoires de la Société de Biologie 1893. p. 121. — Die Zahlen von Toulouse entsprechen sicherlich nicht der wirklichen Maximalkraft. Man bedenke, welche enormen Kraftleistungen selbst zarte weibliche Geisteskranke in Aufregungszuständen vollbringen.

die nötige Aufmerksamkeit für die Messung aufbrachten. Man musste ihnen wiederholt zureden, bis sie kräftig innervierten, und erhielt auch dann auffallend niedrige Zahlen.

Man sieht, der Einwände sind nicht wenige; ein Teil davon deckt sich mit der Kritik des Ergographen.[1])

Ein Teil dieser Einwände trifft freilich jede Messung überhaupt. Es ist selbstverständlich, dass jede instrumentelle Bestimmung, auch die einfache Anwendung des Dynamometers, mit aller Sorgfalt gemacht werden muss, dass sie Übung von seiten des Untersuchers und des Untersuchten erfordert. Man muss dem Untersuchten das Instrument sorgfältig in die Hand legen, muss darauf achten, dass er auf die Mitte drückt, und ihn belehren, dass er rasch mit aller Kraft zu drücken habe. Bei den ersten vorbereitenden Versuchen lässt man den Pat. zweckmässigerweise auf den Zeiger blicken, damit er sehe, wie dieser durch den Druck vorwärts getrieben wird. Während der Messung ermuntert man den Untersuchten immer wieder durch Zurufe, seine ganze Kraft anzustrengen. Wenn einmal in einem Krankensaale mehrere Messungen ausgeführt worden sind, interessieren sich die Patienten sehr dafür, wetteifern ganz sportmässig miteinander und freuen sich bei wiederholten Untersuchungen der Zunahme ihrer Kraft. Auch unintelligente oder aphasische Hemiplegiker begreifen bei der allgemeinen Teilnahme rasch, worauf es ankommt, und bemühen sich, ihre Kraft zu zeigen.

Auf diese Art kann man den Einwänden, die sich aus mangelhafter Versuchstechnik herleiten lassen, begegnen. Dazu gehört eben auch die nicht genügende Erweckung der Aufmerksamkeit der Patienten.

Bei den später mitzuteilenden Kurven sieht man gelegentlich (Fig. 3), dass die Patienten beim ersten Druck, trotz der aufgezählten Vorsichtsmassregeln, noch nicht die volle Kraft zutage treten liessen. Wir haben diese erste Messung nicht verworfen, da es einerseits nicht im Belieben des Experimentators liegt, einzelne Resultate zu unterdrücken und andererseits der gesetzmässige weitere Verlauf der Kurve das Vorkommnis als Bahnung aufklärt.

Die Schwankungen der Kraftleistung, die vom Allgemeinzustande abhängig sind, kann man nicht eliminieren. Das ist auch gar nicht nötig. Ihre Beobachtung liefert vielmehr, soweit sie rein quantitativ sind, wertvolle Anhaltspunkte zur Beurteilung des Allgemeinzustandes.

---

1) R. Müller, Über Mossos Ergographen mit Rücksicht auf seine pathologischen und psychologischen Anwendungen. Th. Wundts Philosophische Studien. 17. 1901. S. 1. — L. Hirschlaff, Zur Methodik und Kritik der Ergographenmessungen. Zeitschrift für pädagogische Psychologie und Pathologie. 3. 1901. S. 184.

Die Einwände von der Verschiedenheit der zentralen Innervation und der peripheren Muskelleistung bei maximalem Druck mit der gesunden und der gelähmten Hand gelten nur dann, wenn man die Kraftleistung der paretischen und der gesunden Hand miteinander vergleichen will. Das sind in der Tat, streng genommen, qualitativ verschiedene Vorgänge, die sich daher quantitativ nicht vergleichen lassen. Anders ist es aber mit den maximalen Kraftleistungen einer jeden Extremität. Diese sind untereinander ohne Zweifel vollständig vergleichbar, wenn nur dafür gesorgt wird, dass das Dynamometer jedesmal in der gleichen Haltung gedrückt werde.

Die Bewegungen beider Arme sind voneinander sowohl in Bezug auf die Gelenke als auf die Muskulatur in sehr hohem Grade unabhängig, insbesondere dann, wenn die Schwerlinie des Körpers in die Medianebene fällt. Dies ändert sich auch nicht bei maximaler Innervation. Es wird daher auch die Funktion der einen Extremität durch die der anderen mechanisch nicht geändert, wenn sich diese in symmetrischer Lage befindet, aber eine etwas andere Bewegungskombination in derselben ausführt. Daher sind die Werte, die man bei einseitigem und bei doppelseitigem maximalen Druck an jeder Extremität erhält, untereinander vergleichbar, und können eventuelle Unterschiede auf Unterschiede der zentralen Innervationsvorgänge bezogen werden. Es ist wichtig, das zu betonen, da es sich an den Beinen anders verhält.[1])

1) Liegt man auf dem Rücken und hebt das eine Bein in die Höhe, während das andere ruhig liegen bleibt, so fixiert dieses rein mechanisch und passiv durch sein Gewicht das Hüftgelenk, indem in der Streckstellung die Kapselfasern desselben, insbesondere das Ligamentum Bertini, maximal gespannt sind und das Gelenk gesteift ist. So ist das Becken, der Ansatz des Ileopsoas, ohne weitere Muskelhilfe vollständig fixiert. Hebt man dagegen beide Beine, so muss das Becken durch Kontraktion der Rückenstrecker fixiert werden. Diese gleichzeitige Innervation beider Beine ist daher eine ganz andere Bewegungskombination als das Heben des einen Beines aus der Ruhelage. Selbst wenn das zweite Bein nicht aktiv erhoben, sondern nur durch reichlich unterlegte Kissen hochgelagert wird, ist, wie sich jeder selbst überzeugen kann, das Erheben des anderen Beines viel mühsamer; weil eben die passive Fixation des Beckens wegfällt. — Auf diesen rein mechanischen Verhältnissen beruht es, wie Grasset und Gaussel richtig erklärt haben, dass ein Hemiplegiker in Rückenlage das gesunde Bein allein hoch erheben kann, aber gar nicht oder nur wenig, wenn er gleichzeitig auch das gelähmte Bein heben soll. Dann versagen eben die paretischen Rückenstrecker. Bychowski hat dieses Symptom neuerdings beschrieben und als „Ersatzphänomen" bezeichnet, da er, die Lehre von dem Vikariieren der anderen Hemisphäre bei Hemiplegischen für „festgestellt" haltend, in dieser Erscheinung irrtümlicherweise einen Ausdruck der Unfähigkeit der gesunden Hemisphäre erblickte, genügend Bewegungsimpulse gleichzeitig in die kontralaterale und homolaterale Extremität zu schicken. J. Grasset et

Überblicken wir nun die Bedenken gegen die Verwertung dynamometrischer Untersuchungen, so ergibt sich, dass man das Dynamometer bei Einhaltung bestimmter Vorsichtsmassregeln zur Untersuchung des aufgestellten Problems verwenden kann. Es ist im übrigen selbstverständlich, dass man sich bei jeder messenden Untersuchung der Fehlergrenzen seiner Methode bewusst sein muss.

Bei unseren Messungen hat es sich als zweckmässig erwiesen, nach einem bestimmten, stets gleichbleibenden Schema vorzugehen, nämlich abwechselnd ungleichzeitig und gleichzeitig drücken zu lassen, und zwar im ganzen gewöhnlich sechsmal hinter einander.

Solcher Messungen haben wir viele Hunderte ausgeführt, und zwar an den verschiedensten Kranken, um zunächst die Wirkung aller möglichen Einflüsse kennen zu lernen. Ich bin den Ärzten meiner Spitalsabteilung, insbesondere meinem Assistenten, Herrn Dr. Ernst Grossmann, für die Vornahme dieser Messungen zu vielem Danke verpflichtet.

Von Hemiplegikern konnten nur jene Fälle von residuärer Hemiplegie verwendet werden, welche genügende Intelligenz und messbare Kraft in der gelähmten Hand besassen. Im ganzen verfüge ich über 27 Beobachtungen an Hemiplegikern. Der grösste Teil der Fälle entstammt meiner Spitalsabteilung, einige wurden an der meines Kollegen, des Privatdozenten und Primararztes Dr. Robert Freiherrn v. Pfungen, einige im Siechenhause der israelitischen Kultusgemeinde mit Erlaubnis des Primararztes Dr. Moriz Infeld gemessen. Beiden Herren spreche ich meinen verbindlichsten Dank aus.

Im Folgenden sollen nun die Ergebnisse, und zwar an der Hand graphischer Darstellungen, besprochen werden. Das Zeichnen von Diagrammen hat sich für die Diskussion der Messungsresultate als unentbehrlich erwiesen, weil die Zahlentabellen allzu schwer zu übersehen sind. Der Kürze halber wollen wir den Einfluss der gleichzeitigen maximalen Innervation beider Hände auf die Grösse der Kraftleistung der einen als Simultaneffekt bezeichnen, und zwar als positiv oder negativ, je nachdem es sich um Steigerung oder Herabsetzung handelt.

Es ist überflüssig, die Versuchsprotokolle aller 27 Fälle wiederzugeben. Ich begnüge mich mit einer Auswahl, welche die wichtigsten Verhältnisse zeigt. Die Beobachtungen sind nicht chronologisch an-

---

A. Gaussel, Un signe de paralysie organique du membre inférieur. Revue neurologique 1905. p. 881. — Z. Bychowski, Zur Phänomenologie der cerebralen Hemiplegie. Neurol. Zentralblatt. 1907. S. 154.

geordnet, sondern so, dass mit einfacheren begonnen und zu komplizierteren übergegangen wird.

Als erster Fall sei eine alte Hemiplegie besprochen.

Fall 1. Anna M., 60 Jahre. (Israelitisches Siechenhaus.) Apoplektischer Insult am 25. Mai 1903. Linksseitige Hemiplegie. Starke Beugekontraktur. An der linken Hand Mitbewegungen im Sinne der Beugung bei Bewegung der rechten Hand. An den Zehen keine Mitbewegungen. Gemessen am 14. Dezember 1905.

Maximaler Druck in Kilogrammen:

	Alternativ	Simultan	Alternativ	Simultan
Linke Hand	2	3	2	3
Rechte Hand	15½	19	18	14

Für die graphische Darstellung sind die Messungen nacheinander paarweise von links nach rechts aufgetragen, je ein Paar von Ordinaten ist durch eine gerade Linie verbunden; die linke Ordinate stellt den maximalen Druck der linken, die rechte Ordinate den maximalen Druck der rechten Hand dar. Die gleichzeitigen Drücke sind durch Klammern an der Abszissenachse gekennzeichnet. Alle Diagramme sind von links nach rechts zu lesen.



Fig. 1.

Graphische Darstellung der Messungsergebnisse von Fall 1.

Die graphische Darstellung zeigt zunächst sehr schön die Hemiplegie, d. i. den Unterschied in den Kraftleistungen der beiden Hände (mit der Einschränkung bezüglich der Vergleichbarkeit, die wir oben gemacht haben). Es ist auch die Kraftleistung der rechten, „gesunden" Hand herabgesetzt, denn 15—19 kg liegen wesentlich unter dem Durchschnitte.[1]) An der gelähmten Extremität besteht ein deutlicher posi-

1) Die Zahlen, die Pitres angibt, sind übrigens viel zu hoch, um als

tiver Simultaneffekt. An der „gesunden" Extremität ist beim ersten Druck gleichfalls eine Zunahme, beim zweiten eine Abnahme der Kraftleistung zu sehen.

Als nächster Fall soll eine ziemlich frische Hemiplegie besprochen werden.

Fall 2. Josef W., 36 Jahre, Fruchthändler. Aufgenommen 29. April 1905, entlassen 26. Juni 1905. (Abteilg. Baron Pfungen.) Apoplektischer Insult am Tage der Aufnahme. Totale rechtsseitige Hemiplegie. Anfangs sehr langsame Besserung, im Laufe des Juni raschere Fortschritte; eine beträchtliche Aphasie und Parese bleiben bis zur Entlassung.

Messungen wurden am 6. Juni, am 15. und am 20. Juni versucht, waren aber wegen der Aphasie nicht brauchbar. Die Messung am 24. Juni 1905 ergab folgende Zahlen:

	Alternativ	Simultan	Alternativ	Simultan	Alternativ
Linke Hand	30	29	26	21	22
Rechte Hand	4	$9^1/_2$	4	$7^1/_2$	6

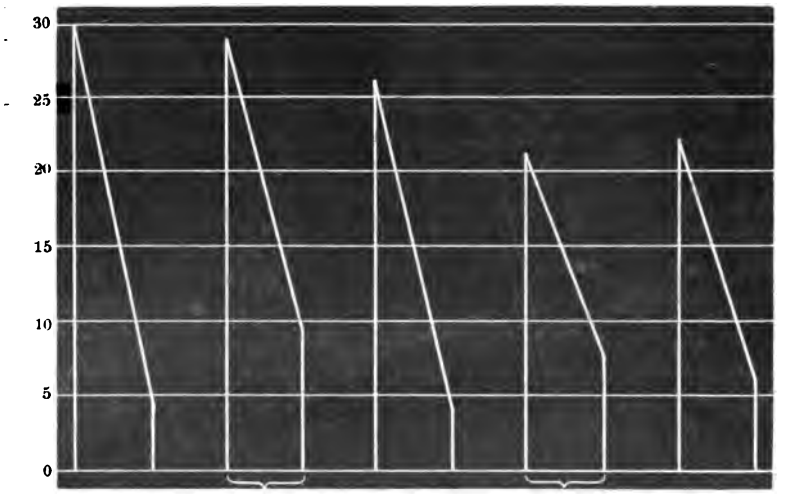

Fig. 2.

Graphische Darstellung der Messungsergebnisse von Fall 2.

In diesem Falle, der 2 Monate nach dem Insult eine Messung gestattete, war die gesunde Seite recht kräftig. Der Verlauf des Versuchs zeigt eine starke Ermüdbarkeit. Auf der hemiplegischen Seite besteht ein positiver Simultaneffekt, und zwar recht ausgiebig, erst 5, dann 3 kg. Die gesunde Seite zeigt einen negativen Simultaneffekt von 1 und 5 kg.

Normalzahlen gelten zu können. Man kann für Männer etwa 35—40 kg, für Frauen 22—28 als Durchschnitt annehmen.

Als dritter Fall sei eine ganz frische Hemiplegie besprochen.

Fall 3. Margarete A., 72 Jahre, Private. Aufgenommen 5. April 1906, entlassen 18. Juni 1906. Apoplektischer Insult am 3. April.

Bei der Aufnahme nur leichte Ataxie der linken Hand, das linke Bein vollkommen unbeweglich. Rasche Besserung: kann am 3. Mai einige Minuten stehen, am 15. Mai frei gehen. Bei der Entlassung vollkommen normale Beweglichkeit, kein Unterschied in den Haut- und Sehnenreflexen der beiden Seiten. Leichte Mitbewegungen.

Messung am 7. April.

	Alternativ	Simultan	Alternativ	Simultan	Alternativ	Simultan
Linke Hand	6	7	8	7	8	8
Rechte Hand	8	8	10	10	11	10
Messung am 26. April.						
Linke Hand	12	11	11	10	$9^1/_2$	8
Rechte Hand	12	$12^1/_2$	11	10	10	10
Messung am 17. Juni.						
Linke Hand	13	6	10	5	9	$5^1/_2$
Rechte Hand	14	14	12	12	12	12

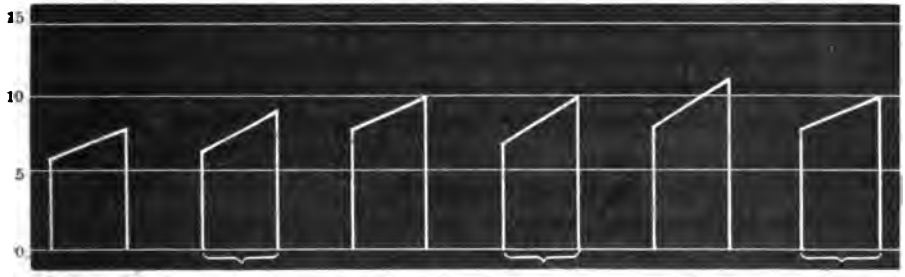

Fig. 3.

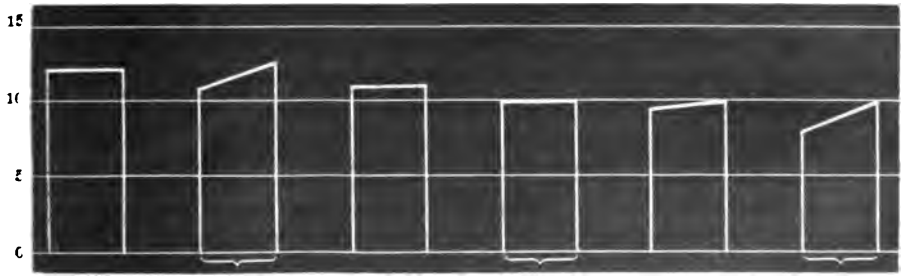

Fig. 4.

Fig. 3 u. 4. Graphische Darstellung der Messungsergebnisse von Fall 3 am 7. April und am 26. April.

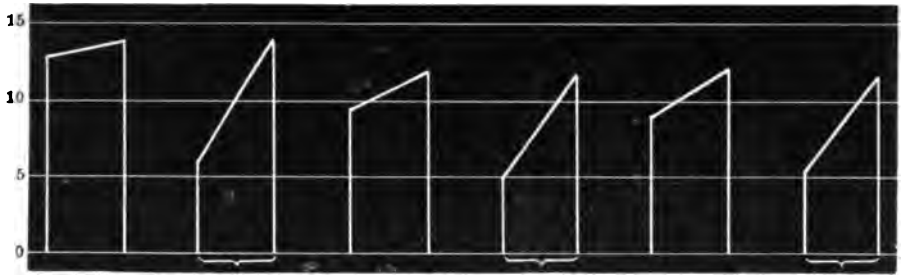

Fig. 5. Graphische Darstellung der Messungsergebnisse von Fall 3 am 17. Juni.

Die erste Untersuchung konnte in diesem Falle am 4. Krankheitstage vorgenommen werden. Das Diagramm (Figur 4) zeigt im Beginne deutliche Bahnung oder Übung, dann konstantes Verhalten der Kraftleistung. Ein Simultaneffekt ist nicht erkennbar, denn die geringen Schwankungen von $\pm$ 1 kg liegen innerhalb der Grenzen der allgemeinen Schwankungen.

Die zweite Messung (Figur 5) wurde 19 Tage später vorgenommen. Sie zeigt die Kraft gebessert und zwar in beiden Extremitäten. Die linke hat sich so sehr erholt, dass bei alternativem Druck an diesem Tage meist kein Unterschied zwischen rechts und links bemerkbar ist. Es besteht eine Andeutung von negativem Simultaneffekt auf der kranken Seite, so dass bei Simultandruck die Hemiplegie deutlicher wird. Das Diagramm zeigt deutlich eine Ermüdung im Laufe des Versuches.

Die dritte Messung, kurz vor dem Austritt, zeigt eine neuerliche Zunahme der Kraft in beiden Extremitäten. Die rechte Hand hat sich soweit erholt, dass ein Unterschied zwischen rechts und links nunmehr stets deutlich erkennbar ist. Dabei besteht jetzt ein sehr starker negativer Simultaneffekt auf der kranken Seite. Die sonst kaum wahrnehmbare Hemiplegie wird bei gleichzeitigem Druck jedesmal manifest. Leichte Ermüdung im Verlaufe des Versuches.

Im folgenden Falle handelt es sich wieder um eine frische Hemiplegie. Trotz hochgradiger chronischer und motorischer Aphasie konnten zahlreiche Messungen vorgenommen werden.

Fall 4. Heinrich K., 53 J., Beamter. Aufgenommen am 23. Dezbr. 1905, entlassen am 22. Januar 1906. Potator. Am 23. Dezbr. apoplektischer Insult im Bureau. Bei der Aufnahme rechterseits schlaffe Lähmung, vollkommene Aphasie, Bewusstsein leicht getrübt. Am 25. Dezbr. kann Patient einige Bewegungen mit den rechten Extremitäten ausführen und scheint einige Worte zu verstehen. Am 28. ist er nachts vom Bette aufgestanden. Am 29. Dezbr. kann Patient vorgeschriebene Worte nachschreiben, versteht jedoch ihren Sinn nicht. Spricht spontan fast nie, kann

nur wenige Gegenstände benennen. Die Motilität besserte sich sehr rasch bis auf ganz geringe Ungeschicklichkeit. Aphasie bestand bis zur Entlassung in beträchtlichem Maße.

Messungen:

28. Dezember:

	Alternativ	Simultan	Alternativ	Simultan	Alternativ
Linke Hand	23	25	23	19	22
Rechte Hand	13½	9	13	9	12

29. Dezember:

Linke Hand	25	22	23	21	
Rechte Hand	18	2	18	2	

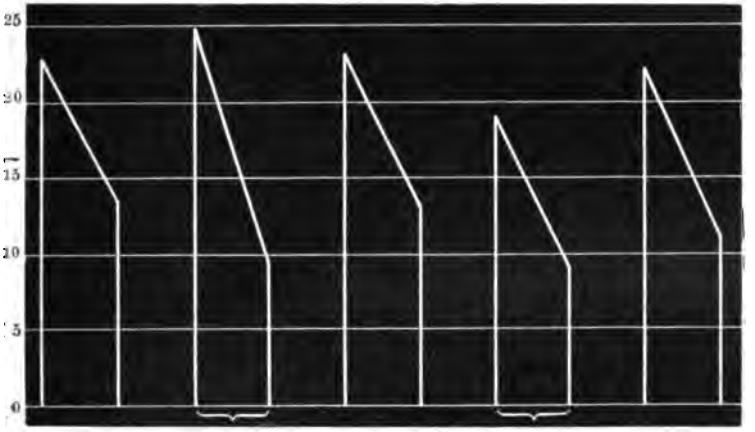

Fig. 6. Messungen von Fall 4 am 28. Dezember.



Fig. 7. Messungen von Fall 4 am 29. Dezember.

	Alternativ	Simultan	Alternativ	Simultan	Alternativ	Simultan
31. Dezember:						
Linke Hand	23	24	19	11	19	
Rechte Hand	6	8	$12^1/_2$	6	8	
6. Januar:						
Linke Hand	29	27	$27^1/_2$	24	20	22
Rechte Hand	$13^1/_2$	18	12	12	14	10
11. Januar:						
Linke Hand	20	18	18	18	19	
Rechte Hand	9	3	$10^1/_2$	$3^1/_2$	7	

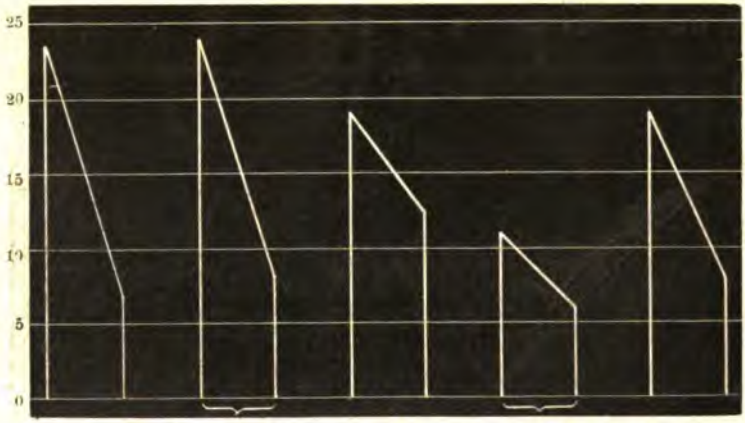

Fig. 8. Messungen von Fall 4 am 31. Dezember 1905.



Fig. 9. Messungen von Fall 4 am 6. Januar 1906.

14. Januar:

	Alternativ	Simultan	Alternativ	Simultan	Alternativ	Simultan
Linke Hand	27	21	21	20	22	21
Rechte Hand	13	18	14	11	12	$10^1/_2$

12. Februar.

Linke Hand	27	24	26	20	22	21
Rechte Hand	18	13	16	11	$13^1/_2$	8



Fig. 10. Messung von Fall 4 am 11. Januar.



Fig. 11. Messung von Fall 4 am 14. Januar

Die Diagramme zeigen meist negativen Simultaneffekt auf der gelähmten Seite. Am 29. Dezember (Figur 7) ist er besonders stark ausgesprochen. Mehrmals sieht man (Figg. 8, 9 und 11), dass

beim ersten gleichseitigen Druck durch allgemeine Bahnung ein scheinbar positiver Simultaneffekt entsteht und erst im weiteren Verlauf des Versuchs der negative Charakter desselben deutlich wird.

Wie angeführt, hat Pitres darauf hingewiesen, dass es Hemi-



Fig. 12. Messung von Fall 4 am 12. Februar 1906.

plegiker gibt, bei denen die Kraft der gelähmten Seite ungestört ist. Ein solches Bild zeigte vorübergehend der früher besprochene Fall 3 (Figur 4). Der folgende Fall zeigte ein ähnliches Verhalten.

Fall 5. Simon S., 73 Jahre (Israelitisches Siechenhaus.) Apoplektischer Insult am 23. April 1903 mit rechtsseitiger Lähmung. Jetzt Gang und Bewegungen der Hand normal, nur gelegentlich Andeutungen von Hemichorea dextra. Ganz leichte Mitbewegungen der rechten Hand bei feinen Bewegungen der linken.

Messung am 14. Dezember 1905.

	Alternativ	Simultan	Alternativ	Simultan	Alternativ
Linke Hand	19	$22^1/_2$	23	$22^1/_2$	25
Rechte Hand	25	23	22	$23^1/_2$	24

Man erkennt hier die Hemiplegie erst im Verlaufe des Versuches, nachdem Ermüdung der rechten Hand eingetreten ist. Simultaneffekt fehlt.

Gehen wir jetzt zu einem komplizierten Fall über, dessen Analyse uns nunmehr keine Schwierigkeiten machen wird.



Fig. 13. Messungsergebnis von Fall 5.

Fall 6. Josef W., 60 J., Heizer. Potus zugegeben. Aufgenommen 1. März 1906, entlassen am 17. Mai 1906. Am 24. August 1905 nach einem Streite apoplektischer Insult mit linksseitiger Lähmung. Besserung in häuslicher Pflege, so dass er wieder gehen konnte. Am 25. Februar 1906 neuerlicher Anfall mit Bewusstseinsverlust. Bei der Aufnahme Sensorium frei. Zwangsweinen. Geringe Kontraktur der linken Hand. Linksseitige Lähmung. Im Verlaufe des Spitalaufenthaltes zunehmende Demenz, lässt Harn und Stuhl unter sich. Dabei geht die Hemiplegie zurück; am 2. April vermag Patient das linke Bein gut zu bewegen, am 14. April steht er allein auf. Im Mai ganz verworren, beklagt sich, dass er gestorben sei. Nachts sehr unruhig. Wird an das Versorgungshaus abgegeben.

Kontrakturen, Reflexe und Mitbewegungen zeigten ein wechselndes Verhalten.

Bei der Aufnahme war die Sensibilität an der ganzen linken Körperhälfte herabgesetzt, Bewegungen an den Extremitäten sehr gering. Sohlenreflex und Kremasterreflex beiderseits gleich. Babinski links. Sehnenreflexe an den Armen links lebhafter als rechts, an den Beinen die Patellarreflexe gleich, Achillessehnenreflex links schwächer als rechts. Keine Mitbewegungen an den Händen.

Am 4. März Kontraktur im linken Ellenbogengelenke stärker.

Am 6. März deutliche Mitbewegungen: beim Händedruck rechts ungeschickte Bewegungen in der linken Hand, bei Bewegungen der rechten Zehen Mitbewegungen der linken.

Am 9. März tritt nach dem Drucke mit der linken Hand eine beträchtliche Verstärkung der Kontraktur auf. Lässt man auf die Hand des Arztes drücken, so ist anfangs der Händedruck gering; fordert man aber den Patienten auf, loszulassen, so wird der Händedruck allmählich stärker und beim Versuche, die Hand herauszuziehen, klammert sich der 2. und 3. Finger an. Ebenso wird es schwierig, das Dynamometer nach dem Druckversuche aus der Hand zu lösen.

Am 14. März starke Kontraktur des linken Beines in Beugestellung. Aktive Bewegung desselben unmöglich. Patellarreflexe links gesteigert, links Fussklonus und Babinski. Die Sprache lallend, manchmal gar nicht verständlich, das Gesprochene oft ohne Zusammenhang. Sehr viel Zwangsweinen.

Am 31. März Zwangsweinen selten.

Am 2. April Beugekontraktur des linken Beines geschwunden. Bewegung frei.

Messung am 6. März:

	Alternativ	Simultan	Alternativ	Simultan	Alternativ	Simultan
Linke Hand	5	7	5	9	6	8
Rechte Hand	33	27	27	32	29	30

Messung am 9. März:

Linke Hand	3	$4^1/_2$	7(?)	4	5	$6^1/_2$
Rechte Hand	27	26	$24^1/_2$	27	26	31

Messung am 17. März:

Linke Hand	5	5	4	6	5	$3^1/_2$
Rechte Hand	23	23	$24^1/_2$	24	$23^1/_2$	$21^1/_2$

Messung am 23. März:

Linke Hand	5	4	7	6	5	5
Rechte Hand	25	25	$23^1/_2$	25	25	22



Fig. 14. Messung von Fall 6 am 6. März.

Die Diagramme des Falls sehen auf den ersten Blick ziemlich eintönig aus. Bei genauerer Betrachtung lassen sie aber manches Bemerkenswerte erkennen. An der ersten Messung fällt zunächst die be-



Fig. 15. Messung von Fall 6 am 9. März.



Fig. 16. Messung von Fall 6 am 17. März.

deutende Kraft der rechten „gesunden" Extremität auf. Es ist ungewöhnlich, dass sich die Hemiplegie in einer so grossen Differenz der Kräfte der beiden Extremitäten auf dem Diagramm manifestiert. Die Kraft der rechten Extremität nimmt, entgegengesetzt dem Verhalten.

das wir an den anderen Fällen kennen gelernt haben, im Verlauf der Beobachtung nicht zu, sondern ab.

Der Simultaneffekt wechselt. Am 6. März besteht ein regelmässiger positiver Simultaneffekt auf der gelähmten Seite. Diese Wirkung verschwindet aber später: am 9. und 17. ist er schwankend, am 23. leicht negativ. Auf der „gesunden" Seite ist keinerlei Regelmässigkeit im Simultaneffekt zu erkennen.

Aus der Krankengeschichte geht die Wahrscheinlichkeit multipler Erweichungen hervor. Die Diagramme lassen sich damit sehr wohl in Einklang bringen; die Veränderung im Verhalten des Simultaneffekts entspricht sicherlich einem Wechsel im Zustande des



Fig. 17. Messungsergebnis des Falles 6 am 23. März.

Zentralnervensystems. Die Abnahme der Kraft der „gesunden" Hand ist wohl mit den zunehmenden allgemeinen Störungen und mit der Zunahme der Demenz in Parallele zu setzen, welch letztere später eine Messung nicht mehr möglich machte. Vielleicht ist die Abnahme der Kraft der mechanische Ausdruck von kleinsten neu hinzugekommenen Herden in der linken Hemisphäre, die keine sonstigen Veränderungen im Befinden und in den Symptomen, namentlich nicht in den sonst so fein reagierenden Sehnenreflexen hervorriefen.

Man sieht an diesem Falle, dass fortlaufende dynamometrische Beobachtungen für das genauere Studium eines Kranken von grossem Werte sein können.

Ähnlich wie die vorgeführten Beispiele verhielten sich die anderen untersuchten Fälle. —

Wenn wir nun die Ergebnisse unserer dynamometrischen Studien

an Hemiplegikern überblicken, so hätten wir die Kraft der hemiplegischen und der gesunden Seite und den Simultaneffekt auf einer jeden Seite zu betrachten.

Über die Kraft der gelähmten Seite ist nichts wesentlich Neues zu berichten. Ihre allmähliche Zunahme hat Pitres sehr schön verfolgt, auch die Inkongruenz zwischen motorischer Kraft und Brauchbarkeit der Hand bereits hervorgehoben — ein Gegenstand, über den ja seitdem zahlreiche neue Untersuchungen vorliegen. In formeller Beziehung dürfte die von uns gewählte Form der graphischen Darstellung gegen die von Pitres einen Fortschritt bedeuten.

Was die Kraft der „gesunden" Seite betrifft, so haben unsere Untersuchungen die Angaben von Brown-Séquard und Pitres bestätigt, dass diese in der Regel beträchtlich herabgesetzt ist. Doch kommen bemerkenswerte Ausnahmen von dieser Regel vor. So in dem ausführlich mitgeteilten Fall 6, in welchem der Kranke am 9. Tage nach dem Insult mit der paretischen Hand einen Druck von 5 kg, mit der gesunden von 33 kg ausüben konnte. Eine derartige Differenz von 28 kg ist bei frischer Hemiplegie freilich ganz ungewöhnlich.

Die Dauer der Herabsetzung der Kraft auf der gesunden Seite ist sehr verschieden. In manchen Fällen ist die Kraft der gesunden Seite noch herabgesetzt, wenn sich die gelähmte bereits sehr erholt hat, so dass in einem gewissen Zeitpunkt beide Hände am Dynamometer gleich stark erscheinen, wie die Abbildung Figur 4 im Fall 3 illustriert.[1]) Dieses Verhalten erinnert an die seltenen Fälle von Hemiplegie, in welchen die Sehnenreflexe auf der „gesunden" Seite einige Zeit nach dem Insult noch fehlen, während ihre anfängliche Herabsetzung auf der gelähmten Seite bereits aufgehört oder sogar einer Steigerung Platz gemacht hat.[2])

Der Simultaneffekt auf der gelähmten Seite verhält sich in den einzelnen Fällen ganz verschieden. Es gibt Hemiplegien mit

---

1) Diese Erscheinung kann in diesem Falle nicht, was freilich nahe läge, durch eine „physiologische" Differenz zwischen rechter und linker Hand erklärt werden, denn die Lähmung betraf die linke Körperhälfte und die Kranke war Rechtshänderin. Es sei hier übrigens bemerkt, dass unsere Messungen an Händen von verschiedenen nicht-hemiplegischen Kranken häufig ein Überwiegen der Kraft der linken Hand gezeigt haben u. zw. ohne dass es sich um Linkshänder gehandelt hätte. Auch normaler Weise gehen eben grobe Kraft und Geschicklichkeit im Vergleiche der beiden Hände nicht immer parallel.

2) M. Sternberg, Die Sehnenreflexe und ihre Bedeutung für die Pathologie des Nervensystems. Leipzig und Wien 1893. S. 169. — E. Ganault, Contribution à l'étude de quelques réflexes dans l'hémiplégie de cause organique. Thèse. Paris 1898. p. 42.

positivem, mit negativem, mit fehlendem und mit wechselndem Simultaneffekt. Das sonstige klinische Verhalten liefert für die Erklärung des Simultaneffekts so gut wie keine Anhaltspunkte. Der positive Simultaneffekt fällt nicht regelmässig mit dem Vorhandensein von Mitbewegungen zusammen, wie Pitres meinte und woria ihm Curschmann zu folgen scheint. In einzelnen Fällen kann man die Ursache des Schwankens des Simultaneffekts sowie der Kraft in der Multiplizität der Herde vermuten (Fall 6).

Der Simultaneffekt der gesunden Seite ist ein recht inkonstantes Phänomen. Ein regelmässiger negativer Simultaneffekt auf der gesunden Seite, wie wir ihn eingangs als Postulat der Theorie von dem subsidiären Eintreten der anderen Hemisphäre hingestellt haben, wird sehr selten beobachtet (Fall 2).

Die Frage, von der wir ausgegangen sind: „Wie verhält sich der Hemiplegiker bei gleichzeitigem Druck auf zwei Dynamometer?", kann daher nicht so einfach beantwortet werden, als sie gestellt ist.

Für die Theorie der Restitution der hemiplegischen Lähmung durch subsidiäres Eintreten der gesunden Hemisphäre liefern unsere Ergebnisse jedenfalls keine Stütze. Das postulierte Zusammentreffen von positivem Simultaneffekt auf der kranken und negativem auf der gesunden Seite kommt zwar vor (Fall 2), aber es ist keineswegs die Regel, sondern so selten, dass es wahrscheinlich nur durch ein Zusammentreffen ganz besonderer Verhältnisse zustande kommt.

Allerdings kommt ein negativer Simultaneffekt auf der gelähmten Seite häufig vor. Diese Erscheinung liesse sich noch im Einklange mit jener Theorie dadurch erklären, dass die gleichseitige Hemisphärenrinde zur Restitution der Bewegung mit verwendet sei; bei gleichzeitiger maximaler Innervation der gesunden Hand bliebe für die gelähmte so wenig übrig, dass ihre Kraftleistung vermindert würde.

Diese Auffassung versagt jedoch vollständig bei den häufigen Fällen von wechselndem Verhalten des Simultaneffekts.

Daher kann das Ergebnis der dynamometrischen Untersuchung nicht durch die Broadbentsche Theorie erklärt werden, während sich aus unseren Ergebnissen gegen die Annahme von dem Eintreten extrapyramidaler Verbindungen an Stelle der unterbrochenen Pyramidenbahn keine Argumente ergeben.

Will man versuchen, sich von dem Zustandekommen des Simultaneffekts ein Bild zu machen, so scheint mir die folgende Auffassung den gesamten Tatsachen am besten zu genügen:

Unser motorischer Apparat ist bilateral angelegt. Mit jeder Bewegung der einen Körperhälfte sind Bahnungen und Hemmungen für entsprechende Bewegungen der anderen Körperhälfte verbunden, deren

Leitungen in verschiedenen Höhen des Zentralnervensystems vom Rückenmark bis zum Balken verlaufen. Darauf beruhen die bekannten und vielfach studierten Mitbewegungen, die bei maximaler Innervation der einen Seite deutlich hervortreten.

Bei symmetrischer und gleichzeitiger maximaler Innervation beider Fäuste halten sich normalerweise die Hemmungen und Bahnungen für die kontralaterale Seite das Gleichgewicht, so dass die „Simultaneffekte" des Gesunden gleich Null sind.

Tritt nun eine Hemiplegie infolge eines Hirnherdes ein, so wird dieses Gleichgewicht der Erregungsvorgänge, die in den Kommissuren von der gesunden zur kranken Seite und von der kranken Seite zur gesunden Seite geleitet werden, gestört. Es wird der Schwerpunkt des ganzen Systems, bildlich gesprochen, verschoben, und diese Verschiebung drückt sich, je nachdem nun die Summe der Hemmungen oder der Bahnungen überwiegt, als negativer oder positiver Simultaneffekt aus.

Eine Vorstellung von den zahlreichen Möglichkeiten einer Veränderung des Simultaneffekts gibt folgende Betrachtung.

Nennen wir B die Summe von cerebralen Bahnungen, die von rechts auf links wirken, b die Summe der spinalen Bahnungen, H die Summe der cerebralen Hemmungen, h die Summe der spinalen Hemmungen, dann ist normalerweise bei gleichzeitiger maximaler Innervation:

$$B + b - H - h = 0.$$

Wenn nun ein Herd in der rechten Hemisphäre Störungen in der Leitung verursacht hat, werden sich diese Grössen ändern. Aus B wird jetzt B', aus b wird b' und so weiter.

Jetzt ist die Summe nicht mehr Null, sondern es ist:

$$B' + b' - H' - h' = S,$$

worin S den Simultaneffekt auf der linken Seite bedeutet. Es kann nun B' entweder gleich B sein oder kleiner als B: ebenso $b' \leq b$, $H' \leq H$, $h' \leq h$.

Das gibt 15 verschiedene Kombinationen, für die S einen von Null verschiedenen Wert hat, d. h. es sind bereits unter diesen einfachen Voraussetzungen, die von Reizerscheinungen ganz absehen, 15 verschiedene Fälle von positivem und negativem Simultaneffekt auf der gelähmten Seite möglich.

Grössere Klarheit über diese Fragen wird man natürlich erst dann gewinnen können, wenn mehrere klinisch genau untersuchte Fälle auch sehr eingehend anatomisch untersucht sein werden. Bisher ist keiner der von uns untersuchten Fälle mit verwertbarem Gehirn zur Sektion gekommen; mehrere unserer Kranken starben an neuerlichen ausgedehnten Hirnblutungen, so dass man den Sitz der alten Läsion und die damit verbundenen Veränderungen nicht genauer studieren konnte.

Anhangsweise seien noch einige Fälle von funktioneller Hemiplegie kurz besprochen.

Fall 7. Franziska Th., 58 Jahre, Pfründnerin. Aufgenommen 17. Juni 1905, entlassen 22. Juli 1905. Mit 19 Jahren Blattern. Vor 17 Jahren 1 Jahr lang im Spitale mit einer Geschwulst im Bauche gelegen, die all-

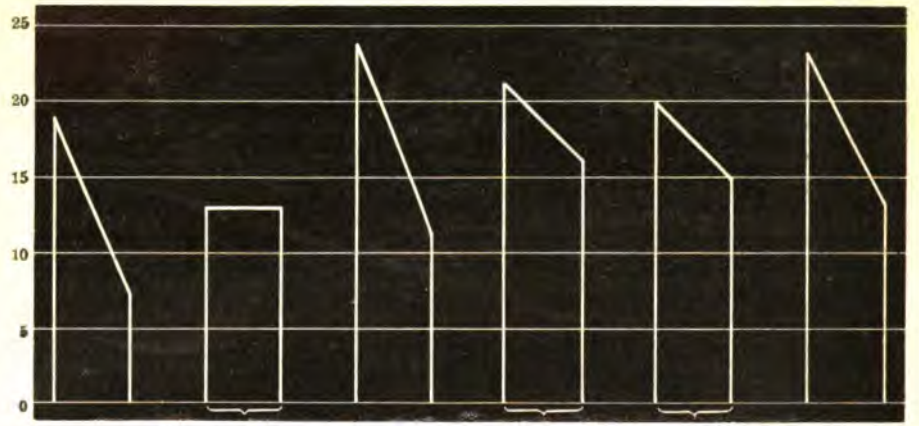

Fig. 18. Messungsergebnis von Fall 7 am 18. Juni 1905.

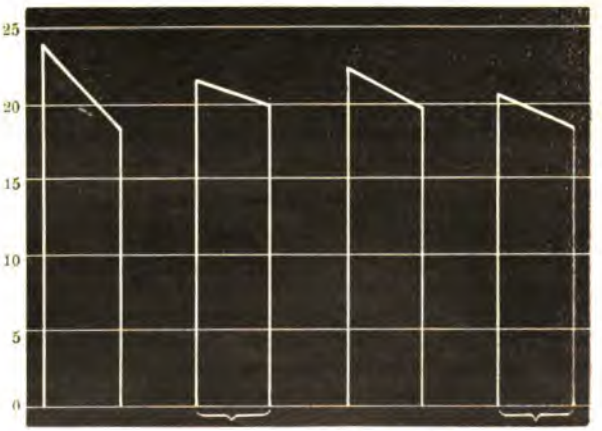

Fig. 19. Messungsergebnis von Fall 7 am 20. Juni.

mählich wieder vergangen ist. Seit 9 Jahren nervenleidend. Nach einem häuslichen Streit am 14. Juni 1905 mit Ameisenlaufen in der rechten Körperhälfte erwacht, an das sich Schwäche derselben anschloss. Rechtsseitige Parese, die sich anfangs sehr langsam, dann sehr rasch bessert, so dass sie vollkommen geheilt entlassen wird.

Die Kraft des Händedrucks wurde regelmässig gemessen; ich teile nur die zwei folgenden Beispiele mit:

Messung am 18. Juni.

	Alternativ	Simultan	Alternativ	Simultan	Alternativ	Simultan
Linke Hand	19	13	24	21	20	23½
Rechte Hand	7	13	11	16	15	13

Messung am 20. Juni.

	Alternativ	Simultan	Alternativ	Simultan
Linke Hand	24	21½	22	20½
Rechte Hand	18½	20	20	18½

Am Tage nach der Spitalsaufnahme, am 15. Tage ihres Leidens, war die hysterische Hemiplegie im Diagramm (Figur 18) deutlich ausgeprägt. Dasselbe zeigt auch einen deutlichen positiven Simultaneffekt auf der kranken Seite. Nach 2 Tagen Spitalaufenthalts eine deutliche Zunahme der Kraft, Simultaneffekt schwankend und gering. Die späteren Diagramme stimmen sämtlich mit Figur 19 überein. Zuletzt verschwand die Hemiplegie gänzlich.

Fall 8. Rudolf Sch., 28 J., Handelsangestellter. Aufgenommen am 28. Juni 1906, entlassen am 6. Juli 1906. Im Jahre 1902 und 1904 Lähmung der linken Körperhälfte, die nach kurzer Behandlung wieder schwand. Seit 2. Juni 1906 wieder Schwäche und Unempfindlichkeit der linken Körperhälfte. Rasche Heilung unter Faradisation.

Messung am 29. Juni.

	Alternativ	Simultan	Alternativ	Simultan	Alternativ	Simultan
Linke Hand	15	10½	15	9	12	7
Rechte Hand	32	27	32	23	28	25

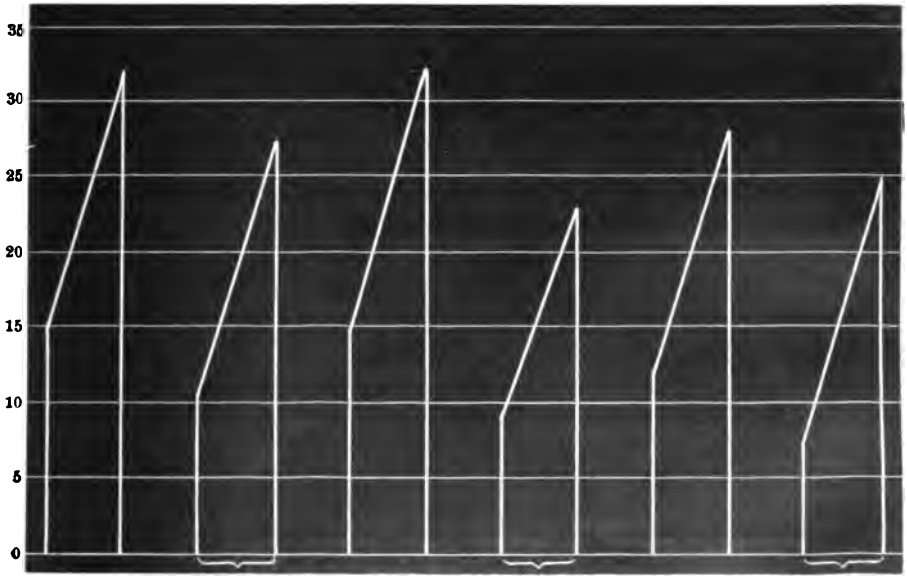

Fig. 20. Messung von Fall 8 am 29. Juni 1906.

Messung am 1. Juli:

	Alternativ	Simultan	Alternativ	Simultan	Alternativ	Simultan
Linke Hand	15½	15½	18	14	14½	10
Rechte Hand	24	27	26	23½	22	22½

Das erste Diagramm des Falles VIII (Figur 20) zeigt die hysterische Hemiplegie der linken Hand und einen deutlichen negativen Simultaneffekt. Zwei Tage später ist die rechte Hand auch schwächer geworden, der Simultaneffekt ist schwankend, bald positiv, bald negativ.

Wesentliche Unterschiede zwischen organischer und hysterischer Hemiplegie lassen sich demnach am Dynamometer nicht erkennen.

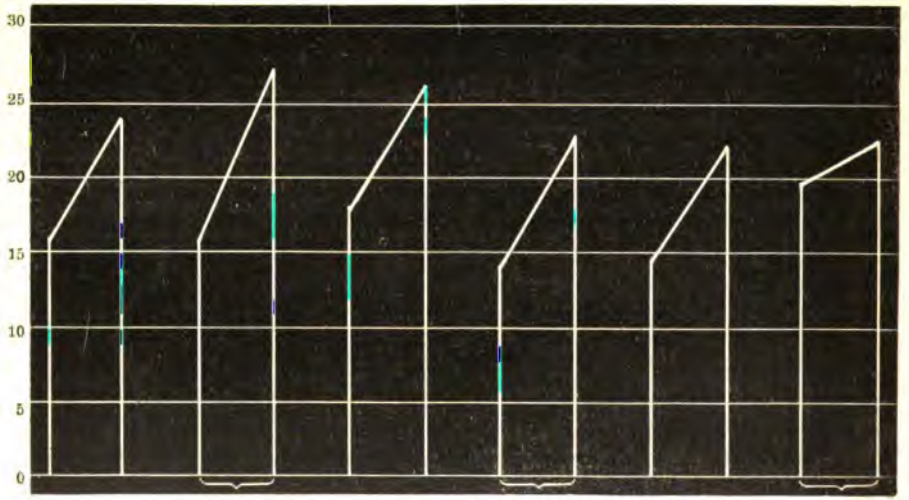

Fig. 21. Messungsergebnis des Falles 8 am 1. Juli.

Zum Schlusse sei noch ein Diagramm (Figur 22) abgebildet, das funktionell einer Hemiplegie entspricht, obwohl es sich nur um eine Bewegungsbehinderung durch Schmerz handelt. Es stammt von einer

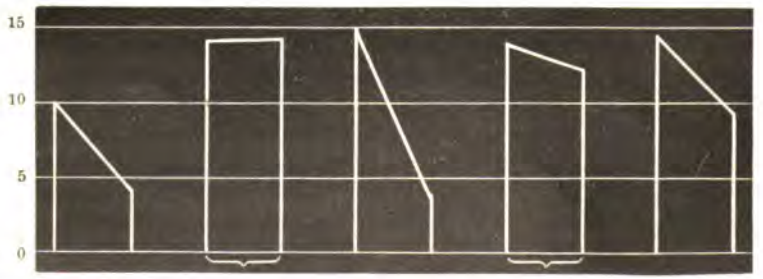

Fig. 22. Graphische Darstellung des Messungsresultates bei Periostitis typhosa am rechten Vorderarm.

Typhusrekonvaleszentin mit Periostitis typhosa der Knochen des rechten Vorderarmes.

Messung am 20. Dezember 1905.

	Alternativ	Simultan	Alternativ	Simultan	Alternativ
Linke Hand	10	14	15	14	14½
Rechte Hand	4	14	4	12	9½

Man erkennt am Diagramm zunächst die bedeutende Muskelschwäche beider Arme, ein bei Typhusrekonvaleszenten gewöhnliches Vorkommnis. Die Bilder des alternierenden Händedrucks gleichen dem der Hemiplegie. Es besteht ein sehr starker positiver Simultaneffekt von 8—10 kg, wie er bei cerebraler Läsion nie stattfindet. Die Verhältnisse liegen eben hier ganz anders; hier wird nicht das Gleichgewicht der Hemmungen und Bahnungen im Zentralnervensystem verschoben, sondern eine von der Peripherie kommende reflektorische Hemmung durch Bahnungen überwunden, die die Kommissuren überschreiten.

Interessante Befunde haben sich uns auch bei autotoxischen Störungen, insbesondere bei Morbus Basedowii und bei chronischer Nephritis ergeben, auf die hier nicht weiter eingegangen werden soll.

Jedenfalls kann man sagen, dass das Dynamometer nicht in die Rumpelkammer zu anderem obsoleten Gerümpel gehört, sondern ein ganz verwertbares Instrument ist und dazu dienen kann, neue Probleme anzugehen und unsere Erkenntnis krankhafter Vorgänge wesentlich zu vertiefen.

VI.

(Aus der Klinik für Nervenkrankheiten der St. Wladimir-Universität zu Kiew. Direktor: Prof. M. N. Lapinski.)

Beitrag zur Kenntnis der Meralgia paraesthetica anterior (Roth).

Von

W. Lasarew,

Assistenzarzt.

(Mit 1 Abbildung.)

Die Meralgia paraesthetica ist als bestimmter im Gebiet des Nervus cutaneus femoris externus zur Beobachtung gelangender Symptomenkomplex zuerst von Roth beschrieben worden, von dem auch der oben erwähnte Name herrührt.[1]) Die Mer. paraesth., die in Schmerzen des Oberschenkels besteht (Meralgia kommt von μηρος Oberschenkel und ἄλγος Schmerz her), unterscheidet sich von der gewöhnlichen Neuralgie durch folgende Besonderheiten:

1. Auftreten der Schmerzen nur beim Gehen oder Stehen.

2. Dadurch, dass im klinischen Bilde Parästhesien (Vertauben, Brennen, Ameisenlaufen u. dgl. m.) in den Vordergrund treten.

3. Herabminderung der Sensibilität in dem Verbreitungsgebiete des Nerven.

Wie oben gesagt, ist Mer. paraesth. von Roth[2]) monographisch für den Nervus cutaneus femoris externus beschrieben worden (unter dem Namen Meralgia paraesthetica externa); bei der ausführlichen Schilderung des meralgischen Symptomenkomplexes des Nervus cutaneus femoris externus erwähnt Roth jedoch flüchtig den genannten Symptomenkomplex auch im Gebiete der vorderen Hautäste des Nervus cruralis: „Eine Ausnahme bilden vielleicht die vorderen Hautäste des Nervus cruralis; ich habe 2—3 Fälle von Mer. paraesth. anterior gesehen.“[3])

---

1) Fast gleichzeitig mit Roth hat Bernhardt (Neurol. Zentralbl. 1895, Nr. 6) denselben Komplex von Erscheinungen im Bereich des N. cutaneus femoris externus beschrieben.

2) Roth, Meralgia paraesthetica. Berlin 1895.

3) Ich zitiere (weil Roths Monographie mir nicht zur Verfügung stand)

Während die Mer. paraesth. ext. die allgemeine Aufmerksamkeit auf sich gezogen, und in der Literatur diese Falle bereits nach Hunderten zählen (vgl. Brisard, Dissertation, Paris 1900; Schlesinger, Zentralblatt für die Grenzgebiete der Medizin und Chirurgie, Bd. 3 Nr. 7; Neurologisches Zentralblatt und Schmidts Jahrbücher für die Jahre 1895 ff.), ist die Mer. paraesth. anterior, d. i. der meralgische Symptomenkomplex im Gebiete des Nervus cutaneus femoris medius (vom Nervus cruralis), soweit mir bekannt, nur 3mal beschrieben worden, und zwar von Escat[1]), Joncherai[2]) und Neisser u. Pollack[3]). Wir kommen auf diese Fälle noch nach der Besprechung des unserigen zurück.

Patientin N., 28 Jahre alt, trat am 20. April des Jahres 1902 in die Klinik ein. Sie datiert ihre Krankheit vom Januar 1902. Sie fühlte im vorderen Teile des Oberschenkels „einen eigentümlichen Schmerz, gleich als wenn Tausende von Nadeln sie stächen, dazu Vertaubtsein und unangenehmes Brennen". Anfänglich stellte sich der Schmerz nur beim Bergaufsteigen ein. Trotz heftiger Schmerzen hörte sie nicht auf zu gehen, viel zu stehen, hohe Treppen zu steigen. Nach $1^1/_2$ Monaten wurde der Kranken das Gehen sehr beschwerlich, sie wandte sich an einen Arzt, der ihr anriet, sich zu erholen und das Bein zu massieren.

Nach 3wöchentlicher Erholung tritt bereits beim ersten Versuch, eine Anhöhe zu ersteigen, derselbe Schmerz auf. Patientin sieht sich genötigt, „zur weiteren Erholung" erst ein Krankenhaus aufzusuchen um sodann Schlammbäder in Saki[4]) zu brauchen. Im Herbst, 2 Monate nach der Rückkehr aus Saki, erneutes Auftreten der Schmerzen „im vorderen Teile der Oberschenkelmuskeln"; der Schmerz war sehr quälend und „brachte die Kranke zur Verzweiflung, da sie genötigt war, den Besuch der Malschule ganz aufzugeben". (Die Patientin war Malschülerin und ihre Schule befand sich auf der Höhe einer Terrainsteigung.) Anfang 1903 machte sie wieder einen Versuch, ihre Arbeit aufzunehmen, „sie war jedoch nur zu bald gezwungen, diesen Gedanken auf lange hinaus aufzugeben und ihr Bein gründlich zu kurieren".

---

nach Neisser-Pollack, „Beitrag zur Kenntnis der Roth-Bernhardtschen Meralgie und ihrer operativen Behandlung". Mitteilungen aus den Grenzgebieten der Medizin und Chirurgie. Bd. X. 1902, S. 453.

1) Escat, Un cas de méralgie paresthétique de Roth. Revue neurologique. 1895, Nr. 20.

2) Zit. nach Neisser-Pollack l. c.

3) l. c.

4) An der Südküste der Krim gelegener Kurort (Sol- und Schlammbad).

Die Kranke weilte noch wiederholt in Eupatoria am Liman[1]), verbrachte wieder mehrere Monate im Krankenhause. „Meine Arbeit, jede Tätigkeit hatte ich aufgeben müssen, und den Gedanken an freie Fortbewegung hatte ich endgültig aufgegeben." — Im Frühling des Jahres 1906 glaubte Patientin bedeutend gebessert zu sein, doch im Herbst erwies es sich, dass sie vor Schmerzen im „Muskelfleisch" und im vorderen Teil des Oberschenkels nicht imstande war, zu gehen: „Sowohl diese als jene Erscheinung trat bei der geringsten Ermüdung auf, obschon die Kranke sehr wenig ging."

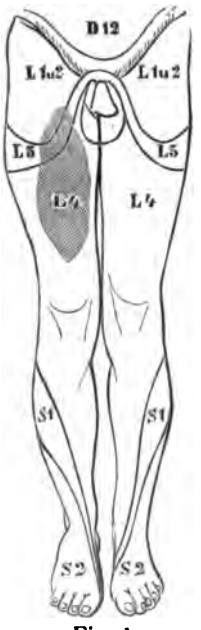

Fig. 1.

Auf meine Bitte zeichnete die Patientin (Malerin) noch vor der Untersuchung das Gebiet, auf das sich bei ihr die Empfindung von Vertaubtsein und Brennen erstreckte, auf. Dieser Bereich entspricht der Verbreitung des Nervus cutaneus femoris medius (vgl. Figur).

Bei der objektiven Untersuchung lässt sich weder von seiten der Reflexe (der Sehnen- und Hautreflexe, der Reflexe der Rachenschleimhaut, der Conjunctiva des Auges), noch von seiten der Muskelkraft oder der inneren Organe irgend welche Abweichung von der Norm feststellen.

Die Untersuchung der Sensibilität ergibt Herabminderung der Schmerzempfindlichkeit, der taktilen und thermischen (Kälte, Wärme), in dem fast auf ein Haar dem oben angegebenen (Nervus cutaneus femoris medius) entsprechenden Bereiche.

Bei Druck auf das Gefässnervenbündel in der rechten Leistengegend 3 Finger breit unterhalb des Ligam. Poupartii heftige Schmerzempfindlichkeit; in der linken Inguinalfalte wird solches nicht beobachtet; im ersteren (rechten) Bereiche lässt sich im Verlaufe des Stranges eine Reihe von rosenkranzförmigen Gebilden palpieren; offenbar sind das kleine Drüsen, die bei Druck schmerzen.

Das linke Bein der Patientin ist im Kniegelenk (nach tuberkulöser Gonitis) ankylosiert; Plattfuss besteht nicht.

Die Untersuchung der Sensibilität der beiden Nn. cutanei fem. ext. ergibt vollkommenes Erhaltensein derselben.

Bezüglich der Diagnose können in unserem Falle keinerlei Zweifel bestehen. Das Vorhandensein von Schmerzen bei Bewegungen, das Fehlen derselben im Zustande der Ruhe, das Bestehen von Par- und

1) Schwarzmeerlagune bei Odessa.

Hypästhesien — bildet den typischen, für Meralgie charakteristischen Symptomenkomplex. Besonders interessant erscheint der Fall durch seine Reinheit: es besteht nämlich neben Mer. n. cutan. fem. medii keine Mer. n. cut. fem. ext., während in allen obenerwähnten Fällen beide Formen von Meralgie nebeneinander bestanden.

Escat[1]) und Joncherai[2]) halten für am meisten wahrscheinlich, dass der Symptomenkomplex im Gebiet des N. cut. med. durch die Verbreitung von Ästen des N. cut. fem. ext. auch auf die Vorderfläche des Oberschenkels bedingt sei. In der Tat ist anatomisch die Tatsache genau festgestellt, dass vom N. cut. fem. ext. auch der in der Regel vom N. cut. fem. med. innervierte Bereich — falls der letztere Nerv rudimentär geblieben — kompensatorisch innerviert wird. In solchem Falle hat jedoch die die Mer. ext. begleitende Mer. anterior kein Recht auf eine selbständige Existenz, da letztere nur als eine besondere Spielart der Mer. ext. bei anomal verbreiteten Ästen des N. cut. fem. ext. erscheint. Der Neisser-Pollacksche Fall ist, wie bereits erwähnt, gleichfalls ein kombinierter; wie man jedoch aus der genauen Schilderung desselben ersieht, ist die Mer. ant. völlig unabhängig von der Mer. ext. Wir geben hier eine kurze Beschreibung des Falles, der übrigens auch noch aus dem Grunde bemerkenswert erscheint, weil er durch operativen Eingriff geheilt wurde.

Ein 18jähriger Gärtner leidet seit 2 Jahren an starken Schmerzen im Oberschenkel; dieselben sind von brennendem Charakter; ausserdem besteht ein Gefühl von Vertaubtsein auf der Vorderfläche des Oberschenkels; im Ruhezustande verschwinden die Schmerzen und Parästhesien; objektiv besteht Hypästhesie im Gebiet des N. cut. fem. ext. und des N. cut. fem. medius; Druck auf die Inguinalfalte schmerzhaft; unter dem Poupartschen Bande einige vergrösserte Drüsen. Die Operation (Dr. Lichtenauer) beginnt mit der Blosslegung des Gefässnervenbündels unmittelbar am Poupartschen Bande und der Entfernung eines grösseren dem Nerven aufsitzenden Lymphgefässknotens; gleichzeitig werden die übrigen Knötchen beiseite geschoben. Indem er mit dem Finger dem Verlaufe des N. cruralis folgte und denselben gleichzeitig von dem Gefässbündel freimachte, gelangte der Chirurg unter das Poupartsche Band in den Zwischenraum zwischen dem Nerven und dem Ligam. ileo-pectineum. Dabei erwies es sich, dass das Ligam. Poupartii mit seinem scharfen unteren Rande einen starken Druck auf den Nerven ausübte. Der Rand des genannten Bandes wurde daher inzidiert; beim Hindurchschieben des Fingers zwischen Nerv und Lig. ileo-pectineum wird nun kein Druck mehr fühlbar.

1) l. c. 2) Zit. nach Neisser-Pollack.

Bei Besichtigung des Nerven lässt sich an ihm weder Verdickung, noch Abschnürung, noch auch vaskuläre Injektion beobachten. Heilung per primam. Nach der Operation verschwanden der Schmerz und die Vertaubung, die vom Kranken vorn am Oberschenkel lokalisiert wurden, während beide Erscheinungen auswärts (lateral) bestehen blieben; die Hypästhesie verschwand gleichfalls vorn, bestand aber auswärts (lateral) fort, mit anderen Worten — der meralgische Symptomenkomplex war aus dem Gebiet des N. cut. fem. med. verschwunden, bestand aber in dem des N. cut. fem. lateralis weiter fort; nach 2 Monaten schwand auch die Meralgie des letzteren Nerven.

Aus seinem Falle schloss der Autor mit gutem Recht, dass Meralgie als Folge eines mechanisch-irritativen Zustandes des Nerven auftreten kann, der durch Druck von seiten des Lig. Poupartii hervorgerufen wird. Der Erfolg der Operation, der sich zu allererst am N. cut. med. offenbarte, ist selbstverständlich, einer Erklärung bedarf nur die günstige Einwirkung der Operation auf den N. cut. fem. ext. — Es ist möglich, dass im Neisser-Pollackschen Falle auch der N. cut. ext. unter dem Poupartschen Bande lag (was mitunter beobachtet wird) und infolge des allmählichen Erschlaffens dieses letzteren (nach der Inzision) dem Drucke von oben her nicht mehr ausgesetzt war. Es liegt auch die Möglichkeit vor, dass die veränderten Spannungsverhältnisse, die in dem gesamten Bandapparate eingetreten waren, auf den N. cut. ext. nicht so unmittelbar eingewirkt haben könnten, sondern infolge der Erschlaffung des Lig. ileo-tibialis; das letzterwähnte Band spannt jenen fibrösen Kanal, der in der Fascia lata eine Art von Scheide für den in Rede stehenden Nerven bildet.[1])

Bekanntlich spricht Roth als Ursache der Mer. paraesth. ext. die Kompression des Nerven an, welche seinen anatomischen Untersuchungen zufolge leicht an folgenden Stellen[2]) eintreten dürfte: 1. an seiner Austrittsstelle unter dem M. psoas hervor, 2. an seiner Umbiegungsstelle bei der Spina ant. sup., 3. im fibrösen Kanal in der Fascia lata, 4. an seiner Austrittsstelle aus dem Kanal auf der äusseren Oberfläche der Fascie. Die Häufigkeit der Meralgie bei Plattfuss — ein Faktum, dem viele Autoren[3]) Beachtung schenkten — spricht gleichfalls zugunsten der von Roth ausgesprochenen mechanischen Anschauung. Für dieselbe spricht auch die Häufigkeit der Meralgie bei im übrigen vollkommen gesunden jungen Leuten und bei Leuten, die ihrer Berufsbeschäftigung nach viel auf den Füssen stehen (Fleischer, Musikanten),

1) Endlich lässt sich noch eine Verminderung der Venenstauung annehmen, die den anomalen Zustand des Nerven verursacht haben könnte.

2) Vgl. Neisser-Pollack S. 454.

3) Vgl. Pal, Wiener medizin. Wochenschr. 1901. Nr. 14.

sowie bei solchen, die dasselbe aus Liebhaberei tun, wie z. B. Touristen und Habitués der Bildergalerien und Museen.

In unserem Falle wird das Leiden der Patientin aller Wahrscheinlichkeit nach durch Kompression des Nerven in dem Gefässbündel von seiten der Drüsen hervorgerufen. Der Kranken wurde die Operation — deren Plan durch die im Neisser-Pollackschen Falle gemachten Erfahrungen vorgezeichnet erschien — vorgeschlagen. Man beabsichtigte das Bündel zu eröffnen, die Drüsen zu entfernen, unter dem Band hinauf vorzugehen und im Falle eines von diesem ausgeübten Druckes eine Inzision desselben vorzunehmen. Die Kranke konnte sich aber nicht zur Operation entschliessen und zog vor, wieder nach Eupatoria zu gehen, wo sie aller Wahrscheinlichkeit nach auch dieses Mal keine Heilung gefunden.

Wenn man die Mer. paraesth. anterior als selbständiges, von einer Erkrankung des N. cut. ext. unabhängiges Leiden gelten lässt (und dazu berechtigt uns der Neisser-Pollacksche Fall und in noch höherem Masse der unserige), so ist nicht ganz verständlich, warum denn von dem Bestande der sensiblen Nerven des N. femoralis nur allein der N. cut. med. betroffen wird, während N. cut. internus und N. saphenus verschont bleiben. Es hält schwer, eine völlig befriedigende Erklärung zu finden. Am wahrscheinlichsten erscheint die Annahme, dass die beiden letztgenannten sensiblen Nerven im Stamme des N. cruralis am tiefsten liegen und den Lageverhältnissen nach der Einwirkung eines bestehenden Druckes (von seiten des Poupartschen Bandes, der Drüsen u. a. m.) wenig zugänglich sind.

Die in Gemeinschaft mit Mer. ext. auftretende Mer. paraesth. anterior ist — wenn wir die Escatsche Erklärung gelten lassen — im wesentlichen, wie bereits oben gesagt, natürlich keine selbständige Krankheitsform, sondern nur eine Abart der Mer. paraesth. ext. — Das gleichzeitige Auftreten der in Gemeinschaft erscheinenden Meralgien kann aber auch anders erklärt werden, und zwar kommt — wie die Untersuchungen Schmidts gezeigt haben — der N. cut. in fast 6% in einem gemeinsamen Stamme mit dem N. femoralis unter dem Poupartschen Bande hervor und geht erst später vom letztgenannten Nerven ab.[1]) Es ist nun ganz natürlich, dass ein Druck auf den gemeinsamen Stamm zu einer Meralgie beider Hautnerven führen kann. Ob die kombinierte Meralgie gerade solchen Ursprungs ist, wird sich aus den weiteren Forschungen ergeben, sobald sich die Aufmerksamkeit der Forscher dieser Möglichkeit zuwendet.

1) Bernhardt, Die Erkrankungen des peripheren Nervensystems. Wien 1898. S. 345.

VII.

Aus der Akademie für prakt. Medizin in Cöln (Abteilung Prof. Matthes).

Über segmentäre Bauchmuskellähmungen.

Von

Dr. P. Salecker.

(Mit 6 Abbildungen.)

Die Grundlage unserer Kenntnisse von den Funktionsstörungen der Bauchmuskulatur sind die Lehren Duchennes[1]), wie sie in seiner „Physiologie des mouvements" niedergelegt sind. In klarer erschöpfender Darstellung erörtert er die Wirkungsweise der einzelnen Muskeln und die Ausfallserscheinungen bei Lähmungen, bespricht das Verhalten der elektrischen Erregbarkeit und gibt schliesslich einige bemerkenswerte klinische Notizen. Ein weiterer Ausbau der Beobachtungen dieses Forschers mit Hilfe moderner neurologisch-diagnostischer Methoden fand in der Folgezeit nicht statt. Erst durch Oppenheims[2]) 1903 erschienenen Aufsatz „Über den abdominalen Symptomenkomplex bei Erkrankungen des unteren Dorsalmarks" wurde die Aufmerksamkeit der Neurologen auf das lange vernachlässigte Gebiet gelenkt. Oppenheim stellte eine ganze Anzahl spezieller Fragen auf, die der Lösung bedürften. Als besonders und auch praktisch wichtig hob er die Beziehungen bestimmter Ausfallserscheinungen im Gebiete der Abdominalmuskulatur zu Herderkrankungen des Rückenmarks hervor, in der Erwägung, dass damit vielleicht neue Anhaltspunkte für die so wenig ausgearbeitete Segmentdiagnostik im unteren Brustmark gewonnen werden könnten. Aus seinem Beobachtungsmaterial schien ihm indessen hervorzugehen, dass seine Hoffnung nicht berechtigt war. Er fand bei allen seinen Fällen, dass die Bauchmuskulatur — halb- oder beiderseitig — stets im ganzen erkrankte, niemals einzelne Muskeln oder Muskelsegmente. Ferner hatte er Gelegenheit, bei einer Laminektomie eine einzelne Nervenwurzel zu reizen; diese Reizung wurde

1) Duchenne, Physiologie des mouvements. Paris 1867.
2) Oppenheim, Deutsche Zeitschr. f. Nervenheilkde. 1903. Bd. 24.

mit einer Kontraktion der gleichseitigen Gesamtmuskulatur beantwortet. Oppenheim glaubte sich danach berechtigt, anzunehmen, dass die Innervation der Bauchmuskeln multiradikulär sei, d. h. dass jedes Muskelsegment von jedem Nerven der unteren Dorsalsegmente versorgt werde. Um so mehr hielt er sich zu dieser Annahme berechtigt, als er in der Literatur keine Beobachtung fand, „die erkennen liess, dass eine umschriebene Erkrankung des Kerngraus oder der vorderen Wurzeln des unteren Dorsalmarks zu einer sich auf ein Muskelsegment des Rectus oder Obliquus beschränkenden Atrophie führt". Diese Hypothese Oppenheims steht nicht im Einklang mit einigen neueren Publikationen, die sich mit den erwähnten Verhältnissen befassen. Ibrahim und Hermann[1]) berichten über vier Fälle von Poliomyelitis, bei denen die Schrägmuskulatur partiell atrophirt war, und über einen Fall von Meningomyelocele, bei dem sie die Obliqui beiderseits total gelähmt fanden, während die Recti gut funktionierten. Den entgegengesetzten Zustand beobachtete Strasburger: Auf der Basis einer Poliomyelitis fand sich eine isolierte Lähmung der geraden Bauchmuskeln, die schrägen waren völlig gesund geblieben. Entsprechende Einzelbeobachtungen, die unter anderen Gesichtspunkten publiziert wurden, finden wir ferner bei Baracz[3]), Bockenheimer[4]), Borchardt[5]), Quervain[6]), Baginski[7]), Lövegren[8]), Corneil[9]). Neuerdings berichtete auch Minkowski[10]) über zwei Fälle partieller Bauchmuskellähmungen auf neuritischer Grundlage. Anatomische Untersuchungen bei solchen Zuständen sind meines Wissens bisher nicht angestellt worden. Ich bin in der Lage, über zwei Fälle von zirkumskripter Rückenmarksaffektion berichten zu können, die beide segmentäre Bauchmuskellähmungen aufzuweisen hatten. Einer derselben konnte auch anatomisch untersucht werden.

Fall 1. Alfred H., 46 Jahre, Schiffssteward. Aufnahme ins Augustahospital am 15. I. 06.

Anamnese. Der Vater starb an einem Herzleiden, die Mutter an

1) Ibrahim und Hermann, Bauchmuskellähmung bei Poliomyelitis anterior acuta im Kindesalter. Deutsche Zeitschr. f. Nervenheilkde. 1905. Bd. 29.

2) Strasburger, Zur Klinik der Bauchmuskellähmungen. Deutsche Zeitschrift f. Nervenheilkde. 1906. Bd. 31.

3) Arch. f. klin. Chirurgie. 1902. Bd. 68.

4) Arch. f. klin. Chirurgie. 1902. Bd. 65.

5) Berl. klin. Wochenschr. 1904. 49 u. 50.

6) Arch. f. klin. Chirurg e. 1902. Bd. 65.

7) Lehrbuch der Kinderkrankh. 8. Aufl. 1905.

8) Jahrb. f. Kinderheilkde. 1905. Bd. 61.

9) John Hopkins Hosp. Bull. 1905.

10) Deutsche med. Wochenschr. 1905.

„Gehirnschlag". Geschwister hatte Pat. nicht. Nervöse oder Geisteskrankheiten sind in der Familie nicht vorgekommen. H. litt mehrfach an Gonorrhoe, eine luetische Infektion wird negiert, sonstige ernstere Krankheiten hat er nie gehabt. Im Juli 1904 erkrankte er plötzlich ohne nachweisbare Ursache mit heftigen Schmerzen, die vom Rücken aus gürtelförmig nach dem Unterbauch hin ausstrahlten. Ausserdem trat in beiden Beinen ein Gefühl von Kribbeln und Pelzigsein auf, etwas später stellten sich spontane Zuckungen im rechten Beine ein. Sämtliche Erscheinungen gingen im Laufe weniger Wochen vollkommen zurück. Im Oktober desselben Jahres schwollen ihm unter heftigen Gürtelschmerzen beide Beine stark an, am rechten Oberschenkel bildeten sich zahlreiche bis talergrosse „Wasserblasen". Ferner bestand eine drei Tage dauernde vollständige Harnverhaltung. Auch die früheren Beschwerden traten mit vermehrter Intensität auf. Neben dem Gürtelschmerz stellten sich jetzt schiessende Schmerzen in der unteren Extremität ein, die abnormen Sensationen daselbst empfand er lebhafter als früher, die krampfartigen Zuckungen in den Beinen wurden stärker. Als er nach ca. 8wöchigem Krankenlager wieder zu gehen versuchte, bemerkte er, dass er das nur hinkend vermochte. Das rechte Bein war wesentlich schwächer geworden als das linke, auch waren die Bewegungen desselben nicht mehr so sicher wie früher. Auch diesmal gingen sämtliche Erscheinungen wesentlich zurück, doch schwanden sie nicht mehr völlig. Im August 1905 hatte er im Anschluss an eine ungewohnte körperliche Anstrengung eine erneute heftige Attacke, bei der in die Beine ausstrahlende Schmerzen im Vordergrunde standen. Inzwischen wurde das Gehen immer unsicherer, auch links gingen sowohl Kraft wie Präzision der Bewegungen zurück. Die Beine magerten zusehends ab. Seit Oktober 05 musste er einen krückenartigen Stock beim Gehen benutzen. Seit derselben Zeit etwa musste er bei Defäkation und Miktion mehr Anstrengung aufwenden. Bis Mitte Januar 1906 blieb der Zustand ziemlich unverändert. Am 15. Januar trat er eine längere Reise an. Als er am Zielpunkt derselben abends den Wagen verlassen wollte, bemerkte er, dass er überhaupt nicht mehr gehen konnte. So wurde er in das Hospital aufgenommen.

Status praesens. Pat. ist ein grosser Mann von derbem Knochenbau, in schlechtem Ernährungszustande. Die Muskulatur der Arme ist wenig voluminös, aber kräftig. Die Gesichtsfarbe ist fahlgelb, die Schleimhäute sind blass. Auf der Streckseite des rechten Oberschenkels befindet sich eine Anzahl ganz flacher strahliger runder Narben von Pfennig- bis Talergrösse. Es bestehen keine Drüsenschwellungen, keine Ödeme. Die Untersuchung der Brust, Bauchorgane und des Urins ergibt nichts Krankhaftes. Die Arterien sind in mässigem Grade sklerosiert.

Die Psyche zeigt abgesehen von einer gewissen reizbaren Schwäche und einem auffälligen Mangel an Krankheitseinsicht nichts Abnormes.

Die Cerebralnerven funktionieren ungestört.

Die Arme sind frei und kräftig beweglich.

Die Untersuchung der Wirbelsäule ergibt eine konstante Druckempfindlichkeit des 12. Brustwirbels. Der Erector trunci ist beiderseits, namentlich rechts, stark atrophisch. Der Rücken wird ohne besondere Schwierigkeit gebeugt und gestreckt, ebenso gelingt das Aufrichten aus

der Rückenlage ohne Zuhilfenahme der Arme. Fordert man den Pat. auf zu pressen, so wölbt sich die seitliche Bauchmuskulatur beiderseits etwa in ihrem unteren Drittel wie ein aufgeblähtes Segel empor. Die so entstandenen Wülste lassen sich mit leichter Mühe eindrücken, sie stellen eine Membran dar, die augenscheinlich passiv durch die andrängenden Därme emporgetrieben ist. Aktiv wirkende Muskulatur scheint in diesem Bereiche überhaupt nicht mehr vorhanden zu sein. Die Recti und die oberen Schrägmuskeln befinden sich im Zustande kräftiger Spannung (s. Fig. 1).

Fig. 1.

Beide Beine sind hochgradig abgemagert, das rechte mehr als das linke. Der Umfang des Oberschenkels (Mitte) beträgt rechts 30 cm, links $35\frac{1}{2}$ cm, des Unterschenkels (grösster Wadenumfang) rechts $22\frac{1}{2}$ cm, links $26\frac{1}{2}$ cm. Der rechte Fuss befindet sich in Equinus-Stellung. An beiden Oberschenkeln sind häufig fibrilläre, bezw. fasciculäre Zuckungen sichtbar. Im linken Hüft- und Kniegelenk treten zuweilen stark ausfahrende Spontanbewegungen auf.

Sämtliche passiven Bewegungen sind in allen Gelenken ohne Beschränkung möglich.

Die aktive Mobilität verhält sich folgendermassen: Im Hüftgelenk ist beiderseits die Flexion bis zu 1 R möglich, die übrigen Bewegungen dieses

Gelenkes erfolgen links langsam, ataktisch und wenig ausgiebig, rechts sind sie überhaupt nicht ausführbar. Im Kniegelenk besteht rechts völlige Lähmung, links werden Flexion und Extension ebenso wie im Hüftgelenk mit geringer Kraft und ataktisch ausgeführt. Die Bewegungen im Fuss- und in den Zehengelenken erfolgen links ziemlich kräftig und ausgiebig, rechts sind sie aufgehoben.

Gehen und Stehen ist ohne Unterstützung unmöglich. Der Gang ist ataktisch-paretisch.

Die Untersuchung der Reflexe ergibt an der oberen Extremität normales Verhalten. Der untere Bauchdeckenreflex fehlt, die beiden oberen sind gesteigert. Kremaster- und Patellarreflex fehlen beiderseits, ebenso ist rechts der Plantar- und Achillessehnenreflex nicht auslösbar. Links besteht Babinski, Fussklonus, Steigerung des Achillessehnenreflex. Der Analreflex ist erhalten.

Die Sensibilitätsstörungen ergeben sich aus den beigegebenen Seifferschen Schemen (Fig. 2a u. b). Die Oberflächen-Sensibilität ist in allen Qualitäten aufgehoben: beiderseits im Gebiete des 11. und 12. Dorsalsegments und des 1.—4. Lumbalsegments, rechts ausseredem im Gebiete des 5. Lenden- und des 1.—3. Sakralsegments. Links besteht eine mässige Abschwächung sämtlicher Qualitäten im Bezirke des 5. Lumbal- und 1.—3. Sakralsegments. Im Hautgebiete des 4. und 5. Sakralsegments ist die Sensibilität beiderseits erhalten. Die Rumpfzone zwischen dem 6. bis 11. Dorsalsegment ist hyperästhetisch. Die Tiefensensibilität ist im rechten Bein, im Bezirk des linken Hüft- und Kniegelenks aufgehoben, im Fuss- und in den Zehengelenken der linken Seite mässig abgeschwächt erhalten.

Die elektrische Untersuchung ergibt eine sehr starke Herabsetzung der faradischen und galvanischen Erregbarkeit des Cruralis und Ischiadicus, sowie der Hüft- und Oberschenkelmuskulatur beider Seiten (farad. R.-A. zwischen 40 und 22, galvan. M.-A. zwischen 9 und 15). Bei Anwendung dieser Ströme erfolgen die Zuckungen prompt. Die Erregbarkeit der rechtsseitigen Unterschenkel-, Fuss-Nerven und Muskeln ist vollkommen aufgehoben, links besteht eine mässige Herabsetzung der Erregbarkeit (R. A. 82—89; M.-A. 3,5—4,5). Die Bauchmuskulatur zeigt folgende Erregbarkeitsverhältnisse:

Muskel	Rollenabstand		Milliampères	
	R.	L.	R.	L.
Rectus	87	89	4	3,5
Obliqui (oberer Teil) .	82	84	4,5	4
Obliqui (unterer Teil) .	—	—	AnS 13*) KnS 15	AS 13,5*) KS 16

Die Blasen- und Mastdarmfunktion ist völlig ungestört. Der Levator ani ist mit mittelkräftigen Strömen prompt erregbar.

*) Träge Zuckung.

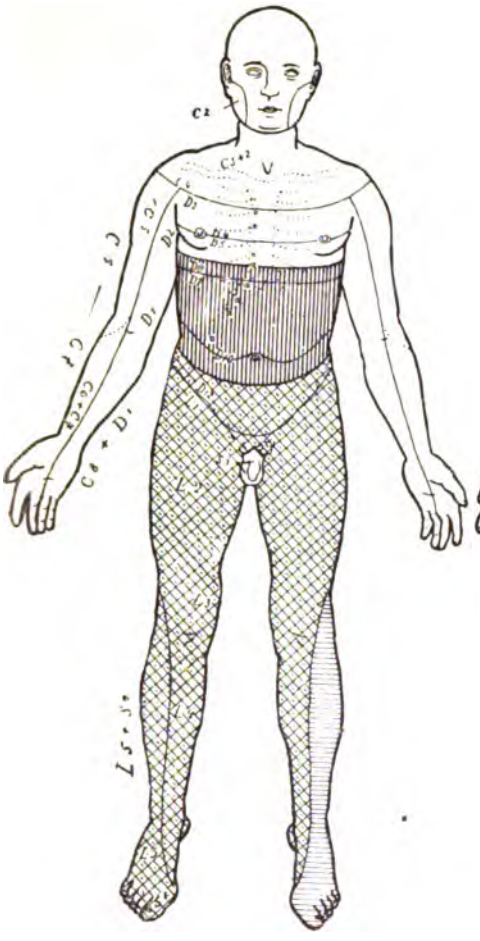

Fig. 2a.

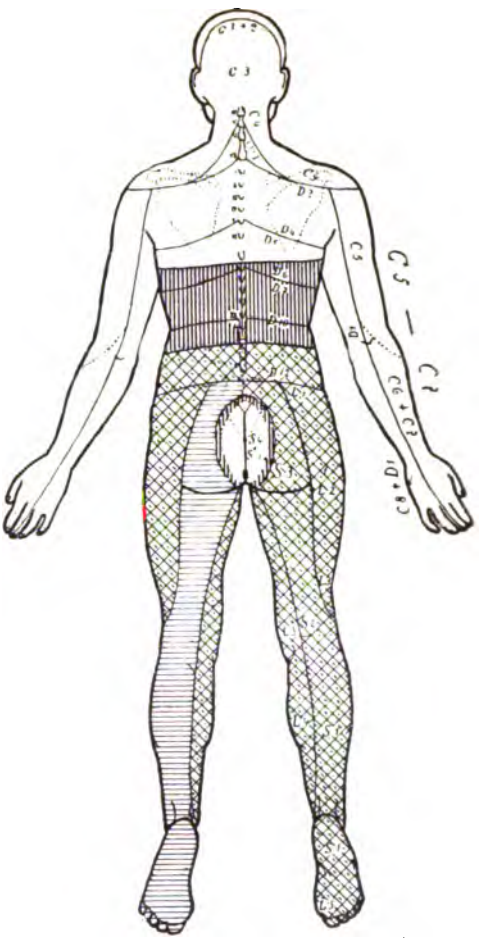

Fig. 2b.

Bemerkungen zu den Qualitäten:

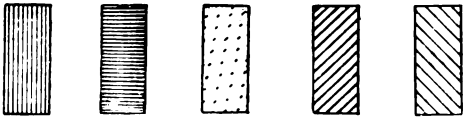

Der ausserordentlich charakteristische Verlauf liess eigentlich nur die Differentialdiagnose zwischen zwei Krankheitsprozessen zu: Meningomyelitis syphilitica oder Tumor des Lumbo-Sakralmarks. Eine sofort eingeleitete energische Inunktionskur war zunächst anscheinend von Erfolg, die Sensibilitätsverhältnisse besserten sich insofern, als an früher anästhetischen Gebieten kräftigere Berührungen als solche angegeben wurden. Es stellte sich aber später heraus, dass es sich um Autosuggestion von seiten des Patienten handelte. Er achtete so genau mit dem Gehör auf die Bewegungen des untersuchenden Arztes, dass er glaubte, die Berührung zu empfinden, wenn die entsprechende Bewegung ausgeführt wurde. In der Tat waren drei in kleineren Zwischenräumen aufeinander folgende Quecksilberkuren gänzlich erfolglos. Der Zustand blieb während der Beobachtung stationär. Die jetzt vorgeschlagene Operation wurde von dem Kranken zunächst verweigert, erst im November entschloss er sich dazu.

Der Fall lag für eine exakte Lokalisationsdiagnose sehr günstig. Nach oben zu war der Übergang der anästhetischen zur hyperästhetischen Zone besonders charakteristisch. Er entsprach der Grenze zwischen dem 10. und 11. Dorsalsegment. Die teilweise Bauchmuskellähmung schien, mit den gebräuchlichen Segmentschemen verglichen, mit dieser Grenze gut vereinbar. Nach unten zu wiesen die erhaltene Blasen-Mastdarmfunktion, der Analreflex, die sensible Intaktheit der Analgegend auf ein Freibleiben des untersten Sakralmarks hin. Dazu kam die konstante Druckempfindlichkeit des 12. Dorsalwirbels. Man konnte nach allem die Ausdehnung des Tumors vom untersten Dorsal- bis zum oberen Sakralmark annehmen. Lag die erwartete Geschwulst hinten oder vorne, extra- oder intramedullär? Der Beginn des Leidens mit Sensibilitätsstörungen, die komplete Anästhesie in Gebieten, wo die Motilität noch nicht völlig erloschen war, schien auf ein Wachstum von hinten hinzudeuten. Für einen extramedullären Tumor sprachen die schweren Wurzelsymptome, die zuerst halbseitig auftraten, das Fehlen dissoziierter Empfindungslähmung. Doch konnte, wie ja meist, intramedulläre Entwicklung nicht ausgeschlossen werden. Der Kranke wurde der chirurgischen Abteilung zur Operation überwiesen mit der Diagnose: Extramedullärer(?), von hinten wachsender Tumor des Lumbosakralmarks. Empfohlen wurde Eingehen auf den 12. Dorsalwirbel mit der Bemerkung, dass wahrscheinlich noch Eröffnung des 11. Dorsal- oder 1. Lendenwirbels notwendig werden würde.

Am 16. XII. 1906 Operation (Prof. Tilmann). Es wird zuerst nach der gewöhnlichen Methode der 11. Dorsalwirbel eröffnet. Hier liegt die Dura etwas verdickt und undurchscheinend vor, ein Tumor wird nicht gefunden, versucht man mit einer Knopfsonde

in den Wirbelkanal vorzudringen. so findet sich, dass dies nach oben hin leicht möglich ist, nach unten aber nicht. Jetzt wird der 12. Brustwirbel eröffnet. Man sieht eine spindelförmige, $1^1/_2$ cm lange Auftreibung, über der die stark verdickte Dura liegt. Zunächst wird die Dura oberhalb, dann unterhalb gespalten, aus beiden Öffnungen fliesst sehr reichliche Cerebrospinalflüssigkeit ab. Hierauf Einschneiden in den Tumor. Nach Eröffnung der Dura liegt eine glasige Substanz vor, nirgends ist etwas vom Rückenmark zu sehen. Die Tumormasse wird, soweit es möglich ist, mit Schere und Löffel entfernt. Nach vorne zu werden hierbei vereinzelte weisse Stränge sichtbar, zwischen die die Gallertmassen eindringen. Es handelt sich offenbar um einen intramedullären Tumor. Von einer radikalen Entfernung muss natürlich Abstand genommen werden. Die Dura wird mit 4 Katgutnähten geschlossen. Dann Hautnaht. Die mikroskopische Untersuchung des Tumorgewebes (nach Weigert und Beneke) zeigte die Charakteristika des Gliagewebes.

Die Wunde verheilte schnell und reaktionslos. Der Erfolg der Operation war aber, wie zu erwarten, kein guter. Es entstand bald ein progredienter, durch nichts aufzuhaltender Decubitus, der eine schnell zunehmende Kachexie zur Folge hatte. An den Gelenken der unteren Extremität stellten sich trophische Störungen ein. Es entstand Incontinentia urinae et alvi, die sich später allerdings besserte und fast völlig zurückging. Der Nervenbefund blieb im wesentlichen unverändert, eine exakte Untersuchung war allerdings bei dem Schwächezustand des Patienten nicht möglich.

Am 1. IV. 1907 erfolgte der Exitus. Die unmittelbare Todesursache war eine doppelseitige Unterlappenpneumonie.

Die Obduktion konnte bereits vier Stunden nach dem Tode ausgeführt werden (Prof. Jores). Die anatomische Diagnose war: Status nach Exstirpation eines Rückenmarkstumors. Aufsteigende sekundäre Degeneration. Pachymeningitis cerebr. haemorrhagica. Piaödem. Pneumonische Infiltration beider Unterlappen. Cystitis, Atrophie der schrägen Bauchmuskeln.

Makroskopisch zeigte das Rückenmark folgendes Bild: Die Gegend des Lendenmarks ist spindelförmig verdickt. Auf der Rückseite verläuft eine lineare, durch vier Katgutnähte geschlossene Narbe. Der Tumor ist 5 cm lang, er beginnt mit dem 1. Lendensegment und reicht bis $2^1/_2$ cm oberhalb des Conus. Die Dura ist in diesem Bereiche stark verdickt und mit der Pia verwachsen, ebenso sind die Lendenwurzeln sowie die 11. und 12. Dorsalwurzel mit den Rückenmarkshäuten verwachsen und von den letzteren nicht zu isolieren. Unmittelbar über dem Tumorbereich ist der Duralsack erweitert und

enthält reichlichen Liquor. Weiter oben angelegte Querschnitte zeigen typische aufsteigende Degenerationsherde.

Zur mikroskopischen Untersuchung wurde das Rückenmark folgenden Behandlungsmethoden unterworfen: Nervenzellenfärbung nach Nissl und Bielschowsky, Gliafärbung nach Weigert und Beneke, Markscheidenfärbung nach Weigert-Pal, Marchi-Methode, Gieson-Methode.

Aus jedem Rückenmarksegment wurde eine grössere Anzahl von Schnitten nach den verschiedenen Methoden untersucht. Im Lenden- und Sakralmark konnte die Zugehörigkeit zu den einzelnen Segmenten nicht mit Sicherheit festgestellt werden, bis zum 12. Dorsalsegment gelang das sehr gut.

Ich gebe eine kurze Schilderung der mikroskopischen Befunde, soweit sie für unser Thema von Wichtigkeit sind. Von einer genauen Beschreibung anatomischer Details sehe ich ab. Ich beginne unmittelbar unterhalb des 12. Brustsegments mit dem obersten Teile des Lendenmarks.

Die Form des normalen Rückenmarksquerschnittes ist hier im wesentlichen erhalten. Vom Markgewebe sind nur geringe Reste vorhanden. Im Weigert-Pal-Präparat erscheint dieser Rest als ein schmaler, dunkler Streifen, der etwa die periphere Hälfte des PyV, des Vorderseitenstranges und der KlS bis zu deren Mitte einnimmt. Rechts ist das erhaltene Markgewebe viel spärlicher und reicht nicht ganz so weit nach hinten wie links. Von der grauen Substanz sind die Spitzen der Vorderhörner, besonders links, erhalten. Im Nissl-Präparat sieht man hier noch eine Anzahl von Zellen, die teilweise vorzüglich erhalten sind, teilweise allerdings nur Schollen darstellen, die durch ihre Form als Zellen gekennzeichnet sind. Der ganze übrige Teil des Querschnittes wird, ohne dass — wie oben erwähnt — die Form wesentlich verändert ist, durch ein feinfaseriges, äusserst zellreiches Gewebe gebildet. Die Zellen zeigen, nach Weigert und Beneke gefärbt, den Typus der Gliazellen. Nervenzellen oder andere grössere Zellformen sind nirgends nachweisbar. Dieses Gliagewebe ist von einer Anzahl relativ grosser Höhlen durchsetzt — auf diesem Querschnitt liegen zwei grössere, zwei kleinere —, deren Wand durch endothelartige flache, sich teilweise dachziegelförmig deckende Zellen mit grossem ins Lumen ragenden Kern gebildet wird. Die Höhlen selbst sind leer. Ausser diesen Gebilden sind auffällig zahlreiche Gefässe mit sehr verdickten Wandungen und vereinzelte Hämorrhagien. Die Spinalhäute sind miteinander verwachsen. Sie bestehen aus derben, teilweise hyalinen Bindegewebszügen, die an der hinteren Peripherie von besonderer Mächtigkeit sind.

Schnitte aus der Höhe des 2. bis 3. Lumbalsegments zeigen folgendes Aussehen: Die Form des normalen Rückenmarks ist noch ungefähr erkennbar. Erhaltene Markfasern sind ebenfalls etwa in den oben angegebenen Grenzen sichtbar, doch reichen sie rechts nur etwa bis zum Beginne des Gowersschen Bündels, links bis zur Mitte der KlS. Aber auch diese

geringen Markreste sind von reichlichen Gliazügen durchwoben. Einzelne Vorderhornzellen sind links wiederum gut erhalten. Gefässe und Höhlenbildungen sieht man in derselben Form und Ausdehnung wie in dem oben beschriebenen Schnitte. Von diesem gliomatös degenerierten, aber in der Form noch wenig veränderten Querschnitt, dessen Umgrenzung eine feine Faserschicht bildet, ist die stark verdickte Dura durch einen nach hinten und seitlich gewucherten mächtigen Gliamantel abgehoben. Im Bereich dieser Tumormassen sieht man zahlreiche strotzend mit Blut gefüllte Gefässe und die degenerierten Spinalwurzeln. Das 4. und 5. Lumbalsegment lässt kaum noch Einzelheiten erkennen. Ganz spärliche normale Markfasern, leicht bogenförmig angeordnet, scheinen der Peripherie des PyV und des Vorderseitenstranges zu entsprechen. In der Konkavität des linken Bogens sind auch hier noch einzelne normale Ganglienzellen vorhanden. Alles Übrige stellt eine formlose gliomatöse Tumormasse dar. Die Höhlenbildungen sind hier kleiner und zahlreicher, ein Zellbelag derselben ist nicht erkennbar. Blutgefässe sind noch reichlicher vorhanden als oben.

Im oberen Sakralmark tritt die charakteristische Form des Rückenmarkquerschnittes wieder deutlich hervor. Anscheinend sind hier besonders reichliche Tumormassen durch die Operation entfernt worden. Die gliomatöse Entartung beschränkt sich fast nur auf die rechte Seite. Hier ist allerdings sowohl graue wie weisse Substanz fast vollkommen zerstört. Nur in der Gegend des PyV sind ganz spärliche Faserreste vorhanden. Die linke Hälfte dagegen zeigt fast normale Verhältnisse. Die Fasern sind — besonders im PyS — zwar spärlicher als normal, die Ganglienzellen weisen einzelne degenerierte Formen auf, aber nirgends finden sich gröbere Zerstörungen der funktionierenden Nervensubstanz.

Der mittlere Sakralteil entspricht fast völlig dem geschilderten, die Gegend des 4. und 5. Segments zeigt auch rechts beinahe normale Verhältnisse. Die Rückenmarksstruktur ist wieder in ihren Einzelheiten erkennbar, graue und weisse Substanz sind deutlich differenziert. Der PyS ist ziemlich stark gelichtet, die Zellen des grauen Marks sind nur zum kleineren Teile verändert.

Oberhalb des Lumbalmarks sind die Veränderungen relativ gering. Die Form des normalen Rückenmarkquerschnittes ist überall gut erhalten. Im 11.—12. Dorsalsegment sind rechts das Hinterhorn, die Gegend des Zentralkanals und grösstenteils die Hinterstränge durch gliomatöse Wucherung zerstört. KlS, Gollsches, Gowersches Bündel zeigen partielle aufsteigende Degeneration. Die Vorderhörner sind völlig intakt. Die gliomatöse Wucherung ist, allmählich an Ausdehnung abnehmend, bis zum 6. Dorsalsegment erkennbar. Im 5. Dorsalsegment findet sich nur ein mässiger Faserausfall in den auch weiter unten sekundär degenerierten Bezirken, der Gollsche Strang ist besonders stark affiziert.

Die Faserverarmung im KlS und Gowersschen Strang schwindet im 3. Dorsalsegment, die Degeneration im Gollschen Bündel erreicht erst in den sensiblen Kernen der Medulla oblongota ihr Ende.

Bezüglich der Spinalwurzeln sei noch Folgendes kurz bemerkt. Bis zur 9. Dorsalwurzel finden sich normale Verhältnisse. Die 10. Dorsalwurzel zeigt, namentlich in den vorderen Wurzeln, einen ziemlich reichlichen Faserausfall, die 11. und 12. Brustwurzel, bald nach ihrem Abgange vom Mark in die Tumormasse eingebettet bezw. mit der verdickten Dura ver-

wachsen, ist — sowohl im sensiblen wie im motorischen Teil — total degeneriert. Die Lendenwurzeln können nur untersucht werden, soweit sie den Rückenmarksschnitten anliegen. Die hinteren Wurzeln zeigen sich sämtlich völlig degeneriert, die vorderen zeigen namentlich links noch spärliche erhaltene Fasern. Die 1.—3. Sakralwurzel ist rechts — sensibel und motorisch — gänzlich degeneriert, links findet sich nur ein mässiger Faserausfall, die 4. und 5. Sakralwurzel zeigen ebenfalls nur ganz geringe Veränderungen, rechts etwas mehr als links.

Die mikroskopische Untersuchung der Bauchmuskulatur ergab Folgendes: Die geraden Bauchmuskeln zeigen normale Verhältnisse, kräftige Fasern mit deutlicher Querstreifung, das Perimysium internum ist sehr zart und kernarm; ähnliche Verhältnisse zeigen sich in den oberen 2 Dritteln der Schrägmuskulatur, nur dass hier die Fasern etwas dünner erscheinen und das Zwischengewebe etwas reichlicher entwickelt ist. In der unteren Hälfte der schrägen Muskeln ist das Bild ein ganz anderes. Die Muskelzellen sind spärlich, blass, schmal, sehr kernreich, das Zwischengewebe, eine faserige, ziemlich kernreiche Substanz, überwiegt völlig. Dieser Teil der Bauchmuskulatur stellt so eine bindegewebige Platte dar, in der die spärlichen atrophischen Muskelzellenkomplexe inselartig eingelagert sind. Die Atrophie betrifft sämtliche Muskellagen gleichmässig.

Fassen wir die klinischen und anatomischen Einzelheiten, soweit sie für unsere besondere Aufgabe von Wichtigkeit sind, kurz zusammen. Ein ca. 40 Jahre alter, bisher gesunder Mann erkrankt plötzlich mit einseitigen schiessenden Hüft- und Beinschmerzen, es treten Parästhesien hinzu, auch die andere Seite wird befallen und schliesslich bildet sich eine Parese beider Beine aus, die beim Eintritt in unsere Behandlung so weit gediehen ist, dass der Mann weder stehen, noch gehen kann. Die genauere neurologische Untersuchung ergab die Annahme einer Rückenmarksläsion etwa vom 10.—11. Dorsal- bis 3. Sakralsegment. Ein luetischer Prozess konnte nach dem Versagen mehrerer energischer Inunktionskuren ausgeschlossen werden, es blieb mit grosser Sicherheit die Annahme eines den genannten Rückenmarksabschnitt komprimierenden Tumors übrig. Positive Beweise für das Vorhandensein einer intramedullären Geschwulst, insbesondere dissoziierte Empfindungslähmung, waren nicht vorhanden, dagegen sprach der ganze Verlauf, die Schmerzen etc. mehr für einen extramedullären Tumor. Wir blieben uns aber bewusst, dass, namentlich nach den neueren Erfahrungen Oppenheims[1]) und Schultzes[2]), eine sichere Entscheidung über die Art des Tumors nicht zu treffen war. Von besonderem Interesse zeigte sich in unserem Falle die Frage der Loka-

1) Diagnostik und Therapie der Geschwülste des Zentralnervensystems. Berlin, Karger 1907.

2) Rückenmarksgeschwülste. Mitteilungrn aus den Grenzgebieten der Chirurg. u. Med. Bd. 12.

lisationsdiagnose. Es war nämlich ziemlich exakt sowohl die obere wie die untere Grenze des Herdes festzustellen. Nach unten zu fand sich eine sensible Aussparung der Analgegend, die dem 4. und 5. Sakralsegment entspricht, ferner Erhaltenbleiben der Blasen- und Massdarmfunktion, Intaktheit des Levator ani und des Analreflexes. Nach oben zu liess sich für die Lokalisationsdiagnose verwerten: Aufhebung sämtlicher Empfindungsqualitäten vom 11. Dorsalsegment (inklusive) nach abwärts, Hyperästhetie oberhalb dieser Grenze bis ca. zum 6. Dorsalsegment, Fehlen des unteren Bauchdeckenreflexes, lebhaftes Hervortreten des mittleren und oberen. Schliesslich fand sich eine degenerative Atrophie des unteren Drittels der Schrägmuskulatur des Bauches, während die Kontraktionsfähigkeit des Rectus und der oberen Drittel der Obliqui fast völlig intakt war. Entweder reichte der Tumor bis zum 11. bzw. 10. Dorsalsegment, oder es handelte sich nur um eine Wurzelläsion dieser beiden Segmente. Die letztere Annahme schien deshalb wahrscheinlicher, weil der M. iliopsoas, dessen Kerngebiet man dem 1. Lendensegment zuschreibt, relativ intakt war, während die Bauchmuskeln, deren Kerne aller Wahrscheinlichkeit nach höher liegen, teilweise fast völlig zerstört waren. Dem Chirurgen wurde Eingehen auf den 12. Brustwirbel empfohlen. Die Operation ergab zwar die vollkommene Richtigkeit der Lokalisation, aber der Tumor erwies sich als intramedullär, als ein zirkumskriptes Gliom, der das Rückenmark im Lendenteil fast vollkommen zerstörte. Einige Monate nach der Operation starb der Mann an einer Pneumonie.

Die anatomischen Tatsachen deckten sich vollkommen mit dem klinischen Befund. Von besonderer Wichtigkeit für uns war die Feststellung der medullaren Zentren der unteren Schrägmuskulatur des Bauches. In den gebräuchlichen Segmenttafeln von Starr-Edinger[1]), Bruns[2]), Leyden-Goldscheider[3]), Wichmann[4]) heisst es ganz allgemein, die Kernzentren der Bauchmuskeln liegen vom 5. bzw. 7. Dorsalsegment bis zum 1. Lendenwirbel, eine segmentäre Versorgung wird nicht erwähnt. In unserem Falle liegt die Sache so, dass die Vorderhörner des 1. Lendensegmentes noch eine beträchtliche Zahl unversehrter Ganglienzellen enthalten, worauf ja auch die erhaltene Funktion des M. iliopsoas hinweist, die Vorderhörner der unteren Dorsalsegmente sind in fast völlig normalem Zustande, dafür findet sich aber eine totale Atrophie der vorderen 11. und 12. und eine teilweise der 10. Dorsal-

1) Vorlesungen über den Bau der nervösen Zentralorgane. 7. Aufl. 1904.

2) Zentralblatt f. Grenzgebiete. Bd. 8.

3) Krankheiten des Rückenmarks und der Medulla oblongata. Nothnagels Handbuch. 2. Aufl. 1902.

4) Rückenmarksnerven und ihre Segmentbezüge. Berlin 1900.

wurzel. Man dürfte demnach nicht fehlgehen, wenn man die medullaren Zentren des unteren Drittels der Obliqui dem 11. und 12. Dorsalsegment zuweist. In derselben Höhe haben wir aller Wahrscheinlichkeit nach auch das Zentrum des unteren Bauchdeckenreflexes zu suchen. Wenigstens dürften diese Tatsachen für unseren Fall gelten, inwieweit sich Varietäten vorfinden, hat die weitere Beobachtung zu entscheiden. Der Rectus war bei unserem Patienten vollkommen intakt; da seine Nervenversorgung — wie der folgende Fall erweisen wird — ebenfalls segmentär ist, so kann man mit einiger Sicherheit annehmen, dass seine Zentren nicht so weit nach unten reichen wie die der Obliqui. Strasburger, Hermann und Ibrahim hatten dasselbe aus rein klinischen Beobachtungen gefolgert, ohne den anatomischen Nachweis dafür zu erbringen.

2. Antonio B., 29 Jahre, italienischer Kanalarbeiter. Aufgenommen am 9. XI. 06, geheilt entlassen am 10. III. 07.

Anamnese. Der Pat. stammt aus gesunder Familie und ist bisher nie ernstlich krank gewesen. Am 9. Nov. nachmittags wurde er in einem Kanalschacht, an dessen Herstellung er mitarbeitete, verschüttet. Er gibt an, dass beim Heraussteigen aus dem Schacht ein Erdrutsch entstand, durch dessen Anprall er von der Leiter fiel, etwa 2 m hinabstürzte und dann von den nachrückenden Erdmassen gegen die Wand des Schachtes gepresst wurde. Er verlor für kurze Zeit das Bewusstsein und wurde während dessen nach oben befördert. Als er wieder zu sich kam, bemerkte er, dass er die Oberschenkel nicht bewegen und weder gehen noch stehen konnte. In diesem Zustande wurde er in das Augustahospital eingeliefert.

Status praesens. Pat. ist ein mittelgrosser, ausserordentlich kräftiger, gut genährter Mann. Die Farbe des Gesichts und der Schleimhäute ist etwas blass. Am Kopfe befinden sich einige geringfügige Hautabschürfungen. Oberhalb des Kreuzbeins sieht man eine reichlich 2 Handteller grosse rote Druckstelle. Die Untersuchung der Brust- und Bauchorgane sowie des Urins ergibt nichts Abnormes. Die Temperatur ist normal.

Pat. ist vollkommen bei Bewusstsein, klagt über Kopfschmerz.

Die Funktion der Gehirnnerven ist ungestört.

Die Arme sind sehr muskulös, sämtliche Bewegungen werden ausgiebig und kräftig ausgeführt.

Die Dornfortsätze des 11.—12. Brust- und 1.—2. Lendenwirbels sind druckempfindlich, ohne dass objektive Veränderungen daselbst vorhanden sind. Auch die Röntgenuntersuchung ergibt keine Knochenverletzung.

Die Lendenwirbelsäule ist in mässigem Grade lordotisch gekrümmt, das ist besonders beim Stehen sichtbar, ist aber auch bei der Horizontallage nachweisbar.

Rückwärtsbeugen des Rumpfes ist ausführbar, beim Versuch den Rumpf vorwärtszubeugen knickt Pat. zusammen und fällt, wenn er nicht gehalten wird.

Aufrichten aus der horizontalen Bettlage ohne Unterstützung der Arme ist unmöglich.

Fordert man den Pat. auf zu pressen, so wölbt sich der untere Teil der linksseitigen Bauchmuskulatur ballonartig vor. Palpiert man diese Emporwölbung, so fühlt sich die an sich kräftige Muskulatur vollkommen weich an und lässt sich ganz leicht eindrücken, während die benachbarten Muskeln kräftig

Fig. 3.

gespannt sind. Rechts unten entsteht eine ähnliche, aber viel kleinere und mehr nach aussen gelegene Vorwölbung (s. Fig. 3 [1])). Die gelähmten Muskeln sind: links unteres Drittel des Rectus und etwa die unteren $^2/_3$ der Obliqui, rechts der unterste Teil der Schrägmuskulatur.

---

1) Die Figur gibt leider nur ein sehr unvollkommenes Bild des ausserordentlich prägnanten Befundes.

Die Beinmuskulatur ist sehr kräftig und beiderseits gleichmässig entwickelt. Sowohl rechts wie links ist die Beugung und Adduktion des Oberschenkels vollkommen unmöglich. Die Streckung des Unterschenkels wird beiderseits mit sehr geringer Kraft ausgeführt, links schwächer als rechts.

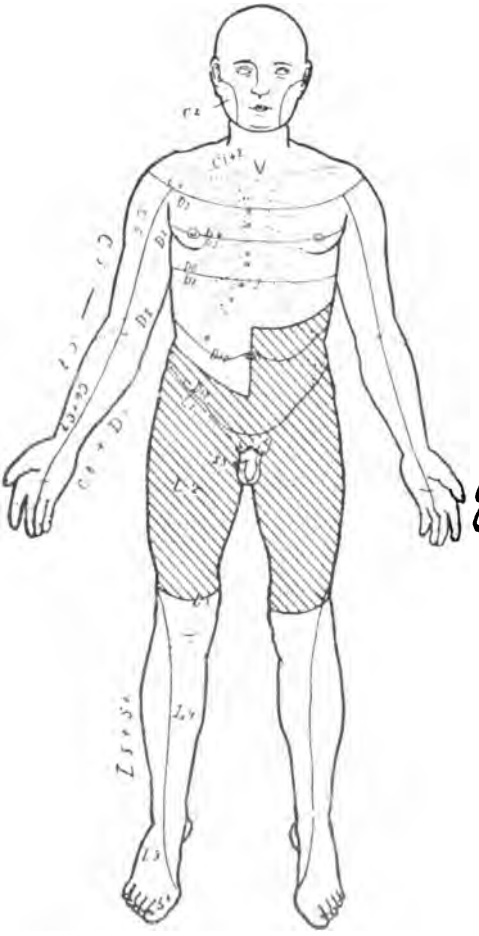

Fig. 4a.

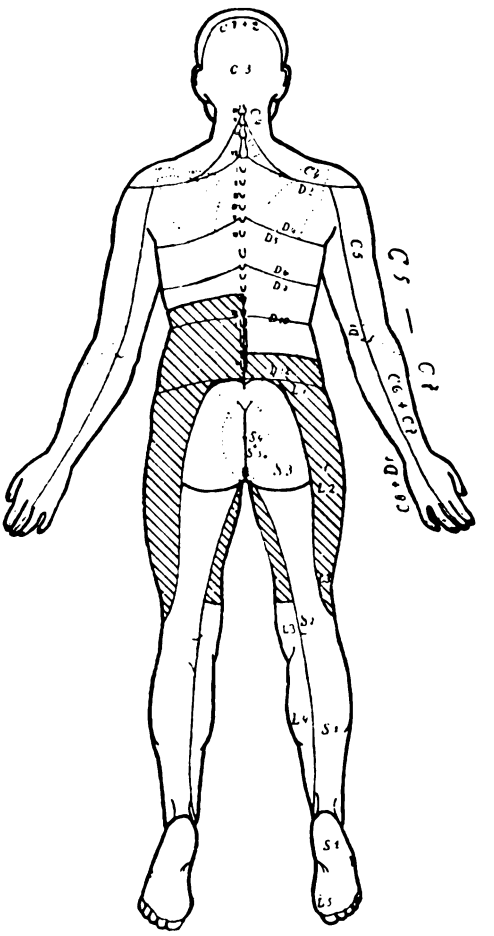

Fig. 4b.

Alle übrigen Bewegungen in der unteren Extremität werden kräftig und ausgiebig ausgeführt.

Die Untersuchung der Reflexe ergibt Fehlen der Kremaster- und Patellarreflexe. Die Bauchdeckenreflexe zeigen unter sich ein differentes Verhalten. Links fehlt der untere Reflex, der mittlere ist sehr schwach,

der obere in gewöhnlicher Stärke auslösbar; rechts ist der untere Reflex sehr schwach, der mittlere und obere erfolgen prompt und kräftig.

Die Sensibilitätsprüfung (s. Fig. 4a u. b) zeigt taktile Hypästhesie beiderseits im Gebiete des 1., 2. und teilweise auch des 3. Lumbalsegments, ebenso — in noch leichterem Grade als im Lumbalgebiet — zeigt rechts das Gebiet des 12., links des 9.—12. Dorsalsegments Herabsetzung der Tastempfindung. Über den hypästhetischen Hautflächen besteht eine Hyperalgesie mässigen Grades. Die übrigen Empfindungsqualitäten, insbesondere auch die Tiefensensibilität, weisen keine Störungen auf.

Die elektrische Erregbarkeit ist vom Nerven und vom Muskel für faradischen und galvanischen Strom überall, auch im Gebiete der gelähmten Muskeln, völlig ungestört.

Die Blasen- und Mastdarmfunktion ist intakt.

Verlauf. Die an und für sich leichten Sensibilitätsstörungen bildeten sich bald vollkommen zurück. Am längsten hielt sich die Hypästhesie in der linken Unterbauchgegend, war aber auch dort nach 3 Wochen (Anfang Dezember 06) nicht mehr konstatierbar.

In den gelähmten Muskeln bildete sich allmählich Entartungsreaktion aus: in der linksseitigen Bauchmuskulatur eine komplete, in der rechtsseitigen ebenso wie in den beiderseitigen Adduktoren und Quadricepsmuskeln eine inkomplete. Auf der Höhe der Erkrankung, am 5. I. 07, waren die Erregbarkeitsverhältnisse der Bauchmuskeln folgende:

Muskel	Rollenabstand		Milliampères	
	r.	l.	r.	l.
Rectus oben	98	90	3,5	3,8
Rectus unten	98	0	3,5	AS 2,5*) KS 3,0
Obliqui oben	95	85	3,5	4,0
Obliqui unten	55	0	AS 2,8*) KS 3,0	AS 2,0*) KS 2,5

Von der Angabe der Zahlen für die gelähmten Oberschenkelmuskeln sehe ich als für unser Thema wenig in Betracht kommend ab.

Ende Januar, ca. 3 Monate nach Beginn der Erkrankung, begann sich der Zustand zu bessern. Zunächst trat eine Besserung der elektrischen Erregbarkeitsverhältnisse ein, indem die Muskeln wieder für den faradischen (bezw. für einen schwächeren) Strom erregbar wurden und die Zuckungsfolge normal wurde. Dann vermochte der Mann den Oberschenkel mit geringer Kraft in der Hüfte zu beugen und den Unterschenkel zu strecken. Anfangs Februar konnte er an Stöcken gehen. Die Bauchmuskelstörungen

*) Träge Zuckung.

waren erst Ende Februar verschwunden, nachdem bereits ca. 10 Tage vorher die Zuckungsverhältnisse völlig normal waren. Um dieselbe Zeit kehrten die aufgehobenen, bezw. herabgesetzten Reflexe zurück. Anfangs März wurde der Mann auf seinen Wunsch geheilt und völlig arbeitsfähig aus dem Krankenhause entlassen. Er konnte ohne Ermüdungsgefühl eine hohe Treppe mehrmals hinauf- und hinablaufen, konnte ohne besondere Anstrengung beliebig viele Rumpf- und Kniebeugen machen, kurz, er war völlig geheilt. Eine irgendwie erhebliche Atrophie der gelähmten Muskulatur hatte sich nicht ausgebildet, vielleicht war sie mit dadurch hintangehalten worden, das der Patient von Anfang an mit Faradisation, Massage und kinesiotherapeutischen Bädern behandelt worden war.

Fassen wir jetzt die wesentlichen Punkte des geschilderten Krankheitsverlaufs zusammen. Ein gesunder junger Arbeiter erleidet durch Verschütten bei einem Kanalbau eine Quetschung der Lumbalgegend. Hieran schliesst sich eine leichte, bald vorübergehende Sensibilitätsstörung im Hautgebiete des unteren Dorsal- und oberen Lumbalmarks. Ferner entstehen mit Entartungsreaktion einhergehende degenerative Muskellähmungen. Befallen sind die beiderseitigen Adduktoren und Quadricepsmuskeln, dem entsprechend fehlt der Patellarreflex. Ferner ein Teil der Bauchmuskeln: das untere Drittel des linken Rectus, die beiden unteren Drittel der linken Obliqui und etwa das unterste Viertel der rechten Obliqui. Dem entsprechend findet sich eine Aufhebung, bzw. Herabsetzung beider unteren und des mittleren linken Bauchdeckenreflexes. Im Laufe von ca. vier Monaten tritt eine völlige Restitutio ad integrum ein. Der speziell anatomische Vorgang, um den es sich im vorliegenden Falle handelte, ist für uns von keiner erheblichen Bedeutung, da es sich nur um Veränderungen im Mark selbst handelt, welche vielleicht die angenommene dissoziierte Empfindungslähmung [illegible] nur um eine Wirkung [illegible] deren Druck [illegible] Symptomenkomplex hervorgerufen [illegible] Lokalisation [illegible] Übereinstimmung [illegible] Die Lesion [illegible] nach oben [illegible] etwas weniger [illegible] Verhältnisse der [illegible] zu dem [illegible] namentlich [illegible] des Rectus [illegible] des ersten [illegible] nach [illegible] liegende [illegible] Teil des

linken Rectus, der rechte ist vollkommen intakt. Die Rückenmarksläsion muss links erheblich höher hinaufgehen als rechts, weil $^2/_3$ des linken Schrägmuskels gelähmt sind, rechts kaum ein Drittel. Erst bei dieser höher hinaufreichenden Läsion findet sich eine Beteiligung des Rectus. Das scheint mir zu dem Schlusse zu berechtigen, dass auch in diesem Falle die Rectuskerne nicht ebenso tief hinabreichen wie die der Obliqui; wäre das der Fall, so müsste sich auch eine rechtseitige Rectusläsion vorfinden. Dass ein weit kleinerer Teil des Rectus gelähmt ist als des Obliquus, ist selbstverständlich.

In der Literatur finde ich nur einen ähnlichen Fall, den Fall 4 bei Hermann und Ibrahim; auch hier ist der Obliquus in grösserer Ausdehnung lädiert als der gleichseitige Rectus (bei Poliomyelitis). Der Minkowskische Fall kann hier nicht zum Vergleich herangezogen werden, da es sich um eine Neuritis handelt, Oppenheim[1]) beschreibt nur totale halbseitige Rectus-Obliquuslähmungen. Bei dem Lövegrenschen[2]) Falle, bei dem es sich um doppelseitige partielle Rectus-Obliquuslähmung handelt, ist leider auf die in Betracht kommenden Höhendifferenzen der gelähmten Muskeln nicht geachtet worden, dass solche aber bestanden, geht aus der vorhandenen Nabelverziehung hervor.

Was schliesslich das Verhältnis der Bauchdeckenreflexe zu den segmentären Lähmungen betrifft, so scheinen die drei Reflexe ungefähr den drei Muskeldritteln zu entsprechen. Im ersten Falle findet sich Aufhebung des unteren Reflexes zusammen mit Lähmung des unteren Muskeldrittels, im zweiten Falle Fehlen, bzw. Abschwächung links des unteren und mittleren, rechts nur des unteren Reflexes; dem entspricht links Lähmung der unteren zwei Drittel, rechts des unteren Drittels der Schrägmuskulatur. Hält man die Dinklersche[3]) Lokalisation der Bauchdeckenreflexe für richtig, so würde sich dadurch auch eine genauere Lokalisation für die Kerne der einzelnen Bauchmuskelsegmente ergeben. Doch müssen diese noch etwas hypothetischen Annahmen durch weitere Beobachtung erwiesen werden. Immerhin scheint mir auch jetzt schon eine ausgesprochene segmentäre Bauchmuskellähmung für die Segmentdiagnose von Bedeutung zu sein.

Zum Schlusse fasse ich die Resultate dieses Aufsatzes in folgende Sätze zusammen:

---

1) l. c.
2) Jahrbuch f. Kinderheilkde. Bd. 61.
3) Deutsche Zeitschr. f. Nervenheilkunde. Bd. 2.

1. Es gibt nicht nur totale, sondern auch partielle Bauchmuskellähmungen bei Rückenmarksaffektionen.

2. Die Innervierung der Bauchmuskeln erfolgt nicht multiradikulär, sondern segmentär.

3. Die Markkerne der geraden Bauchmuskeln reichen nicht so tief hinab wie die der schrägen.

4. Die einzelnen Bauchdeckenreflexe scheinen bezüglich ihrer Rückenmarkslokalisation den jeweiligen Muskelsegmenten zu entsprechen.

5. Die Beobachtung von segmentären Bauchmuskellähmungen ist, namentlich im Verein mit Reflex- und Sensibilitätsstörungen von Wichtigkeit für die Segmentdiagnose im Dorsalmark.

VIII.

Kleinere Mitteilung.

Zwei neurologische Mitteilungen

von

Dr. Ratner-Wiesbaden.

I. Über Grypno- und Telephonophobie.

Trotz der grossen Anzahl der beschriebenen Phobien möchte ich doch über zwei von mir beobachtete seltene Phobiefälle kurz mitteilen.

Es handelt sich um zwei erblich belastete Individuen im Alter von 40 bezw. 45 Jahren. Neben allgemeinen neurasthenischen Erscheinungen boten sie Folgendes dar. Der eine Pat. fürchtete sich vor dem Schlaf, seitdem er gelesen hatte, dass jemand tot im Bette aufgefunden worden war. Er suchte sich nachts möglichst wach zu erhalten, was bei der ohnehin häufigen Schlaflosigkeit der Neurastheniker ihm auch nicht schwer fiel. Er kam dabei natürlich sehr herunter und musste durch Hypnotika und Allgemeinbehandlung zum Schlafen angehalten werden. Mit Besserung des Allgemeinbefindens und unter Anwendung der Psychotherapie schwand allmählich der Zwangsgedanke und es erfolgte Restitutio.

Der zweite Fall betraf ebenfalls einen Neurastheniker, der an Ohrensausen litt. Otoskopisch und durch übliche Gehörprüfungen liess sich nichts am Gehörapparat nachweisen. Allein Pat. fürchtete, dass er infolge des Ohrensausens beim Telephonieren falsch verstehen oder etwas verhören könnte, und mied das Telephonieren ängstlich, ja sogar geriet in Aufregung, wenn er das Klingeln des Telephons vernahm.

Trotz aller Elektro- und Psychotherapie sowie der üblichen Allgemeinbehandlung blieb die Phobie bestehen.

Diese beiden beschriebenen Phobien, welche sich an Tatsachen knüpfen, sind nur durch ihre Überwertigkeit gekennzeichnet, was für ihr Entstehen auf dem Boden der Erblichkeit spricht.

II. Das Fehlen des beiderseitigen Kremasterreflexes als einziges Frühsymptom der Tabes incipiens.

Pat., 35 Jahre alt, klagt über allgemeine Müdigkeit und Appetitmangel. Anamnestisch liess sich Erblichkeit nicht feststellen, dagegen wurde eine vor etwa 6 Jahren acquirierte Lues, die s. Z. gründlich behandelt worden war, zugegeben.

Potenz normal. Die objektive Untersuchung ergab an den innern Organen nichts Abnormes. Patellarreflexe eher etwas gesteigert, jedenfalls nicht herabgesetzt. Kein Babinski, kein Fussklonus, kein sog. Oppen-

heimsches Unterschenkelphänomen. Triceps-, Periost- und Knochenreflex normal. Gaumenreflex normal. Pupillenreaktion prompt. Augenhintergrund normal. Augenmuskeln funktionieren gut und ausgiebig. Hautreflexe sonst normal. Dagegen fehlt der Kremasterreflex vollständig beiderseits. Keine Hypalgesie oder Hypästhesie konnte trotz sorgfältiger Prüfung irgendwo nachgewiesen werden. Dessen ungeachtet hegte ich bei der zugegebenen Lues den Verdacht auf Tabes incipiens und verordnete Solut. Kali jodat. 10:300 zweimal täglich einen Eßlöffel in Milch.

Nach einiger Zeit kam Pat. mit der Mitteilung, dass er im dunkeln Zimmer sich nicht so sicher bewegen könne wie ehedem. Die nochmalige Untersuchung ergab: Romberg, träge Pupillenreaktion auf dem rechten Auge, Herabsetzung der Patellarreflexe und Hypalgesie in der Gegend des Processus xiphoideus. Jetzt stand natürlich die Diagnose „Tabes" für mich fest. Trotz der verordneten Inunktionskur stellte sich nach einem Monat Schwäche in den Beinen und leichte Ataxie ein.

Es war somit das Fehlen des beiderseitigen Kremasterreflexes das einzige Frühsymptom der beginnenden Tabes, obwohl von den meisten Autoren, wie z. B. Oppenheim, dem blossen Fehlen dieses Reflexes keine Bedeutung zugeschrieben wird.

IX.

Besprechung.

John Landström, Über Morbus Basedowii. Eine chirurgische und anatomische Studie (aus der chirurgischen Klinik des Seraphimerlazaretts und der anatomischen Anstalt des Karolinischen Instituts in Stockholm). Stockholm, Kungl. Boktryckeriet. P. A. Norstedt & Söner, 1907. Mit 24 Figuren auf 8 Tafeln; 196 Seiten.

Die vorliegende Arbeit stützt sich in erster Linie auf 52 Fälle von Basedowscher Krankheit, die in den Kliniken der Professoren Berg und Ackermann im Seraphimerlazarett, sowie in ihrer Privatpraxis operiert sind und ausführlich mitgeteilt werden. Der Verfasser beschränkt sich aber nicht darauf, eine einfache Übersicht über die Resultate der chirurgischen Behandlung dieses Materials zu geben; er hat auch die strittige Frage nach der Gefässanatomie der Glandula thyreoidea eingehend studiert und endlich wichtige Beiträge zur Erklärung des Exophthalmus durch gründliche anatomische Untersuchungen geliefert. Es ist ihm also gelungen, unsere Kenntnis der Basedowschen Krankheit durch neue und wichtige Tatsachen wesentlich zu fördern. Zu seiner ebenso überraschenden wie bestechenden Erklärung des Exophthalmus führte den Autor der Nachweis bisher unbekannter glatter Muskelfasern am Bulbus! Die Bedeutung dieser Arbeit für die Therapie der Basedowschen Krankheit und für die Pathogenese gewisser Kardinalerscheinungen rechtfertigt vielleicht eine genauere Wiedergabe einiger Einzelheiten auch an dieser Stelle:

Die Operationsresultate sind in der folgenden lehrreichen Statistik übersichtlich niedergelegt:

	I. Unterbindunng von 3 Arterien.	II. Halbseitige Exzision.	III. Halbseitige Exzision und Unterbindung einer Arterie.
Heilung	50%	37,5%	80%
Besserung . . .	16,7%	25 %	20%
Misserfolge . .	33,3%	37,5%	—

Die ungünstigsten Resultate wurden also ereicht mit einfachen Arterienunterbindungen, bessere mit halbseitigen Exzisionen, weitaus die besten aber durch die Kombination von halbseitiger Exzision und Unterbindung einer Arterie auf der entgegengesetzten Seite. In den Fällen der letzten Gruppe war ausserdem die Heilung, bezw. Besserung eine raschere. — Was die Gefässverhältnisse der Schilddrüse betrifft, so erweckten schon die

klinischen Erfahrungen des Autors, sowie seine therapeutischen Resultate bei einfachen Unterbindungen Zweifel an der zur Zeit herrschenden Lehre von der Endarteriennatur der Schilddrüsenarterien. Eigene Untersuchungen mit Hilfe der Teichmannschen Injektionsmethode bewiesen ihm tatsächlich, dass Anastomosen konstant vorkommen. Diese reich entwickelten Anastomosen zwischen den Gefässen der Schilddrüse gehören zu den wichtigsten Ursachen für den geringen therapeutischen Einfluss partieller Unterbindungen sowohl auf die Struma selbst als auf den ganzen Basedowschen Symptomenkomplex. Im allgemeinen soll man sich bei der operativen Behandlung auf eine ziemlich langdauernde Rekonvaleszenz mit allmählich fortschreitender Besserung vorbereiten und darauf gefasst sein, dass die Genesung anfänglich mehr eine subjektive als objektive hinsichtlich der einzelnen Kardinalsymptome ist. Das Stellwagsche Symptom verschwand allerdings regelmässig und zwar binnen kurzer Zeit nach dem Eingriff. Grosse Hindernisse stehen der Rückbildung des Exophthalmus im Wege. Die Erfahrungen des Autors entsprechen in dieser Hinsicht ungefähr den Kocherschen Angaben (Exophthalmus unter 45 Fällen nur 26mal verschwunden!). Wenn auch manchmal bald nach der Operation eine auffallende Besserung des Pulses zu beobachten ist, so sind doch zweifellos die Symptome seitens des Herzens die am längsten fortbestehenden. Bei der Durchmusterung seines Materials ergab sich die sehr bemerkenswerte Tatsache, dass in den Fällen mit Herzvergrösserung niemals ein Rückgang der Herzbreite zur Norm mit Sicherheit nachgewiesen werden konnte. Es scheint also im allgemeinen die einmal zustande gekommene Herzvergrösserung, selbst wenn sonst Heilung eintritt, keine Rückbildung mehr zu erfahren. Bei der Frage sonstiger Behandlungsmethoden rät Verfasser — in Übereinstimmung mit Möbius — von dem Versuch einer Jodtherapie ab (das Jod wurde allerdings nicht in derartig kleinen Dosen gegeben, wie sie von Strümpell als allein geeignet empfohlen werden). Keine andere Behandlungsmethode hat nach ihm auch nur annähernd so gute Erfolge wie die operative Strumabehandlung aufzuweisen. Das weitaus grössere Risiko einer Operation in den Spätstadien und die oben erwähnte Tatsache, dass die schon entstandenen Herzveränderungen sich kaum mehr zurückbilden, drängen nach Meinung des Autors entschieden zu einer Frühoperation. — Zu einer befriedigenden Erklärung des Exophthalmus sind die bisherigen Hypothesen kaum geeignet (insbesondere die Vermehrung des retrobulbären Fettgewebes, bezw. die seröse Durchtränkung desselben, dann die Fettdegeneration oder Hypotonie der geraden Augenmuskeln, die Reizung des Müllerschen Muskels und endlich die Erweiterung der intraorbitalen Venen oder Arterien). Durch mikroskopische Schnitte, die durch den ganzen Orbitalinhalt (einschliesslich der Augenlider) gelegt werden, beweist Lanström, dass sich in der Orbita eine bedeutende Menge glatter Muskelfasern befindet, die der Aufmerksamkeit der Anatomen und Ophthalmologen bisher entgangen ist. Nach ihm ist der vordere Teil des Augapfels von einem zylinderförmig angeordneten, aus glatten Zellen bestehenden Muskel umgeben, der am Septum orbitale entspringt und am Aequator bulbi inseriert. Der Augapfel liegt also in seinem orbitalen Fettlager vorne durch einen zylinderförmigen glatten Muskel am Septum orbitale aufgehängt, hinten durch die geraden quergestreiften

Muskeln an der Orbita angeheftet. Der ganze den Augapfel umgebende Bindegewebsapparat bildet demnach nur den tendinösen Teil jenes Muskels, der den Augapfel vorne am Septum orbitale fixiert. Die wichtigste Rolle dieses Muskels ist, als Antagonist zu den vier geraden Muskeln zu fungieren und dadurch den Drehpunkt des Auges zu fixieren. Eine Sympathicusreizung, wie sie beim Morbus Basedowii anzunehmen ist, muss natürlich durch Kontraktion dieses Landströmschen Muskels Exophthalmus hervorrufen.

Es ist einleuchtend, dass die ausserordentliche Feinheit der Bewegungsregulation am Auge durch die von Landström nachgewiesenen Wechselwirkungen antagonistischer Muskeln weitaus besser erklärt wird als durch die übliche Annahme der Lagerung des Augapfels in einem einfachen aponeurotischen Trichter und durch die bindegewebige Anheftung der Tenonschen Kapsel an der Orbitalwand.

Eduard Müller- Breslau.

Druckfehlerverzeichnis

zu dem Vortrag Oppenheims: Allgemeines und Spezielles zur Prognose der Nervenkrankheiten.

S. 62. Z. 16 von unten lanzinierender statt lanzinierenden.
S. 62. Z. 14 von unten unmittelbaren statt mittelbaren.
S. 62. Z. 5 von unten anderweitiger statt anderweitigen.
S. 64. Z. 5 von oben Erfahrungen statt Erfolgen.
S. 64. Z. 15 von unten wirksamerer statt wirksamer.
S. 64. Z. 10 von unten cerebrale statt zentrale.
S. 64. Letzte Zeile von unten günstigeren statt günstigen.
S. 66. Z. 2 von oben Heilbronner statt Heilbronn.
S. 66. Z. 3 von oben Bratz statt Kratz.
S. 66. Z. 9 von oben günstigere statt günstige.
S. 67. Z. 9 von oben günstigeren statt günstigen.
S. 67. Z. 17 von oben gebrauchen statt gedenken.

X.

Aus der Akademie für praktische Medizin zu Cöln a/Rh.

Beiträge zur Pathologie des Gehirns.

Von

Prof. Dr. Hochhaus.

I. Multiples Gliom von ungewöhnlicher Ausdehnung.

Die Veröffentlichung des nachstehenden Falles rechtfertigt sich aus zwei Gründen: einmal war die Ausdehnung des Haupttumors eine so ungewöhnlich grosse, wie ich sie bis jetzt in der Literatur noch nicht beschrieben gefunden; dann waren ausser diesem noch zwei kleinere Neubildungen vorhanden, die nach ihrer ganzen Beschaffenheit und Lage zweifellos als selbständige Gliome anzusehen waren, so dass ich glaube, dass dieser Fall den seltenen von multiplen Gliomen anzureihen ist. Der klinische Verlauf war ein sehr protrahierter, der das bei diesen Neubildungen nicht so auffallende Abwechseln weitgehender Exazerbationen und Remissionen darbot; einzelne Züge des Krankheitsbildes werden immerhin auch ein allgemeineres Interesse beanspruchen dürfen.

Krankengeschichte.

Anamnese: H. H., 35 jäh. Schiffskoch, aufgenommen 9. VIII. 1902, war rüher stets gesund gewesen.

Zu Anfang März 1901 zuerst erkrankt an einem leichten Magenkatarrh, der aber bald schwand; kurz nachher stellten sich sehr heftige Kopfschmerzen, häufiger Schwindel und Abnahme des Sehvermögens auf beiden Augen ein; ein am 9. III. 1901 konsultierter Augenarzt konstatierte auf beiden Augen Papillitis, Schwellung der Gefässe und viele Netzhautblutungen. Die Sehschärfe war l. = $^5/_{35}$, r. = $^5/_{10}$; in der linken Peripherie waren symmetrische Einengungen des Gesichtsfeldes. Durch energische Diaphorese, Inunktionskur und Jod wurden die Erscheinungen besser; Kopfschmerz und Schwindel wurden geringer; am 25. III. war der Befund am Augenhintergrund nur wenig verändert; indes die Blutungen waren doch zum grossen Teil resorbiert; es betrug S l. = $^5/_{35}$, r. = $^5/_7$.

Patient war so wohl, dass er den ganzen Winter hindurch als Schiffskoch arbeiten konnte; im Mai 1903 wurde das Sehen wieder schlechter; deshalb ging er am 16. V. in Bremen ins Krankenhaus. Man konstatierte dort eine starke Neuritis optica; S. l. = $^5/_{60}$, r. = $^5/_9$; trotz Inunktionskur

nahm das Sehvermögen schnell ab und am 7. VI. war dasselbe fast vollkommen erloschen, auch die Kopfschmerzen verloren sich nicht.

Am 15. VII. kam er wieder in die Behandlung seines Arztes in Cöln, der an beiden Augen Atrophie der Sehnerven feststellte, ausserdem Parese einzelner Augenmuskeln, des linken N. facialis und des ganzen linken Beines und Armes; es bestanden Anfälle von Kopfschmerzen und Schwindel; der Harn wurde in sehr reichlicher Menge entleert; enthielt aber kein Eiweiss und Zucker.

Da jetzt ein Erfolg durch die Behandlung nicht eintrat, wurde Patient dem Krankenhause überwiesen.

Status praes. am 10. VIII. 1902. Kräftig gebauter, gut genährter Mann der über Verlust seines Sehvermögens und Anfälle von sehr heftigen Kopf- und Gesichtsschmerzen klagt.

Das Sensorium ist frei, die Psyche intakt, die Intelligenz nicht merklich gestört.

Im Gesicht ist die linksseitige Muskulatur mit Ausnahme des Stirnmuskels leicht paretisch; die Augen können nach allen Seiten wohl bewegt werden, indes ist die Exkursion gegen die Norm etwas verringert und besonders bei den Auswärtsbewegungen tritt deutlicher Nystagmus auf. Der Pupillarreflex ist nicht auszulösen. Die Untersuchung des Augenhintergrundes ergibt beiderseits ausgesprochene Atrophia n. optici, links deutlicher wie rechts; Patient hat nur noch geringen Lichtschein.

Die Zunge wird gerade herausgestreckt, zittert aber deutlich; das Gaumensegel hebt sich symmetrisch; das Sprechen und Schlucken ist gut.

Die Sensibilität ist im Bereiche der linken Gesichtshälfte deutlich herabgesetzt; ebenso auf der linken Zungenhälfte und am linken Gaumenbogen, der Kitzelreflex in der linken Nase sowie der linksseitige Cornealreflex erscheinen geringer als in der Norm.

Eine Störung der Motilität und der Sensibilität an den Extremitäten lässt sich nicht sicher nachweisen; geführt geht Patient recht gut, ohne Schwanken und Ataxie; der Patellarreflex ist beiderseits schwer auslösbar; die übrigen Reflexe sind normal.

Das Wasserlassen ist ohne Störung.

An den inneren Organen ist der Befund normal; der Puls ist regelmässig, kräftig, 60—70 in der Minute.

Ord: Inunktionskur 5,0 g Ungt. hydrarg. pro die, Jodkali $3 \times 1{,}0$.

20. VIII. Die Klagen des Patienten sind wechselnd; bald hat er sehr heftigen diffusen Kopfschmerz, bald sind die Schmerzen mehr in der linken Gesichtshälfte konzentriert. Dieselben treten anfallsweise auf und schwinden häufig auf Tage vollkommen; jetzt ist in der linken Körperhälfte eine leichte Parese bemerkbar; beim Gehen hat Patient die Tendenz nach links hin zu fallen; die Sensibilität ist in der linken Gesichtshälfte deutlich, am linken Bein in sehr geringem Grad gestört. Der Befund am Augenhintergrund: Ausgesprochene Atrophie ist ungeändert. Appetit gut, Stuhl regulär. Puls 70 in der Minute.

22. IX. In letzter Zeit unter starken Kopfschmerzen häufige Anfälle kurzdauernder Bewusstlosigkeit, dabei Übelkeit und Schweissausbruch und Pulsverlangsamung; nach diesen Anfälle häufiger Zuckungen in den Fingern, besonders rechtsseitig. Die Intelligenz scheint in letzter Zeit doch gestört zu sein.

Die Lähmungserscheinungen an der linken Seite treten deutlicher hervor; der Patellarreflex ist beiderseits nicht auslösbar; Fusssohlenreflex vorhanden.

Die Untersuchung des Augenhintergrundes zeigt heute eine starke Verbreiterung der Papille mit weisslicher Verfärbung und ausgesprochener Schwellung; die Venen sind dunkel, verbreitert, geschlängelt, deutlich abgeknickt an der Papillengrenze. Die Schwellung ist links am stärksten, die Gefässe sind auf der Papille zum Teil ganz verdeckt (Ödem). Die Arterien sind dünn, kaum sichtbar (Herr Dr. Proebsting).

20. XI. In der letzten Woche waren die Schmerzen im Kopf sehr stark; dieselben werden bald an der rechten Seite, bald in den Hinterkopf lokalisiert; bei der Perkussion ist der rechte Teil der Occipitalgegend bei weiten am empfindlichsten.

Die Parese der Augenmuskeln ist deutlich; auch die linksseitige Hemiplegie; erst in den letzten Tagen geht auch das Schlucken und Sprechen etwas schlechter. Der Befund am Augenhintergrund ist sehr wechselnd, bald nur das Bild der Atrophie des N. opticus, bald herrscht die Stauung vor, besonders wenn häufiger die Anfälle von Bewusstlosigkeit auftreten. Die Intelligenz nimmt doch in letzter Zeit wesentlich ab; Appetit und Verdauung ist meistenteils gut.

15. II. Das Symptomenbild ist ein sehr wechselndes; tagelang fehlen die Kopfschmerzen vollkommen; Patient fühlt sich dann leidlich wohl und auch die Störung der Intelligenz ist dann geringer; zu anderen Zeiten sind die Anfälle von Bewusstlosigkeit, die jetzt auch mit Krämpfen in den Extremitäten, besonders in den rechtsseitigen, verknüpft sind, häufiger.

Im allgemeinen werden die Lähmungserscheinungen in der linken Seite stärker, jetzt fällt auch dem Kranken das Aufrichten schwer; besonders lästig ist das häufige Verschlucken; über den unteren Lungenpartien beiderseits deutliche Bronchitis.

10. IV. Es besteht jetzt eine starke Parese sämtlicher Augenmuskeln; der rechte Bulbus ist deutlich protrudiert; der Augenhintergrund zeigt das frühere wechselnde Verhalten. Blase und Mastdarm funktionieren noch gut.

8. VII. Patient wird schwächer und apathischer, alle Lähmungserscheinungen treten stärker zutage; besonders dann, wenn Anfälle von Bewusstlosigkeit und Krämpfe auftreten, was jetzt häufig der Fall ist.

30. VIII. In den letzten Tagen schlief Patient ununterbrochen; heute Abend Exitus letalis.

Obduktionsbefund vom 31. VIII. Nach Eröffnung der Schädeldecke, die nichts Besonderes bot, war die Dura stark gespannt; auf der Aussenseite einige braune und weisse Flecken; nach Abziehen der Dura präsentiert sich das Gehirn mit abgeplatteten Windungen; die rechte Hirnhälfte erscheint in allen ihren Dimensionen grösser als die linke; es misst dieselbe in der Länge 21 cm, die linke 20 cm; die Breite des rechten Stirnlappens beträgt $7\frac{1}{2}$ cm, die des linken 6 cm; in der Gegend der hinteren Zentralwindung betragen die Maße rechts $10\frac{1}{2}$ cm, links 9 cm; am stärksten scheint der rechte Temporallappen vergrössert; aus dem unteren Teil desselben ragt eine platte, hahnenkammartige Geschwulst hervor, die sich an den rechten Hirnschenkel anlegt; der letztere ist er-

heblich breiter als der linke; letzterer misst 2 cm, ersterer 3 cm in der Breite.

Das Infundibulum sowie das Chiasma n. optici sind in Geschwulstmasse eingebettet; die beiden Sehnerven erscheinen ganz erheblich verdickt. Die beiden Nn. olfactorii erscheinen eher dünn und von normalem Aussehen; an der Unterseite des rechten Stirnlappens dicht neben dem N. olf. fand sich ein haselnussgrosser, rundlicher Tumor, der sich mit wenig Mühe von den zarten Hirnhäuten, mit denen er fest verbunden war, abtrennen liess; die Stelle, wo er gesessen, war durch eine deutliche Delle kenntlich.

Auf einem Frontalschnitt, dicht hinter der Fossa Sylvii, fand sich auf der linken Seite der Ventrikelspalt deutlich erweitert; im übrigen die ganze Konfiguration von grauer und weisser Substanz gut kenntlich und von normaler Form; dagegen war auf der rechten Seite der ganze Querschnitt fast eingenommen durch eine graurötliche Geschwulstmasse, die nach allen Seiten den Ventrikel fast umgab und peripherwärts weiter, fast bis zur Hirnrinde reicht. Zur genaueren Untersuchung wurde das Gehirn in toto in Formol-Müller gehärtet und mit Alkohol nachbehandelt.

Das Gehirn wurde nach der Härtung in zahlreiche Frontalschnitte zerlegt, um die Ausdehnung der Geschwulst, die sich jetzt leicht übersehen lässt, feststellen zu können. Dabei zeigte sich nun, dass der Tumor sich erstreckte von der Spitze des Stirnhirns durch die ganze rechte Hemisphäre hindurch bis zum entgegengesetzten Pol des Occipitallappens; die grösste Ausdehnung zeigte sich auf einem Querschnitt, der durch das Infundibulum ging; fast der ganze Querschnitt war von der Geschwulstmasse eingenommen, die sich auch in grosser Ausdehnung im Temporallappen nachweisen liess. Der Ventrikelspalt war minimal und der darin enthaltene Plexus erschien verdickt. Die Geschwulst war nun noch nach zwei Richtungen weiter gewuchert: einmal direkt nach unten in das Infundibulum und von dort in das Chiasma nn. opticorum hinein, diese um- und durchwachsend; ausserdem war sie von dort in geringem Grade auch auf die andere Seite hinüber gewuchert.

Dann war der Tumor von dem Markweiss aus durch die Regio subthalamica weiter fortgewachsen durch den rechten Hirnschenkel, der ja schon äusserlich beträchtlich vergrössert erschien, bis zur Pyramidenkreuzung, wie die mikroskopische Untersuchung erwies.

Ausserdem fanden sich an zwei Teilen der Hirnrinde noch umschriebene Tumoren: der eine an dem Temporallappen von platter Gestalt, der andere am rechten Stirnlappen; der erstere ging unzweifelhaft aus von der Hirnrinde, während der zweite von den Meningen seinen Ursprung nahm.

Die mikroskopische Untersuchung der Geschwulst ergab, dass dieselbe fast durchweg aus kleinen gliaartigen Zellen zusammengesetzt war, zwischen denen an vielen Stellen noch gut erhaltene Hirnsubstanz vorhanden war; auch die beiden kleineren Tumoren zeigten den charakteristischen Typus des kleinzelligen Glioms, was auch Herr Prof. Jores, dem die Präparate vorlagen, bestätigte.

Der Befund an den inneren Organen ergab in den Lungen zahlreiche bronchopneumonische Herde, in den übrigen Organen nichts Besonderes.

Die wesentlichsten Punkte des vorhin ausführlich geschilderten

Krankheitsbildes sind folgende: Beginn der Erkrankung im März 1901 mit Kopfschmerzen, Schwindel und Sehschwäche; durch Behandlung Besserung; nach einem Jahr wieder stärkeres Auftreten der sämtlichen Erscheinungen. Die Sehschwäche wird zur Erblindung; Parese der Augenmuskeln; im August 1902 Hinzutreten der beiderseitigen Körperparese; jetzt auch Anfälle von Bewusstlosigkeit und Krämpfe; unter häufigen Remissionen und Exazerbationen, besonders der Lähmungen Exitus im August 1903. Die ganze Dauer der Erkrankung betrug also $2^1/_2$ Jahre, die auffallend starken Remissionen, wie sie unser Fall bot, sind bei Gliomen nicht so selten; weniger oft findet man den bei unserem Fall so wechselnden Befund am Augenhintergrund; bei allen grösseren Exazerbationen gab sich die im Hirn vorhandene Hyperämie in der Netzhaut durch eine Schwellung der Papille und durch eine starke venöse Hyperämie kund, so ein getreues Bild der Vorgänge im Gehirn darbietend; in den Remissionen war die Papille stets nur weiss atrophisch, die Venen nicht geschwollen; sonst wäre noch zu bemerken, als seltene Erscheinung, die Protrusion des rechten Bulbus, die sehr ausgesprochen bei unserem Patienten hervortrat. Quincke[1]) hat neuerdings durch seinen Assistenten Flatau eine Zusammenstellung der bis jetzt beobachteten eigenen und fremden Fälle von Exophthalmus bei Hirndruck veröffentlichen lassen; die Zahl der Fälle (15) ist darnach noch recht gering; indes glaube ich auch, dass, wie Flatau bemerkt, das Symptom häufiger wird, wenn man genau darauf achtet. Die Ursachen des Exophthalmus sind zweifellos Zirkulationsstörungen, die durch den Hirndruck veranlasst werden.

Hinweisen möchte ich dann noch auf die starke Wirkung, welche die erste Inunktionskur auf das Zurückgehen sämtlicher, doch schon sehr ausgesprochener Erscheinungen hatte; über $^1/_2$ Jahr war Patient danach imstande, seine immerhin nicht leichte Tätigkeit als Schiffskoch zu versehen; die Wirkung war so auffallend, dass man mit einer gewissen Berechtigung an einen luetischen Ursprung der Erkrankung dachte; — war das, wie die Folge bewies, auch nicht der Fall, so muss man doch dem Quecksilber in diesem Falle nach meiner Meinung eine gewisse Einwirkung auf den Prozess zuschreiben, denn die Wirkung war eine so eklatante und langdauernde, dass sie kaum als einfache Remission aufgefasst werden kann.

Von ganz besonderem Interesse ist der anatomische Befund, am meisten wegen der Ausdehnung der Geschwulst; sie erstreckte sich durch die ganze rechte Hemisphäre in einer Ausdehnung von fast 20 cm in die Länge, dabei in der Mitte fast den ganzen Querschnitt einnehmend; ausser-

1) Deutsches Archiv für klin. Medizin. 77. Bd. 1903. S. 433.

dem zog sie hinunter in den rechten Hirnschenkel bis fast zur Pyramidenkreuzung; einen Fall von gleicher Ausdehnung konnte ich in der Literatur nicht wieder finden. Bei Oppenheim[1]) finde ich als grösste Länge angegeben 3—10 cm, während sie hier in der Hemisphäre allein das Doppelte betrug, dazu kommt noch die Ausdehnung nach dem Rückenmark hin; im Pons und in der Medulla oblongata hatte die Wucherung zu einer ausgesprochenen Hypertrophie der rechtsseitigen Partien geführt.

Ausser der Hauptmasse des Tumors fanden sich dann noch, wie im Obduktionsbefund beschrieben, zwei kleinere Geschwulstbildungen, die eine am Temporallappen, die andere am Stirnlappen; beide waren durchaus selbständig, hingen mit dem ursprünglichen Tumor nicht zusammen und müssen m. E. doch als selbständige Gliome, auch nach ihrer mikroskopischen Zusammensetzung, angesehen werden.

Über das Vorkommen multipler Gliome sind die Meinungen der Autoren geteilt; Borst[2]) gibt an, dass bis jetzt ein solcher Fall noch nicht bekannt sei, Oppenheim[3]) hält das Vorkommen für sehr selten; bei Gowers finde ich einen solchen Fall abgebildet; ich glaube doch, dass unser Fall als ein sicherer von multiplem Gliom aufzufassen ist, besonders der Tumor in dem Stirnhirn muss sowohl durch seine Lage wie Grösse und Bau sicher als ein selbständiges Gliom aufgefasst werden.

II. Infantile Cerebrallähmung mit Obduktionsbefund.

Die cerebrale Kinderlähmung führt in ihrem akuten Stadium nur sehr selten zu einem tödlichen Ausgang; daher kommt es, dass pathologisch-anatomische Befunde in einem frühen Stadium bis jetzt nur vereinzelt erhoben worden sind, während man über die anatomische Grundlage älterer Fälle schon lange durch zahlreiche Obduktionsbefunde unterrichtet ist: Sklerosen, Porencephalien, Cysten findet man am häufigsten; aus welchen initialen Läsionen nun diese Prozesse entstanden sind, das lässt sich nicht immer mit Sicherheit sagen; sicher sind Blutungen und Embolien eine häufige Ursache; dagegen ist noch strittig, welche Rolle entzündlichen Prozessen zuzuschreiben ist. Manche Autoren (Vicioli, Strümpell, Goldscheider u. a.) sind geneigt, diesen eine hohe Bedeutung zuzuschreiben und zu glauben, dass encephalitische Prozesse, die in Analogie mit der Poliomyelitis anterior

1) Oppenheim, Die Geschwülste des Gehirns. Nothnagels Handbuch.
2) Borst, Lehre von den Geschwülsten. Bd. I. S. 354.
3) Oppenheim, Die Geschwülste des Gehirns. Nothnagels Handbuch. S. 8.

der Kinder zu stellen sind, häufig die primäre Grundlage der cerebralen Kinderlähmung abgeben.

Andere, insbesondere Freud[1]) in seiner grossen Monographie, halten dem entgegen, dass weder der klinische Verlauf noch die bisherigen Obduktionsbefunde eine derartige Ansicht rechtfertigen.

Der nachfolgende Fall gibt zu dieser Frage einen kleinen Beitrag, insofern, als für ihn die entzündliche Genese als Ursache der cerebralen Kinderlähmung durch die genauere Untersuchung sich nachweisen liess.

Krankengeschichte.

Anamnese: Kl. K., $2^1/_2$ Jahre alt, aufgen. 17. VIII. 1903, gest. 2. IX. 1903.

Eltern gesund; zwei Geschwister leben gleichfalls ganz normal. Die Geburt des Kindes war leicht und ohne Störung verlaufen. Die Entwicklung des Kindes liess in keiner Beziehung zu wünschen übrig. Fünf Wochen vor der Aufnahme erkrankte sie an Masern mit Lungenentzündung; sie genas vollkommen, war nur etwas magerer als zuvor. Am 10. VIII. abends 6 Uhr trat plötzlich Bewusstlosigkeit, Zucken des Mundes, der Zunge und der ganzen linken Körperhälfte auf, während die rechte Seite ruhig blieb. Der Zustand dauerte bis 2 Uhr nachts, dann verfiel sie in tiefen Schlaf bis zum Morgen. Da gewahrten die Eltern, dass die rechte Seite vollkommen gelähmt war; seit der Zeit lag die Kleine stets ruhig im Bett, sprach nicht mehr, schien auch nicht mehr wie früher zu hören und zu sehen; das Schlucken war stets gut; die linksseitigen Gliedmassen wurden häufiger bewegt wie die rechtsseitigen; sie weinte viel. Erbrechen war nur zu Anfang während der Krämpfe aufgetreten. Stuhl und Harn stets in Ordnung.

Seit den 14. VIII. häufiger Husten.

Ob Fieber dagewesen, kann nicht mit Sicherheit festgestellt werden.

Status praes. 17. VIII.: Blasses, etwas mageres, aber für sein Alter gut entwickeltes Kind; liegt mit leicht nach hinten übergebeugtem Kopf ruhig im Bett; die Augen sind meist stark nach links gewendet; Gegenstände werden nicht fixiert; Pupillen mittelweit, reagieren.

Auf Anrufen keine Reaktion.

Die Perkussion des Schädels, der in seiner Konfiguration keine Störungen zeigt, ist nicht empfindlich.

Der linke Arm und das linke Bein werden häufig spontan bewegt und zwar ausgiebig.

Arm und Bein der rechten Seite werden in leicht gebeugter Stellung gehalten, bei passiven Bewegungen ein mässiger Widerstand; spontane Bewegungen sieht man kaum, zuweilen eine geringe Bewegung an den Zehen; hebt man eine rechtsseitige Extremität in die Höhe, so fällt sie ohne Unterstützung schlaff auf die Unterlage.

---

1) Freud, Nothnagels Handbuch.

Der Patellarreflex scheint ein wenig gesteigert; Babinski rechts vorhanden.

An den Hirnnerven sind ausgesprochene Störungen nicht nachweisbar. Aufsitzen ist nicht möglich.

Über den hinteren unteren Lungenpartien verschärftes Vesikuläratmen mit verlängertem Exspirium und zahlreichem feuchtem insp. Rasseln.

Puls frequent, 120 in der Minute.

An den übrigen inneren Organen nichts Besonderes.

Temperatur 36,6—37,2 °.

Ord.: 3 × 0,02 Calomel, Bäder.

19. VIII. Zeitweise rhythmische Zuckungen im rechten Arm; Puls 138. Der Augenhintergrund ist normal.

26. VIII. Die Deviation der Augen nach links ist weniger stark, zuweilen richtet sich der Blick geradeaus.

31. VIII. Sensorium scheint ein wenig freier; Appetit, Schlucken gut. Die rechtsseitige Lähmung sehr ausgesprochen; Stuhl und Harn ins Bett. Das Rasseln über den unteren Lungenpartien noch sehr zahlreich.

2. IX. Plötzlich Exitus letalis.

Der wesentliche Obduktionsbefund ergab:

Am Schädel selbst nichts Bemerkenswertes; die Dura ist glatt, glänzend; nach Abzug derselben erscheinen die weichen Hirnhäute leicht getrübt, innerhalb derselben ziemlich viel sulziges Ödem; die Gefässe sind stark injiziert. Die Veränderungen sind am stärksten über den linken Zentralwindungen, daselbst sind auch deutlich einige rostbraune Blutpunkte zu konstatieren.

Auf Durchschnitten durch die Hirnsubstanz scheint nur die Gegend der Hirnrinde der linken Zentralwindungen etwas verwaschen, sonst sind aber weder Blutungen noch Erweichungen, noch anderweitige Veränderungen trotz eifrigen Suchens zu konstatieren; ebenso nicht in der Medulla oblongata und im Pons.

An den inneren Körperorganen sind bemerkenswerte Veränderungen nicht vorhanden, nur in beiden unteren Lungenlappen finden sich zahlreiche bronchopneumonische Herde.

Nach entsprechender Härtung des Gehirns wurden aus allen Teilen grosse Stücke in Celloidin gebettet, geschnitten und mit Eosin und Hämotoxylin gefärbt.

In allen Schnitten zeigten sich in der Pia die Gefässe stark diltatiert und mit Blut gefüllt; die einzelnen Zellen der Hirnhaut waren weit auseinander gedrängt, so dass die ganze Breite eine auffallend grosse war und an manchen Stellen war die Zahl der Zellen auch wohl etwas vermehrt; dagegen war die Hirnrinde selbst, sowohl die graue, wie die weisse Substanz, ohne merkbare Veränderungen; nur in Schnitten, die aus der linken Zentralwindung stammten, war das Bild ein wenig anders; hier waren in der Hirnhaut selber um die Gefässe herum und in den Gefässscheiden meist eine grössere Zahl von Zellen mit einem sich stark färbenden kleinen Kern; das Gleiche konnte man bemerken an vielen Gefässen, die von der Hirnhaut in die Hirnrinde eindrangen, und auch an solchen, die tief in die Marksubstanz verliefen. Auch in den Hirnwindungen waren verschiedentlich kleine

Zellen derselben Beschaffenheit bemerkbar. Ausgedehnte Veränderungen waren aber nirgends zu entdecken. Die Ganglienzellen boten keine markanten Veränderungen.

Bakterienfärbungen sind leider nicht gemacht worden.

Die Zusammenfassung der wesentlichen Punkte des Krankheitsverlaufs ergibt folgendes Bild: Ein $2^1/_2$ jähr., bis dahin ganz gesundes Kind erkrankt an Masern, die es gut übersteht; 4 Wochen später plötzlich Bewusstlosigkeit und Lähmung der rechten Körperhälfte; Intelligenz und Psyche bleiben dauernd sehr stark gestört, und ohne Änderung der Lähmungserscheinungen stirbt das Kind am 23. Krankheitstage (wohl infolge der Bronchopneumonie und der Herzschwäche). Die Obduktion ergibt Ödem der Pia mater über den linken Zentralwindungen verbunden mit leichten Entzündungserscheinungen sowohl in den Meningen wie in der Hirnsubstanz.

Der vorher noch einmal kurz skizzierte klinische Verlauf reiht unseren Fall in die Rubrik der typischen cerebralen Hemiplegie. Als ätiologisch bedeutsam kommen die eben überstandenen Masern in Betracht, wie das gerade bei dieser Erkrankung so häufig der Fall ist. Der plötzliche Beginn mit Krämpfen und schweren allgemeinen Hirnsymptomen und nachfolgender halbseitiger Lähmung ist ebenfalls sehr gewöhnlich; ob Fieber vorhanden gewesen, lässt sich nicht mit Sicherheit von den Eltern eruieren; jedenfalls ist dasselbe nicht erheblich gewesen. Die Lähmung der rechten Seite blieb während der Beobachtung konstant, nur eine leichte Besserung des allgemeinen Hirnzustandes bahnte sich eben an, als der Exitus, höchst wahrscheinlich infolge der Bronchopneumonie, eintrat.

Die Autopsie ergab als Ursache für die im Leben beobachteten Erscheinungen am Gehirn starkes sulziges Ödem der Pia und in der Gegend der linken Zentralwindungen eine zwar deutliche, aber nicht sehr intensive Meningoencephalitis. Die entzündliche Genese als Ursache einer cerebralen Kinderlähmung wäre damit wohl erwiesen und würde auch der Fall sich den wenigen bis jetzt in der Literatur bekannten anreihen.[1]) Eine andere Frage wäre nun die, wie sich die beobachteten schweren Hirnerscheinungen aus dem anatomischen Befund erklären lassen; zweifellos besteht hier eine Differenz zwischen den nur mässigen Entzündungserscheinungen und den ausgesprochenen Lähmungen; — ich hatte geglaubt eine genauere mikroskopische Untersuchung würde noch weitere Aufklärung bringen; indes war das nicht der Fall, auch die weitere tiefere Durchforschung des Gehirns liess keine ausgedehnteren Veränderungen entdecken, die ohne Schwierigkeiten den Befund erklären könnten. Vereinzelt ist derselbe nach dieser Richtung nicht; ich finde in der Monographie Freuds mehrfach Ähnliches an-

1) Literatur siehe bei Freud.

gegeben. Zwei Erklärungen scheinen mir hier möglich: Entweder sind die Hirnerscheinungen nicht bloss Folge entzündlicher, sondern auch zum Teil toxischer Einflüsse, oder aber beim kindlichen Hirn können unter Umständen auch schon weniger umfangreiche Entzündungen in Verbindnng mit Ödem tiefgreifendere Schädigungen der Funktion hervorrufen.

Welche Deutung man aber auch acceptieren mag, jedenfalls spielen die, wenn auch wenig ausgedehnten Entzündungsprozesse in den Meningen und im Gehirn hier eine massgebende Rolle als Ursache der cerebralen Hemiplegie.

XI.

Aus der I. inneren Abteilung des städtischen Krankenhauses im Friedrichshain, Berlin (Prof. Dr. Stadelmann).

Über Tumoren des vierten Ventrikels.

Von

Dr. Arthur Stern,
früherem Assistenzarzt.

(Mit 1 Abbildung.)

Das Interessante und die Eigenart eines Erkrankungssitzes in der Gegend des vierten Ventrikels konnte ich vor einiger Zeit an anderer Stelle[1]) in einer Arbeit „über Cysticerken im vierten Ventrikel" an der Hand einer Reihe neu beobachteter Fälle darstellen. Vor kurzem kam nun auf der inneren Abteilung des Krankenhauses im Friedrichshain ein Fall von Tumor des vierten Ventrikels zur Beobachtung, der speziell in klinischer und diagnostischer Hinsicht (in Ergänzung meiner obigen Arbeit) von Interesse und der Mitteilung wert erscheint.

Die Krankengeschichte ist folgende:

Richard B., ein 15 jähr. Schlosserlehrling, suchte am 14. III. 1907 das Krankenhaus auf und machte folgende Angaben, die späterhin durch die seiner Angehörigen noch ergänzt wurden:

Er hat als Kind nur Masern durchgemacht, sonst war er stets gesund.

Anfang Februar (also vor ca. 6 Wochen) erkrankte er mit heftigen Kopfschmerzen, ohne Fieber und wurde als „Influenza" behandelt. Die Schmerzanfälle wiederholten sich 3—4 mal wöchentlich. Nachdem B. im Februar noch 8 Tage gearbeitet hatte, erkrankte er Anfang März wieder heftig mit starken Kopfschmerzen und anhaltendem Erbrechen und lag 14 Tage zu Haus zu Bett. Eine besondere, steife Kopfhaltung wurde nie beobachtet.

Der Kopfschmerz betraf vornehmlich die Stirn- und Hinterhauptsgegend, schnürte aber auch mitunter ringförmig den ganzen Kopf ein. Der Schmerz war druckartig und hielt mehrere Stunden an; wenn er nachts auftrat, war er so stark, dass B. nicht schlafen konnte. Die Schmerzen, anfangs weniger häufig, nahmen stetig an Intensität zu.

B. klagte ausserdem über „Magendrücken" und suchte wegen Magen-

1) Deutsche Zeitschrift f. klin. Med. 1907. Bd. 61. Heft 1 u. 2.

leiden das Krankenhaus auf. Appetit gut, Stuhlgang träge, Schlaf in den schmerzfreien Nächten gut.

Einen Bandwurm will B. nie beobachtet haben. (Die Eltern sind gesund, eine Schwester starb mit 16 Jahren an Lungen- und Wirbeltuberkulose.)

Status am 14. III.

Temp. 36,8, Puls 80, Resp. 20.

Ein mittelgrosser, seinem Alter entsprechend kräftig gebauter, jugendlicher Patient in leidlichem Ernährungszustand. Fettpolster und Muskulatur sind mässig entwickelt. Exantheme, Ödeme, Narben, Drüsenschwellungen fehlen.

Das Sensorium ist frei, Pat. macht einen psychisch durchaus normalen Eindruck.

Die Zunge ist leicht belegt; starker Foetor ex ore. Rachen ohne Besond.

Die Lungen in normalen, gut verschieblichen Grenzen; überall voller Lungenschall und reines Vesikuläratmen. Kein Husten, kein Auswurf.

Cor in normalen Grenzen; reine rhythmische Töne. Der Puls (80) ruhig, regelmässig, von normaler Fülle und Spannung.

Abdomen weich, nirgends druckempfindlich, Leber und Milz ohne Besonderheiten.

Der Urin ist frei von Eiweiss und Zucker.

Die Pupillen reagieren prompt auf Lichteinfall, sind beiderseits gleich- und mittelweit, die Patellarreflexe sind intakt.

Kopfschmerzen bestehen zur Zeit nicht.

Der Kopf ist nach allen Richtungen frei beweglich. — Nichts deutet auf das Bestehen einer schwereren organischen Störung hin.

Pat. erhält Tinct. Chinae und bleibt zu Bett.

15. III. Zustand unverändert.

Kein Fieber, keine besonderen Klagen. Puls 64—72, Besp. 16.

Am Abend wird eine Magenausspülung vorgenommen und am nächsten Morgen, am 16. III., ein Probefrühstück verabreicht, das, nach einer Stunde entnommen, annähernd normale Magensaftverhältnisse ergab: ziemlich reichlicher, gut verdauter Rückstand, Günzburg +, Uffelmann —, Gesamtacidität 35, gesamtfreie HCl 13.

Inzwischen ist Pat. gegen 3 Uhr morgens plötzlich von heftigsten Kopfschmerzen befallen worden, die in unveränderter Stärke ununterbrochen anhalten.

Vorm. 9 Uhr. Sein Zustand bei der ärztlichen Morgenvisite ist folgender:

Pat. hält den Kopf intensiv vornüber gebeugt, das Kinn an der Brust und fixiert so in dieser Stellung den Kopf fest mit beiden Händen, ihn zeitweise von vorn nach hinten zusammenpressend, um den unerträglichen Schmerz zu lindern. Sein Sensorium erscheint dabei völlig klar, auch wird nicht über Schwindel geklagt.

Den Sitz des Kopfschmerzes verlegt er in den Hinterkopf, nach dem Nacken ausstrahlend; doch besteht weder eine stärkere Klopfempfindlichkeit des Schädels an dieser Stelle noch eine Druckempfindlichkeit der Occipitalnerven.

Passiven seitlichen Drehbewegungen, noch mehr aber Rückwärtsbewegungen des Kopfes setzt er, vor Schmerzen stöhnend, den stärksten

Widerstand entgegen. Bringt man ihn schliesslich dazu, den Kopf in Rückenlage hinten aufzulegen, so hebt er kompensatorisch den Brustkasten, so dass sich in gleicher Weise das Kinn der Brust nähert.

Der Puls ist dabei voll, regelmässig, 64, die Atmung unverändert.

Am Nervensystem ist etwas Krankhaftes nicht nachweisbar. Die Pupillen sind gleich- und mittelweit und reagieren prompt auf Lichteinfall, Konjunktivalreflexe erhalten.

Der Augenhintergrund ist vollkommen intakt. Die Zunge wird gerade herausgestreckt, die Gesichtsmuskulatur ist beiderseits gleichmässig innerviert, die grobe Kraft der Extremitäten ist beiderseits gleich, die Patellar- und Plantarreflexe sind intakt.

12 Uhr. Im Laufe der nächsten Stunden werden Kopfschmerz und Nackensteifigkeit noch stärker. Pat. hat den Kopf extrem auf die Brust gebeugt, schreit bei jedem Versuch, ihn rückwärts zu biegen, auf und behält schliesslich die Seitenlage oder eine sitzende Stellung, das Kinn dicht auf der Brust, den Kopf zwischen den Händen, vor Schmerzen leise wimmernd.

Wenn man den Pat. (Prüfung des Brunsschen Symptoms) auffordert, eine rasche seitliche Bewegung des Kopfes auszuführen, so verschlimmert sich zwar der Kopfschmerz, heftigere Erscheinungen aber, wie Schwindel, Bewusstlosigkeit, treten nicht auf.

Mit Rücksicht auf die ganz eigenartige Kopfhaltung, auf das plötzliche Einsetzen heftiger allgemeiner Hirnsymptome (Kopfschmerz, Nackensteifigkeit) bei Fehlen irgend welcher Lokalsymptome, ferner aus dem — wie die Anamnese besagte — periodischen Wechsel der Krankheitssymptome stellten wir hier die Vermutungsdiagnose eines Cysticercus im vierten Ventrikel, eine Diagnose, in der wir nach dem weiteren Verlauf, speziell nach dem plötzlichen Tode nur noch bestärkt wurden.

$1^1/_4$ Uhr. Lumbalpunktion (aus diagnostischen und therapeutischen Gründen) in linker Seitenlage: Einstich in der Mitte zwischen 3. und 4. Lendenwirbel. Die Flüssigkeit spritzt im Strahl heraus und steigt sehr rasch auf 320 mm, um dann etwas zu sinken. Deutliche starke Pulsschwankungen. Es werden vorsichtig nur ca. $1^1/_2$ ccm einer leicht mit Blut vermischten Flüssigkeit abgelassen, worauf der Druck auf 190 mm sinkt. Atemschwankungan deutlich, Pulsschwankungen gering. Nach Ablassen von im ganzen kaum 5 ccm Druck von 110 mm Atemschwankungen deutlich, Pulsschwankungen kaum sichtbar. Die Lumbalpunktion wird abgebrochen.

Die Untersuchung der Flüssigkeit ergiebt: Albumen ist wesentlich vermehrt (leichte Blutbeimischung), Zucker nicht vorhanden, im Sediment reichlich Leukocyten verschiedener Grösse (ca. 20 im Gesichtsfeld), wenig Erythrocyten.

Allgemeinzustand, Kopfschmerz nach der Lumbalpunktion unverändert, Pat. hält den Kopf krampfhaft mit beiden Händen. Puls 72—76, regelm., voll. 2 Morphiuminj. à 0,008.

Nachm.: Zustand unverändert. Seitenlage und die gleiche Kopfhaltung. Kopfschmerz ununterbrochen heftig. Sensorium ungetrübt, kein Schwindel, kein Erbrechen.

Der Puls ist auf 52—58 Schläge in der Min. gesunken.

Kein Fieber.

9 Uhr abends: Im Zustand nichts verändert. Die Nachtschwester findet den Puls gut. Kein Schlaf.

Gegen $9^1/_4$ Uhr soll durch Hinunterfallen eines Glases ein lautes Geräusch im Saal entstanden sein, wobei der Patient noch einen kurzen Laut von sich gab, dem die Nachtschwester weiter keine Beachtung schenkte.

$9^1/_2$ Uhr wird P. tot im Bett vorgefunden.

Klinische Diagnose: Cysticercus ventriculi quarti.

Sektionsdiagnose (Prosektor Dr. L. Pick):

Tumores (Gliomatosis) ventriculi quarti cum occlusione foraminis Magendii. Leptomeningitis cerebralis chron. Hyperaemia renum, pulmonum, hepatis. Gastroenteritis catarrhalis.

Sektionsprotokoll. Kopf- und Rückenmarkshöhle:

Knöchernes Schädeldach zeigt nichts Auffallendes.

Dura nach Abnahme desselben ziemlich gespannt. Stark ausgesprochene Gefässinjektion. Im Sinus longitudinalis eine geringe Menge flüssigen Blutes hinten unten. Die Innenfläche der Dura ist glatt und trocken. Im Subarachnoidealraum keine Flüssigkeit. Hirnwindungen breit und abgeflacht. Ziemlich starke Injektion der Pia. Leichtes Ödem um das Chiasma, auch nach hinten an der Basis, besonders am linken Flocculus. Weissgelbe Verdichtungen längs der Pialgefässe in beiden Sylvischen Gruben und in geringerem Grade, aber auch ausgeprägt genug, an den übrigen Stellen. Streifige weissliche Verdickungen an der Oberfläche des Cerebellum, auch am Wurm und besonders am Oberwurm.

Vena magna Galeni frei. Die Kleinhirnhemisphären locker verklebt. An der Kleinhirnoberfläche folgt die weissliche Verdickung den Sulci, während die Unterfläche davon frei erscheint. Rückenmark und Rückenmarkshäute frei.

Das Gehirn wird in 10 proz. Formalin gehärtet und durch einen Medianschnitt geteilt. Die Erweiterung der Seitenventrikel, des 3. Ventrikels und des Aquaeductus ist keine irgendwie nennenswerte. Das Ependym der Seitenventrikel ist glatt und zart, das des 3. Ventrikels äusserst fein granuliert. Eine sehr wesentliche Veränderung zeigen Boden und Dach des 4. Ventrikels, der überhaupt im ganzen sehr augenfällig aufgeweitet ist (vgl. Abbildung). Am Fastigium nach vorn hin, dem hinteren Abschnitt der Lingula des Oberwurms korrespondierend, findet sich eine halberbsengrosse, derbe, halbkugelig prominierende Geschwulst auf dem Velum medull. ant. (to der Abbildg). Sie liegt fast ganz in dem rechtsseitigen Abschnitt des Daches.

Von der entsprechenden Stelle des Bodens erhebt sich in die Ventrikelhöhle eine über doppelbohnengrosse Geschwulstmasse (tu der Abbildg.), so zwar, dass die erstgenannte Geschwulst sich in einen Einschnitt der letzteren einschmiegt und diese dadurch in zwei längsgerichtete, je etwa über bohnengrosse Hälften geteilt ist. Von diesen beiden liegt gleichfalls die eine ganz, die andere zum grossen Teil am Rautengrubenboden mehr nach rechts hinüber. Diese letztere sendet weiter nun noch nach oben direkt in den Einschnitt des

Fastigium einen zapfenartigen Fortsatz. Dieser geht nach hinten oben hin in die Substanz des Nodulus vermis unmittelbar über, und ebenso drängen die erwähnten Tumoren am Boden der Rautengrube nach hinten hin die Tela chorioidea inferior — mit dieser untrennbar verwachsen — ganz dicht gegen die Uvula. Das Neubildungsgewebe an sich ist derb, gleichartig grau; es ist leicht — durch den Unterschied in Farbe und Konsistenz — festzustellen, dass es sich am Boden der Rautengrube nach hinten hin in einer 2—3 mm dicken Schicht ausbreitet (s. Abbildung) bis in den Calamus hinein. So wird auch hier die Tela chorioidea inf. gegen die untere Fläche des Unterwurms scharf herangepresst, das Foramen Magendii vollkommen verlegt. Eine besondere Ausbildung des

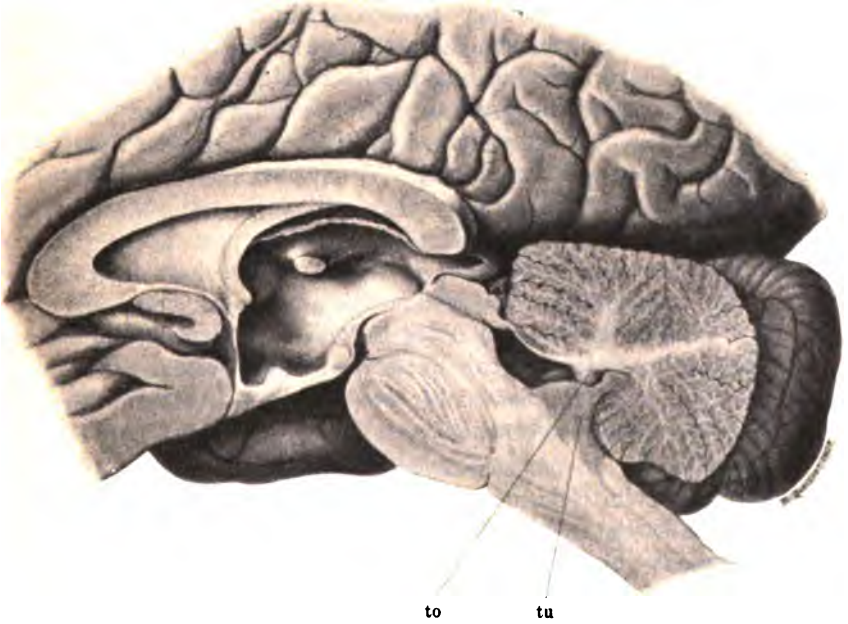

Medianschnitt durch Hirnstamm und Kleinhirn bei Gliomatose am Boden und Dach des vierten Ventrikels mit Verschluss des Foramen Magendii.

Recessus lateralis ist nicht nachweisbar. Die übrige Hirnsubstanz bietet keine besonderen Abweichungen.

Für die mikroskopische Untersuchung wird Material aus dem kleineren der beiden Tumoren am Boden der Rautengrube entnommen. Vorbehandlung nach Mallorys Methode der Gliafärbung. Celloidin. Färbung in Hämalaun van Gieson nach Mallory (Fuchsin-Anilinblau-Orangefärbung).

Das Geschwulstgewebe besteht aus einem ziemlich dichten Geflecht derber, starrer, nur wenig geschlängelter, oft mehr oder weniger scharf geknickter Fasern mit rundlichen oder länglichen, nicht sehr reichlichen Zellen. Deren Kerne sind oft grossbläschenförmig, mit einem Kernkörperchen versehen. Die Fasern sind zum Teil als direkte Ausläufer der läng-

lichen Zellformen erweislich. Die Vaskularisation ist keine sehr erhebliche. Um die kleinen Gefässe bestehen unbedeutende Bindegewebsanhäufungen. Zwischen den Fasern tropfige, verschieden geformte Degenerationsprodukte. Die Fasern färben sich nach van Gieson gelb, nach Mallory im Gegensatz zum blauen Bindegewebe tiefrot.

Diagnose: Hartes Gliom.

Die Sektion der übrigen Organe ergibt nichts besonders Abweichendes, nur „die Schleimhaut des Magens und des ganzen Darms ist geschwollen, stellenweise stark injiziert".

Ich will kurz zusammenfassen:

Im klinischen Bild nur wenige, aber markante Symptome: Plötzlich einsetzender heftiger Occipitalkopfschmerz, eigenartig steife, nach vorn gebeugte Kopfhaltung, im übrigen keinerlei Herdsymptom, auch keine Stauungspapille. Pulsverlangsamung (als Zeichen gesteigerten Hirndrucks) wird erst kurz vor dem Tode beobachtet. Dieser aber tritt ganz plötzlich auf. Aus der Anamnese: Nur sechswöchiges Kranksein, ein unverkennbar periodischer Krankheitsverlauf, Erbrechen ohne Verdauungsstörungen. Die Lumbalpunktion (Druckerhöhung, Eiweiss- und Leukocytenvermehrung) macht ein organisches Hirnleiden fraglos. Speziell die eigenartige Kopfhaltung, der heftige Occipitalkopfschmerz, das cerebrale Erbrechen lassen — trotz des Fehlens aller Lokalsymptome — einen Cysticercus im vierten Ventrikel vermuten, der plötzliche Tod lässt die Diagnose fast sicher erscheinen. — Autopsie: Tumor (Gliomatose) im vierten Ventrikel. —

Klinische und anatomische Diagnose waren bezüglich des Sitzes der Erkrankung im Gehirn in genauer Übereinstimmung, nur die Art des Tumors erwies sich anders. Ein Cysticercus schien ja nur deswegen wahrscheinlich, weil wir wissen, dass der vierte Ventrikel gerade Finnen so häufig beherbergt. Ich konnte in meiner früheren Arbeit (l. c.) 72 derartige Fälle aus der Literatur zusammenstellen und erörterte dort das eigenartige Krankheitsbild. Die klinisch überaus wechselvollen Symptome eines Rautengruben-Cysticercus — so fasste ich damals zusammen — scheiden sich: in allgemeine Hirndrucksymptome, in solche, die auf eine Erkrankung der hinteren Schädelgrube hindeuten, und in seltene, aber sichere Lokalsymptome einer Erkrankung der Medulla (Diabetes, Respirationsstörungen, Lähmungen benachbarter Hirnnerven, speziell Abducenslähmung).

„Die eng begrenzten Herdsymptome treten bei weitem zurück hinter den Erscheinungen allgemeinen Hirndrucks (bedingt durch den begleitenden Hydrocephalus internus).

Charakteristisch ist der auffallende Wechsel zwischen schweren

Allgemeinsymptomen und Perioden völligen Wohlbefindens, das Brunssche Symptom, der plötzliche Tod. Zur Erklärung des Wechsels in den klinischen Erscheinungen ist die Annahme einer aktiven Beweglichkeit der Cysticercusblase unnötig.“ Schon damals war ferner darauf hingewiesen, dass ein wesentlicher Unterschied zwischen den Symptomen eines Cysticercus und eines Tumors im vierten Ventrikel nicht bestehen kann, „dass Tumoren der hinteren Schädelgrube, speziell in der Umgebung des vierten Ventrikels, die mit starkem Hydrocephalus einhergehen, fast genau die gleichen Symptome hervorrufen können wie der Cysticercus des vierten Ventrikels.“ Als Beispiel hierfür hatte ich den von Rothmann jun.[1]) beschriebenen Fall angeführt, dessen klinisches Bild dem des Rautengruben-Cysticercus so ähnelte, dass auch dort — wie in dem hier beschriebenen Falle — ein solcher vermutungsweise diagnostiziert wurde. Die Sektion ergab eine grosse cystische Geschwulst in der linken Kleinhirnhälfte, die sich in den vierten Ventrikel hineinwölbte und einen starken Hydrocephalus erzeugt hatte. Unser jetzt beobachteter Fall von Tumor des vierten Ventrikels stellt also ein Analogon zu dem Rothmannschen dar.

Soweit ich aus der Literatur entnehme, hat Giannuli[2]) bis zum Jahre 1898 27 Fälle, Brüning[3]) bis zum Jahre 1902 33 Fälle von Tumoren im vierten Ventrikel zusammengestellt. In der Cimbalschen[4]) Tabelle (33 Fälle umfassend und bei weitem nicht erschöpfend) sind auch die Cysticerken einbegriffen. Von diesen abgesehen, werden im ganzen bis jetzt ca. 50 Tumorfälle bekannt sein.

Das männliche Geschlecht ist (wie bei Gehirngeschwülsten überhaupt) bevorzugt, und unser Kranker, der erst 15 Jahre alt war, bestätigt die Erfahrung, dass gerade das jugendliche Alter für diese Geschwülste disponiert.

Alle möglichen Geschwulstarten können hier vorkommen. Speziell in den Arbeiten von Hunziker[5]) und Brüning[6]), auf die ich verweise, sind die pathologisch-anatomischen Einzelheiten beschrieben.

1) Rothmann jun., Diagnose der Hirntumoren. Verhandlgn. d. Vereins f. innere Med. 1892. S. 96.

2) Giannuli, ref. Neurol. Zentralbl. 1899.

3) Brüning, Zur Kasuistik der Tumoren im 4. Ventrikel. Jahrbuch f. Kinderheilkunde. 1902. S. 647.

4) Cimbal, Beitrag zur Lehre von den Geschwülsten im vierten Ventrikel. I.-D. Breslau 1901.

5) Hunziker, Beitrag zur Lehre von den intraventrikulären Tumoren. Deutsche Zeitschr. f. Nervenheilkde. 1906. S. 77.

6) Brüning (l. c.)

Von den seltenen Carcinom- und Sarkommetastasen im vierten Ventrikel abgesehen, sind die Geschwülste hier meistens primär und können sowohl vom Plexus chorioideus wie von den Gefässen, wie speziell von der Ventrikelwand ihren Ausgang nehmen. Und da sind nun beschrieben: Gliome (bei weitem die Mehrzahl), Carcinome, Sarkome und Gliosarkome, Papillome, Fälle von Neuroepitheliom, Peritheliom, Encephaloid, Angioma cavernosum und sarcomatosum, Hyperplasie des Plexus chorioideus. Recklinghausen beschrieb einen Tumor im vierten Ventrikel mit Psammomkörpern, Spitzer[1]) und Fischer[2]) haben Solitärtuberkel am Boden der Rautengrube beobachtet. Tillgren[3]) hat einen seltenen Fall von Ependymitis des vierten Ventrikels in Form eines typischen Granulations- und Narbengewebes mit Riesenzellen beschrieben, der klinisch vornehmlich Hirndrucksymptome erzeugte, ebenso Pichler[4]) einen Fall von Ependymitis diffusa am Boden der Rautengrube. Wenn wir schliesslich noch die hier so häufig vorkommenden Cysticerken hinzuzählen, so ergibt sich eine überaus grosse anatomische Mannigfaltigkeit der Neubildungen des vierten Ventrikels. In unserem Falle handelt es sich nun um eine subependymäre Gliomatose mit sehr faserreichem Gewebe; die multiple Tumorenbildung ist hier das Eigentümliche. Ahnliches ist u. a. von Bielschowski[5]) (mehrere Tumoren am Boden der Rautengrube) und Bonome[6]) (multiple Knoten im linken Seitenventrikel) beschrieben worden.

Verschliesst — wie in unserem Fall — ein Tumor das Foramen Magendii bzw. die Aperturae laterales des vierten Ventrikels, so erzeugt das mechanische Abflusshindernis einen Hydrocephalus internus, der meist das Krankheitsbild beherrscht — merkwürdigerweise fand er sich in unserem Falle kaum nennenswert.

All diese Verhältnisse, die Bedeutung des 4. Ventrikels als einer „Zentrale“ für die Zirkulation im Gehirn, sind ausführlich in meiner früheren Arbeit (l. c.) berücksichtigt — für den Tumor gilt natürlich das Gleiche wie für die Finne des 4. Ventrikels, nur auf einen Unterschied muss hingewiesen werden, der natürlich auch klinisch nicht ganz bedeutungslos sein kann: Der Tumor nimmt im Gegensatz zum

1) Spitzer, Neurol. Zentralbl. 1901. S. 128.

2) Fischer, Deutsche med. Wochenschr. 1898.

3) Tillgren, Deutsche Zeitschr. f. klin. Med. Bd. 63. S. 153.

4) Pichler, Neurol. Zentralbl. 1905. S. 326.

5) Bielschowski, Zur Histologie und Pathologie der Gehirngeschwülste. Deutsche Zeitschr. f. Nervenheilkde. Bd. 22. S. 81.

6) Bonome, Bau und Histogenese des patholog. Neurogliagewebes. Virch. Arch. Bd. 163. S. 488.

Cysticercus seinen Ausgang von der Ventrikelwand, er kann also, obschon er meist nach der Ventrikelhöhle wuchert und ein intraventrikuläres Gebilde darstellt, doch auch durch Wucherung in die umgebende Hirnsubstanz wichtige Nerventeile direkt ausschalten und vernichten, der Cysticercus hingegen kann für gewöhnlich nur eine Kompression ausüben; er vernichtet, wenigstens nicht so bald, Nervenkerne und -fasern.

Im übrigen deckt sich in den wesentlichsten Zügen auch die klinische Symptomatologie eines Cysticercus mit der eines Tumors im 4. Ventrikel und, indem ich auf deren Darstellung und auf die oben (S. 200) wiedergegebene kurze Zusammenfassung verweise, erübrigt es sich, die klinischen und diagnostischen Besonderheiten der Tumoren dieser Gegend in Kürze einer kritischen Betrachtung zu unterziehen.

Die Krankheitsdauer: Sie erstreckte sich in unserem Falle auf nur sechs Wochen, unsere Beobachtung auf drei Tage. Solch kurzer Verlauf ist bei Neubildungen im 4. Ventrikel (Cysticerken und Tumoren) nichts Ungewöhnliches und nicht wunderbar, wenn man bedenkt, wieviel Einzelmomente die Erkrankung in der Umgebung so lebenswichtiger Zentren beeinflussen können. Ein Verschluss des For. Magendii, ein rasch sich entwickelnder Hydrocephalus int. können schon in frühem Stadium der Krankheit den Tod bedingen. Dass fast ganz ohne vorhergegangene Symptome ein plötzlicher Exitus eintreten kann (beim Cysticercus fehlten in 11 Proz. aller Fälle klinische Erscheinungen!), beweisen Fälle von Biermer, Marinesco[1]), wo einmal nur Erbrechen, das zweite Mal nur Polyurie und Glykosurie bestanden.

Unter den klinischen Symptomen verdient die steife Kopfhaltung mit der intensiven Beugung des Kopfes nach vorn eine Besprechung. Auch sie ist für Tumoren und Cysticerken des 4. Ventrikels in gleicher Weise höchst charakteristisch und hat ja unsere klinische Diagnose wesentlich mitbestimmt.

In einem von Brüning (l. c.) beschriebenen Fall — es handelte sich um ein hühnereigrosses subependymäres Gliom im 4. Ventrikel bei einem dreijährigen Knaben — trug der Kleine den Kopf krampfhaft auf die Brust geneigt, weil eine Änderung dieser Stellung mit erheblichen Schmerzen verbunden zu sein schien — genau wie in unserem Fall. Bielschowskis (l. c.) Patient hielt bei starkem Kopfschmerz den Kopf schief nach vorn geneigt. — Da eine andere greifbare Deutung für diese eigenartige Kopfhaltung fehlt, so hat die

1) Marinesco, Semaine médicale. 1900.

Erklärung von Hensen[1]), Henneberg[2]) u. a., dass die Kranken damit durch Vergrösserung des Raumes der hinteren Schädelgrube ihren Kopfschmerz zu lindern versuchen, viel für sich.

Erbrechen, und zwar periodisch in Anfällen, gehört zu den gewöhnlichen Begleiterscheinungen; in Cimbals 2. Falle hat es als alleiniges Symptom bei völligem Fehlen sonstiger nervöser Erscheinungen ein Ulcus ventriculi vorgetäuscht und schliesslich zu einer (natürlich ergebnislosen) Laparotomie geführt.

Der Kopfschmerz wird fast regelmässig in das Hinterhaupt, aber auch bisweilen in die Stirngegend verlegt.

Hirndrucksymptome — sonst die Regel — fehlten in unserem Falle bis zu dem Auftreten foudroyanter Erscheinungen am letzten Tage. Erst wenige Stunden vor dem Tode wurde Pulsverlangsamung beobachtet. Die Lumbalpunktion ergab eine mässige Drucksteigerung von 320 mm, die Sektion keinen nennenswerten Hydrocephalus. Dass unter diesen Umständen die Stauungspapille fehlte, ist erklärlich. Überhaupt wird sie bei Ventrikeltumoren häufiger vermisst; nach Bruns ist ihr Fehlen sogar charakteristisch für Tumoren des 4. Ventrikels. Ich erinnere daran, dass nach meiner Cysticerkenzusammenstellung höchstens 30 Proz., von Cimbals 33 Fällen nur 10 eine Stauungspapille aufwiesen. Es bleibt ihr eben meist keine Zeit zur Entstehung; frühzeitiger als bei Tumoren anderer Regionen macht ein plötzlicher Tod der Krankheit ein Ende.

Dieser plötzliche Tod, der auch in unserem Fall das Krankheitsbild in merkwürdiger Weise abgeschlossen hat, ist das eigenartigste Symptom bei Erkrankungen in der Nähe des 4. Ventrikels. Nachdem noch eine halbe Stunde vorher ausser einer Pulsverlangsamung nichts Auffälliges an unserem Kranken wahrnehmbar war, wird er plötzlich tot im Bett gefunden! Wahrscheinlich ist, dass er bei einem kurz vorher im Saal entstandenen Geräusch im Schreck eine plötzliche Kopfbewegung machte, die ihm tödlich werden sollte. Fälle von Rothmann jun., Marinesco, Becker, Brüning, Henneberg, Bielschowski, Finkelnburg[3]) usw. endeten gleichfalls mit plötzlichem Tod, die letzten beiden — ähnlich dem unseren — auch in einem heftigen Anfall von Kopfschmerz. Dazu kommen die vielen Fälle von Rautengruben-Cysticercus, wo der plötzliche Tod die Regel ist (Rubrik 13 der Tabelle meiner früheren Arbeit).

1) Hensen, Über Cysticerken im 4. Ventrikel. Deutsches Arch. f. klin. Med. Bd. 64. S. 635.

2) Henneberg, Über den Rautengrubencysticercus. Monatsschr. f. Psych. u. Neurol. Ergänzungsheft. 1906. S. 28.

3) Finkelnburg, Deutsche Zeitschr. f. Nervenheilkde. 21. S. 452.

Wie ich es dort bereits aussprach, und wie der jetzige Fall bestätigt, kann nicht die Art der Neubildung, die ev. aktive oder passive Beweglichkeit einer Cysticercusblase, sondern nur der Sitz der Erkrankung für den plötzlichen Tod verantwortlich gemacht werden, und es hatte sich damals als das Wahrscheinlichste ergeben, dass eine plötzliche Vermehrung des Hydrocephalus — sei es mechanischen oder entzündlichen Ursprungs — die Todesursache ist.

Dass die Nähe des Atemzentrums in der Medulla oblongata eine wesentliche Rolle dabei spielt, ist ja zweifellos, der Tod erfolgt auch durch Atemlähmung. Henneberg u. a. erklären sich das Plötzliche des Todes damit, dass die in Betracht kommenden Zentren eine gewisse Druckstärke aushalten, bis sie plötzlich ihren Dienst versagen, analog z. B. der plötzlichen Erblindung bei Neuritis optica. Das allein aber kann zur Erklärung nicht ausreichen. Wie ist dann der in unserem und in anderen Fällen vorausgehende, so überaus heftige und plötzliche Kopfschmerz, die eigentümliche Kopfhaltung zu erklären?

Sie haben doch mit einer Kompression der Medulla, mit dem Atemzentrum nichts zu tun. Es muss vorher noch ein anderes mechanisches Moment, eine plötzliche Zirkulationsstörung, wirksam sein, um in letzter Linie das Atemzentrum auszuschalten.

In den meisten Fällen wird eine plötzliche Zunahme des Hydrocephalus int. zur Erklärung ausreichen. Plötzliche Verlegung oder Verschluss des Foramen Magendii, der Recessus laterales, des Aquaeductus Sylvii heben die Kommunikation zwischen Aussen- und Innenliquor auf und führen zu einer plötzlichen Drucksteigerung. Häufig aber bestand schon einige Zeit vor dem Tode diese Verlegung. In Versés[1]) jüngst publizierten Cysticercusfällen bestand ein älterer Abschluss des Foramen Magendii. Dass ein solcher längere Zeit bestehen kann, ohne sofort den Tod zu veranlassen, beweisen auch intra vitam vorgenommene Lumbalpunktionen, die, trotzdem die Sektion hochgradigen Hydroc. int. ergab, doch kurz vor dem Tode keine Druckerhöhung mehr zeigten, weil die Kommunikation sich als verlegt erwies. Auch in unserem Falle war ein (wahrscheinlich) älterer Verschluss des Foramen Magendii durch den Tumor, allerdings kein nennenswerter Hydrocephalus auffindbar.

Diese Fälle komplizieren natürlich einen Erklärungsversuch für den plötzlichen Tod ausserordentlich. Nicht unwahrscheinlich erscheint mir in unserem Fall die folgende Erklärung: Der Tumor setzt

1) Versé, Über Cysticerken im 4. Ventrikel als Ursache plötzlicher Todesfälle. Münch. med. Wochenschr. 1907. S. 509.

sich hier (s. Abbildung S. 199) aus einem oberen vom Velum medullare anterius (t. o.) und einem unteren, vom Boden der Rautengrube entspringenden Abschnitt (t. u.) zusammen. Zwischen beiden ein schmaler Spalt, der jedenfalls noch Flüssigkeitsdurchtritt ermöglichte. Das Foramen Magendii zeigte sich bei der Sektion verlegt, die Aperturae laterales waren frei. Hier kann eine Kommunikation zwischen Aussen- und Innenliquor noch möglich gewesen sein. Wäre sie schon längere Zeit ganz aufgehoben gewesen, so hätte die Sektion (wie in all diesen Fällen) einen stärkeren Hydrocephalus int. ergeben müssen. Das war aber nicht der Fall. Es ist vielmehr möglich, dass erst im letzten Moment eine Störung der Kommunikation, ein Verschluss dadurch eingetreten ist, dass die beiden Tumorhälften (t. o. und t. u.) sich ganz aufeinander legten.

Bei dem ständigen Wachstum dieser beiden Teile gegen einander war schliesslich der Moment eingetreten, wo zwischen beiden kein Spalt mehr bestand, keine Flüssigkeit mehr passieren konnte. Nun war der Innen- von Aussenliquor abgeschlossen, eine geringe intraventrikuläre Flüssigkeitsansammlung und Drucksteigerung konnte jetzt indirekt auf das Atemzentrum einen solchen Druck ausüben, dass ein plötzlicher Tod durch Atemlähmung die Folge war. Möglicherweise ist der Verschluss mit dem Einsetzen des heftigen Kopfschmerzes erfolgt und eine geringfügige schreckhafte Kopfbewegung, vor der sich im Laufe des Tages instinktiv der Kranke so ängstlich hütete, hat dann am Abend plötzlich den Tod veranlasst. — Selbstredend bleibt diese Erklärung nur eine Vermutung. —

Häufig hat, wie man weiss, bei Tumoren der hinteren Schädelgrube eine Lumbalpunktion ungünstig eingewirkt und direkt den Tod zur Folge gehabt. Ich möchte das für unseren Fall ausschliessen, zumal hier ca. 9 Stunden vor dem Tode unter grosser Vorsicht und Berücksichtigung der Pulsschwankungen nur kaum 5 ccm und nicht unter den normalen Druck (bis 110 mm) Flüssigkeit abgelassen wurde. Zudem sind der unerträgliche Kopfschmerz und die steife Kopfhaltung, die Vorboten des Todes, vor der Lumbalpunktion aufgetreten und durch diese unbeeinflusst geblieben. — Den Ausführungen über die diagnostische und therapeutische Verwertung, auch über die Gefahren der Lumbalpunktion bei Neubildungen innerhalb des 4. Ventrikels ist dem, was die Cysticerkenarbeit darüber enthält, nichts hinzuzufügen.

Ich erwähnte oben, dass bei Abschluss der Kommunikation im 4. Ventrikel eine Lumbalpunktion auch völlig negativ ausfallen kann. Das war zweimal bei einem Brüningschen (l. c.) Kranken der Fall: Ein ependymäres Gliom, den 4. Ventrikel vollkommen ausfüllend und

die Kommunikation zwischen dem 3. und 4. Ventrikel völlig unterbrechend; der Hydrocephalus war trotz ergebnisloser L.-P. so stark, dass der Schädelumfang (es handelte sich um ein dreijähriges Kind) sich bedeutend vergrösserte und die Nähte auseinander gingen. — Die leichte Druckerhöhung, die starke Vermehrung des Eiweissgehaltes und der Leukocyten im Sediment der L.-Flüssigkeit unseres Falles entsprechen der durch die Sektion bestätigten leichten Leptomeningitis, die den Tumor begleitete.

Charakteristisch — wie für den Rautengrubencysticercus — war auch in unserem Fall trotz der kurzen Krankheitsdauer der intermittierende Verlauf, der Wechsel zwischen Kopfschmerzattacken, heftigem Erbrechen und völligem Wohlbefinden. Dass dieses Symptom, das wir ebenfalls durch intracranielle Druckschwankungen erklärten, soliden Tumoren ebenso eigen ist, wie freien Cysticerken, ist wiederum ein Beweis dafür, dass aktive Bewegungen der Cysticercusblase auch hierauf nicht von Einfluss sein können.

Nur das Brunssche Symptom — plötzliches Hinstürzen, Auftreten heftiger cerebraler Erscheinungen, Schwindel und Erbrechen bei plötzlichen Lageveränderungen des Kopfes —, nach seinem Autor charakteristisch für den freien Cysticercus im 4. Ventrikel, wird beim Tumor des 4. Ventrikels in deutlicher Ausprägung jedenfalls vermisst und muss als abhängig von der passiv freien Beweglichkeit des intraventrikulären Gebildes angesehen werden. (Nur einmal finde ich in der Literatur bei einem Tumor des 4. Ventrikels dieses Symptom in der Beschreibung angedeutet. In dem Spitzerschen[1]) Fall von Solitärtuberkel am Boden der Rautengrube entstand heftiger Schwindel und Nausea beim Drehen des Kopfes nach rechts.) Die Prüfung in unserem Fall ergab nur eine Verschlimmerung des schon bestehenden heftigen Kopfschmerzes. Wir können also nur Bruns' Ansicht bestätigen, der sich neuerdings[2]) dahin äussert, dass das Symptom zwar auch bei fixierten und bei anderen Tumoren in der Gegend des 4. Ventrikels vorkommen kann, aber in der Stärke und Deutlichkeit wie bei freien Cysticerken bei anderen Erkrankungen nicht auftritt.

In einigen Fällen von Tumor des 4. Ventrikels ist Diabetes mellitus (Recklinghausen[3]), Marinesco[4]), Fischer[5])), in anderen Diabetes insipidus (Mosler)[6], Pichler[7])) beobachtet worden. In unserem Falle fehlten diesbezügliche Symptome.

1) Spitzer, Neurolog. Zentralbl. 1901.
2) Bruns, Neurol. Zentralbl. 1906. S. 541.
3) Recklinghausen, Virch. Arch. Bd. 30. 4) l. c. 5) l. c.
6) Mosler, Virch. Arch. Bd. 43.
7) Pichler, Neurol. Zentralbl. 1905. S. 326.

Die Nachbarschaft der Nervenkerne in der Medulla oblongata erklärt ferner die häufig (vielleicht in der Hälfte der Fälle) beobachteten Augenmuskel- (speziell Abducens, Oculomotorius) und Facialislähmungen. Sie sind häufiger als bei Cysticerken dieser Gegend, die ja, wie wir oben schon hervorhoben, die Nachbarteile wohl komprimieren können, nicht aber wie die Tumoren in die Nervensubstanz hineinwuchern. Nystagmus, Pupillendifferenz und -trägheit sind häufig erwähnt, auch Zuckungen, Krämpfe im Facialisgebiet, Schluckbeschwerden. Zuweilen fand man intermittierenden Puls (Vagusbeteiligung).

In einem Fall von Harrington Douty (Brain 1885) ist hohes Fieber ohne entzündliche Ursache als Hirnsymptom auf die Med. obl. bezogen worden. (Ich erinnere daran, dass beim Rautengrubencysticercus in zwei Fällen [von Stieda[3]) und mir] das hohe Fieber bis 41,8° ebenfalls als cerebral angesehen werden musste.)

Schwindel, cerebellare Ataxie — meist periodisch — sind gewöhnliche Begleiterscheinungen unserer Erkrankung. Fischer (l. c.) erwähnt einmal „Reitbahngang". Cimbal glaubt auch anatomisch festgestellt zu haben, dass „bei Tumoren des 4. Ventrikels das Punctum minimae resistentiae, nach welchem der Tumor zu wächst, das Cerebellum ist".

Auffallend häufig fand Cimbal psychische Störungen (Melancholie mit intermittir. Charakter, Verworrenheit, Stupor, Gedächtnisschwäche usw.). In einem seiner Fälle traten direkte Tobsuchtsanfälle in der Nacht auf, um frühmorgens völlig vergessen zu sein. — Diese Störungen als ein Hauptsymptom von Ventrikeltumoren hinzustellen, wie das Cimbal tut, lassen die Beobachtungen anderer Autoren nicht zu. Auch in unserem Fall waren bis zum Tode Psyche und Bewusstsein völlig ungetrübt. Allgemeine Krämpfe sind zuweilen — besonders kurz vor dem Tode — beobachtet worden. Zweifellos sind alle diese Symptome auf den Hydrocephalus zurückzuführen.

In auffallend vielen Fällen spielt das Trauma in der Anamnese der Ventrikeltumoren eine Rolle. Nach Brüning sind siebenmal Schädelverletzungen als Ursache angegeben. Ob das möglich oder nur wahrscheinlich ist, ist doch sehr fraglich und soll hier nicht erörtert werden. Ich will nur darauf hinweisen, dass auch in einer beträchtlichen Zahl von Cysticercusfällen Trauma als Ursache in der Anamnese angegeben ist, ohne dass doch die Möglichkeit eines solchen Zusammenhangs überhaupt diskutabel ist. In einem der dort (l. c.) beschriebenen Fälle (Fall 1, Zipter) stand das Trauma in der Anamnese so im Vorder-

3) Stieda, Festschr. f. Thierfelder. Leipzig 1895.

grund, und auch der zeitliche Zusammenhang erschien so evident, dass von einer Seite an „traumatische Spätapoplexie", von anderer Seite an eine traumatische Neurose gedacht wurde — es ergab sich ein Cysticercus im 4. Ventrikel. Warum müssen Schädeltraumen, wie sie bei der arbeitenden Bevölkerung und bei Kindern so häufig vorkommen, gleich die Ursache eines später nachweisbaren Hirntumors sein?

Wir müssen jedenfalls das Unfallsmoment in der Anamnese von Hirntumoren besonders skeptisch betrachten.

Zum Schluss hebe ich als Hauptmerkmale für die Diagnose unserer Erkrankung nochmals hervor: Ausser Herdsymptomen von seiten der Medulla und des Cerebellum und allgemeinen Hirndruckerscheinungen (ev. Stauungspapille) sind charakteristisch der Hinterhauptskopfschmerz, die eigenartig nach vorn gebeugte steife Kopfhaltung, der periodische Verlauf und der plötzliche Tod. Differentialdiagnostisch zwischen Tumor und Cysticercus des 4. Ventrikels kann das Vorhandensein des Brunsschen Symptoms zu gunsten des letzteren entscheiden, falls nicht überhaupt andere Merkmale (Bandwurm, Muskelfinnen) auf einen solchen hinweisen.

Die Diagnose eines Tumors im 4. Ventrikel ist, wie unser Fall zeigt, keineswegs mehr, wie das Cimbal noch im Jahre 1901 hinstellt, ausser dem Bereich der Möglichkeit.

Die Prognose ist durchaus infaust, denn es ist kaum anzunehmen, dass die Therapie von den Fortschritten in der Diagnostik auf diesem Gebiete viel profitieren wird. Im Zweifelsfalle wird eine antiluetische Kur eingeleitet werden können, obwohl syphilitische Geschwülste dieser Gegend, soweit ich sehe, nicht beschrieben sind. Dem Messer des Chirurgen werden diese Tumoren höchstens dann mit einiger Aussicht auf Erfolg zugänglich sein, wenn sie aus der Nachbarschaft, z. B. vom Kleinhirn aus, in den 4. Ventrikel hineingewuchert sind.

Als symptomatische Heilmethoden bleiben uns die (vorsichtig ausgeführte) Lumbalpunktion und die Ventrikelpunktion übrig.

XII.

Aus der inneren Abteilung des städtischen Krankenhauses in Augsburg (Oberarzt: Dr. L. R. Müller).

Über falsche Lokalisation der Schmerzempfindung bei Rückenmarkskompression.

Von

Dr. Renner,
Assistenzarzt.

M. Lewandowsky bringt im Zentrallblatt für Nervenheilkunde und Psychiatrie[1]) unter dem Titel: „Über Projektion der Schmerzempfindung von der unteren auf die obere Extremität bei Herd im Dorsalmark", die Mitteilung, dass bei einer Rückenmarkskompression die in den unteren Extremitäten gesetzten Schmerzreize in den oberen empfunden würden. An diese interessante Tatsache lässt sich eine analoge Beobachtung anreihen, die im Augsburger Krankenhause vor vor einiger Zeit an einem paraplegischen Kranken gemacht werden konnte.

Der 59 jährige Portier A. erkrankte im März 1906 mit starken zusammenschnürenden Schmerzen auf der Brust und im Rücken.

In der Nacht vom 20. zum 21. III. trat plötzlich eine vollständige Lähmuug der unteren Extremitäten ein, Stuhl- und Urinentleerung war angehalten. In diesem Zustande wurde A. am nächsten Tage in das hiesige Krankenhaus eingeliefert.

Die Untersuchung ergab ausser der erwähnten motorischen Lähmung der unteren Extremitäten noch folgenden Befund:

Das Empfindungsvermögen für Schmerz und Temperatur war von der Höhe des 7. Brustwirbels an stark herabgesetzt, während die Berührungssensibilität erhalten war. Der Processus spinosus des 7. Brustwirbels bildete einen geringen, aber scharf vorspringenden Buckel. In dieser Höhe war ein Hautgürtel von ca. 5 cm Breite spontan und auf Druck stark schmerzempfindlich. Die Patellarreflexe waren lebhaft. Bauchdecken- und Kremasterreflexe fehlten. Das Babinskische Phänomen war angedeutet. An den inneren Organen war eine Vergrösserung der Leber als krankhafte

1) Nr. 218. 29. Jahrgang. 1. Aug. 1906.

Veränderung nachzuweisen. Es bestand vollständige Retentio urinae et alvi. Die Diagnose stellten wir, obgleich an den Lungen kein tuberkulöser Herd nachzuweisen war, auf Caries vertebrae VII. tuberculosa.

Der langwierige Krankheitsverlauf bot sonst nichts Besonderes, nur wurde wiederholt folgende Beobachtung gemacht: Alle stärkeren Reize, die man an den Beinen, Leib oder am den Hoden setzte, wurden als Schmerzen in die hyperästhetische Zone lokalisiert. Brachte man z. B. Stiche am Fuss bei, oder presste den Hoden energisch zusammen, so klagte Pat. gleich stöhnend über Schmerzen in dem erwähnten Hautgürtel.

Trotz sorgfältiger Pflege ging der Kranke nach einigen Monaten an einem ausgebreiteten Decubitus zugrunde.

Die Obduktion brachte folgendes, nicht erwartetes Ergebnis:

Der Wirbelkörper des 7. Brustwirbels war bis auf geringe Reste resorbiert. In der dem Wirbelkanal zu gelegenen Hälfte fand sich ein gelbrötlicher Tumor, der das Lumen des Wirbelkanals verengte. Solche Tumoren liessen sich auch auf dem Sägeschnitt durch die sonst erhaltenen benachbarten Wirbelkörper festellen. Als primäre Geschwulst musste ein walnussgrosser Tumor in der rechten Nebenniere angesprochen werden; in der Leber und in beiden Nieren fanden sich zahlreiche Metastasen, alles Tumoren, die sich durch die mikroskopische Untersuchung als Hypernephrome herausstellten. An der Stelle der Kompression wies das Rückenmark eine Delle auf. Die mikroskopische Untersuchung des Brustmarks konnte oberhalb und unterhalb der typischen Kompressionsmyelomalacie auf- und absteigende Strangdegeneration feststellen, die sich in keiner Weise von den stets beschriebenen unterschied.

Während also bei dem von Lewandowsky beschriebenem Kranken die an den unteren Extremitäten gesetzten Reize in die gleichnamigen oberen lokalisiert wurden, lösten in unserem Falle alle starken Reize, die an Beinen, an den Genitalien oder an der unteren Rumpfhälfte beigebracht wurden, in einer der Kompressionsstelle entsprechenden Hautzone lebhafte Schmerzempfindungen aus.

Die Deutung der hier mitgeteilten Beobachtung kann, wie auch Lewandowsky bemerkt, eine zweifache sein: es kann sich um ein psychisch oder physisch bedingtes Phänomen handeln. Im ersteren Falle schliesst man sich den Anschauungen an, die Head[1]) im Anschluss an ähnliche Beobachtungen niedergelegt hat. Danach würde der an der hypästhetischen Stelle gesetzte Reiz zwar isoliert fortgeleitet, aber in der Hirnrinde falsch nach aussen projiziert. Mehr Wahrscheinlichkeit als die Annahme eines „Lokalisationsfehlers"

1) Head, Die Sensibilitätsstörungen der Haut bei Viszeralerkrankungen. Deutsch herausgegeben von Dr. Seiffer. Berlin 1898. „Wird ein schmerzhafter Reiz an einer Stelle geringer Empfindlichkeit appliziert, welche in enger zentraler Verbindung mit einer Stelle von viel grösserer Empfindlichkeit steht, so wird der hervorgerufene Schmerz in dem Gebiete höherer Empfindlichkeit viel stärker gefühlt als in dem weniger empfindlichem Teil, an dem der Reiz tatsächlich angebracht worden war."

scheint in unserem Falle die Erklärung des Phänomens durch Irradiation für sich zu haben. Die Erregungen, die in dem hypästhetischen Gebiet zustande kommen, werden auf den intakten Bahnen bis zur Kompressionsstelle fortgeleitet und springen hier auf die aus der überempfindlichen Zone stammenden Bahnen über.

An dieser Stelle mag darauf hingewiesen werden, dass auch bei den durch halbseitige Hirnerkrankungen (Hemiplegien) bedingten Sensibilitätsstörungen Empfindungsreize häufig falsch lokalisiert werden. Das Lokalisationsvermögen stellt sich jedesmal später wieder ein als die Schmerzempfindung; d. h. es werden zu einem gewissen Zeitpunkte Schmerzreize auf der gelähmten Seite schon empfunden, aber nicht oder falsch lokalisiert.[1]) An einem Hemiplegiker, bei welchem nach anfänglich vollständiger Hemianästhesie das Empfindungsvermögen am Rumpf allmählich wieder eintrat, konnten wir in jüngster Zeit feststellen, dass heftige Schmerzreize, die an dem noch empfindungslosen linken Bein gesetzt wurden, als eine unbestimmte, aber unangenehme Empfindung im Leib und der unteren Brustgegend der gleichen Seite wahrgenommen wurden, während der gleiche am Arm ausgeübte Reiz eine ähnliche Empfindung in der oberen Brusthälfte und der Schulter auslöste. Ob es sich hier um Irradiation der Reize oder um Urteilsfehler handelt, wird wohl kaum zu entscheiden sein.

1) Friedrich Müller, Über Störungen der Sensibilität bei Erkrankungen des Gehirns. Sammlung klin. Vorträge. 394/395.

XIII.

Aus der Poliklinik des Dr. Goldflam in Warschau.

Über Hirngeschwülste.

Von

Dr. Max Biro.

Die Hirngeschwülste bieten noch viele offene Fragen. Aus diesem Grunde scheint es der Mühe wert, das ziemlich reichhaltige Material von 92 Fällen dieses schweren Leidens aus eigener mehrjähriger Beobachtung näher zu untersuchen. Das Material stammt vorwiegend aus der Poliklinik des Dr. Goldflam; ein Teil wurde mir gütigst durch Dr. Goldflam aus seiner Krankenhausbeobachtung überlassen, ein anderer stammt aus meiner persönlichen Privatpraxis. Unter diesen 92 Fällen waren 12 Sektionsfälle. Schon aus der ansehnlichen Zahl unserer Beobachtungen ersieht man, dass wir mit Recht nach Oppenheim[1]) das Gehirn als den häufigsten Sitz der Geschwülste ansehen können, und dass die Behauptung Bruns'[2]) richtig ist, dass ein länger praktizierender Arzt niemals behaupten darf, er hätte keine Hirntumoren beobachtet; wenn er es tut, dann hat er sie übersehen, denn nach Bruns leiden 2 Proz. Nervenkranke an Hirngeschwülsten.

Unter unseren Geschwülsten die häufigsten waren Tuberkel, Sarkome und Gliome. Die Art der Geschwülste liess sich mehr oder weniger genau in 57 Fällen, d. h. in über 60 Proz. der Beobachtungen bestimmen. Die grösste Zahl entfällt auf Sarkome und Gliome, nämlich 55 Proz.; darunter 35 Proz. Tuberkel; die nächste Stelle gehört den Fibromen; die kleinste Zahl bildeten Gummata, Hämatome und Echinococcus. Was das Geschlecht der Kranken anbetrifft, so waren die Gliome und Sarkome fast in gleicher Zahl bei Männern wie bei Frauen vertreten; die Tuberkel waren häufiger bei Männern als bei Frauen. Aus den Sektionsbefunden ergab es sich, dass Gliome im mittleren und im späteren Alter erscheinen (zwischen 25 und 58 Jahren),

1) Oppenheim, Die Geschwülste des Gehirns. Wien 1896. Nothnagels spezielle Pathol. u. Ther. Bd. 9, Th. 1, Abt. 3.

2) Bruns, Die Geschwülste des Nervensystems. Berlin 1897.

Gummata im mittleren (30 Jahre), Sarkome von Kindheit bis zum mittleren Alter (7 bis 36 Jahre).

Es ist schwer, in einer kurzen Abhandlung die Ergebnisse einer so grossen Beobachtungsreihe ausführlich darzustellen. Wir wollen uns nur auf einige Fragen beschränken, wie Ätiologie, besonders die Bedeutung von Trauma und Entartung und einiges über Kopfschmerzen, Schwindel, psychische Störungen, Krämpfe, Parästhesien, Reflexe, Blindheitsanfälle, Stauungspapille, Augendifferenzen, über die Grösse der Geschwulst und über die Zeit deren Bestehens; endlich werden wir noch mit einigen Worten auf die Natur der Geschwülste eingehen.

Als eine der Entstehungsursachen der Geschwülste wird Trauma angesehen. Diese Ansicht wird von Wunderlich, Virchow und Hasse vertreten. Toby Cohn[1]) hält es für möglich, dass Trauma die Entstehung von Tumoren beeinflussen kann. Verschiedene Beobachter geben ungleiche Prozentzahlen für dieses ätiologische Moment. Eduard Müller[2]) schätzt sie auf 20 Proz., Adler[3]) auf 8,8 Proz.; meine Beobachtungen ergaben 6 Proz.

Die grossen Meinungsunterschiede zwischen verschiedenen Autoren sind wohl zu verstehen. Es ist schwer zu beweisen, dass das betreffende Trauma die Entstehungsursache des nämlichen Tumors gewesen ist. Soll man vielleicht mit Ed. Müller als Entstehungsursache des Tumors ein Trauma ansehen, welches sich vor Monaten oder sogar Jahren ereignet hatte? Wenn man die Geschwulst in der Nähe von einer Schädelnarbe findet, so ist der Zusammenhang zwischen Tumor und Trauma wahrscheinlich; so war es in den Fällen von Keen, Annandale; weniger sicher ist er, wenn die Tumoren von der Narbe mehr entfernt sind, wie dies Kerr, Dana und Pilcher haben wollen. Allen-Starr meint sogar, dass bei den Kindern die Tumoren deswegen am häufigsten im Kleinhirn entstehen, weil dieselben zum grössten Teil auf den Hinterkopf fallen.

Die Beziehung zwischen Trauma und Tumor und deren Feststellung in jedem Einzelfall ist oft eine schwere Aufgabe. Meiner Meinung nach muss in jedem Einzelfall die Zeit zwischen dem Trauma

1) Toby Cohn, Symptomatologisches und Forensisches über einen Fall von Hirntumor. Monatsschr. f. Unfallkunde. 5. 1. S. 1. 1898.

2) Eduard Müller, Zur Ätiologie und pathologischen Anatomie der Geschwülste des Stirnhirns. Deutsche Zeitschrift f. Nervenheilkde. 1903. 23. 5/6. S. 377.

3) Adler, Über das Auftreten der Hirngeschwülste nach Kopfverletzungen Archiv f. Unfallkde. 1898. 2.

und den ersten Tumorsymptomen, sowie die Grösse der Geschwulst berücksichtigt werden.

Unmittelbar durch Trauma kann Aneurysma und Hämatom verursacht werden (Killian[1]); andere Geschwulstarten können nur mittelbar infolge von Trauma entstehen. Wenn das Trauma das Wachstum einer bestehenden Geschwulst beeinflussen kann (Laehr[2]), so folgt daraus, dass es auch das Wachstum ihrer ersten Anlage mit sich führen, also die Entstehung einer Geschwulst bei einem dazu veranlagten Individuum verursachen kann.

Nur in diesem Sinne, nur vom Trauma als „agent provocateur" kann in meinem Falle von Tubercula multiplicia cerebri die Rede sein, welche kurz nach dem Trauma zur Beobachtung kamen.

Was die Tumoren anderer Körperteile anbetrifft, so wird behauptet, dass Trauma mit ihnen in ätiologischen Zusammenhang nur dann gebracht werden kann, wenn es öfters und nicht vereinzelt vorgekommen ist.

Von unseren Fällen ist nur einer, wo das Trauma mehrmals in kurzen, aufeinander folgenden Zeitabschnitten auf eine und dieselbe Stelle seine Wirkung ausübte.

Fall 1. Tumor der linken vorderen Schädelgrube. K., Frau, 30 Jahre alt, kam in die Poliklinik am 9. III. 1891; klagte über Kopfschmerzen, Erbrechen, Sehschwäche und Krämpfe in den Extremitäten. Vor 2 Jahren wurde sie öfters in kurzen Zeitabschnitten durch Kohlenstücke in die rechte Schläfe getroffen. 3 Monate später fiel sie auf dem Eis, verletzte sich den Kopf und verlor das Bewusstsein. Die objektive Untersuchung ergiebt unter anderem eine Stauungspapille; die rechte Stirnseite ist beim Beklopfen schmerzhaft. Gang unsicher, Pupillen ungleich, reagieren nicht auf Lichteinfall, sämtliche Bewegungen der Augenäpfel sind eingeschränkt, aus der linken Nasenöffnung Ausfluss von Cerebrospinalflüssigkeit.

In anderen Fällen ist nur ein einmaliges Trauma bekannt. Ob dies genügend war, um eine Geschwulst hervorzurufen, darüber wird die allgemeine Übersicht der Beziehungen zwischen Trauma und Tumor entscheiden.

Was die Hirngeschwülste anbelangt, so sind die Verhältnisse etwas verschieden im Vergleich mit den Tumoren anderer Körperteile. Wenn zahlreiche, aber schwache Traumen eine Geschwulst hervorrufen können, dann sollte man meinen, sie könne ebenfalls nach einer einmaligen aber sehr starken Erschütterung entstehen. Diese ver-

1) Killian, Beiträge zur Lehre von den makroskopischen intracraniellen Aneurysmen. I.-D. Würzburg 1879.

2) Laehr, M., Über Gehirntumoren nach Kopfverletzungen. Charité-Annalen. 1898. 33. S. 768.

schiedene Gewebsreaktion im Vergleich mit den Nerven und dem ihnen benachbarten Gewebe kann möglicherweise in Zusammenhang stehen mit der verschiedenen Resistenzfähigkeit der Hirnsubstanz. Andere Gewebsarten werden durch einmaliges, aber heftiges Trauma plötzlich zerstört; nur schwache Reize, welche sie nicht vernichten, können sie zum Wuchern anregen. Das Nervengewebe als solches kann niemals den eigentlichen Bestandteil des Tumors bilden. Derselbe ist zusammengesetzt aus untergeordnetem Nachbar- und Zwischengewebe. Das Nervengewebe als äusserst zartes, aber sehr dauerhaftes Gebilde widersteht der Schädlichkeit, wird aber durch sie lädiert und tritt zurück; auf diese Weise bevorzugt sie die Wucherung des Nachbargewebes. Nur auf experimentellem Wege kann diese Frage gebührend aufgeklärt werden.

Was ein Trauma anbetrifft, welches erst nachträglich nach dem Auftreten der ersten Geschwulstsymptome vorgekommen ist, so kann man ihm nur eine mittelbare Wirkung zusprechen, im Sinne einer Wachstumsbeförderung der Geschwulst, falls die Symptome nach dem Trauma stärker aufgetreten sind.

Fall 2. Tumor gyri centralis sinistri. K. R., Frau, 29 Jahre alt, kam in die Poliklinik am 16. IX. 1902, klagte über Kopfschmerzen, Anfälle von Geistesschwäche seit 4 Jahren und Krampfanfälle mit Bewusstlosigkeit, von welchen sie seit 3 Jahren alle 1—4 Wochen heimgesucht wird. Anfänglich traten sie ausschließlich in den rechten, später in den sämtlichen Extremitäten auf. 5 Monate später begann sie zu klagen über Sehschwäche. Unlängst stellte sich Erbrechen ein während des Kopfschmerzes. In letzter Zeit sind die Kopfschmerzen seltener geworden. Vor $1^1/_2$ Jahren, während eines Krampfanfalles mit Bewusstlosigkeit, zog sie sich ein Trauma am Kopfe zu. Die objektive Untersuchung ergab eine postinflammatorische Sehnervenatrophie. Sonst keine Symptome vorhanden.

Das Trauma, welches vor der Erscheinung der Geschwulst sich ereignet hatte, kann als ätiologisches Moment betrachtet werden, wenn die Zeit zwischen ihm und dem Auftritt der ersten Symptome berücksichtigt wird.

Mit einer relativen Wahrscheinlichkeit kann man einen ätiologischen Zusammenhang zwischen Tumor und Trauma annehmen, wenn die ersten Tumorsymptome bald nach dem Trauma sich einstellen, wie dies in den Fällen von J. Lindsay Steven[1]), Sutherland und Holland[2]) der Fall war.

1) John Lindsay Steven, Daily cerebral vomiting of six months' duration due to a columnarcelled adenoma of the cerebellum involving the fourth ventricle. Glasgow med. Journ. LV. 6. p. 404. June 1901.

2) Southerland u. Holland, Gliom der Brücke. Brit. Journ. of childrens diseases. Mai 1904; ref. in Schmidts Jahresbücher.

Weniger wahrscheinlich ist das Auftreten der Geschwulst mehrere Jahre nach dem Trauma. Im Falle Hunzinger[1]) soll sich der Tumor des linken Lateralventrikels erst 16 Jahre nach dem Trauma gebildet haben. Um den ätiologischen Zusammenhang in diesem Falle nachzuweisen gibt Hunzinger an, dass der Tumor auf derselben Schädelseite sass, wie die Narbe.

Weiter muss man berücksichtigen, dass der Moment der Entstehung der Geschwulst unbemerkt bleiben kann; die ersten Symptome werden früh auftreten, wenn der Tumor in einer Gegend mit deutlich differenzierten Funktionen lokalisiert ist; mit anderen Worten, es wird sich die Zeit der Entstehung dann genau bestimmen lassen, wenn die ersten Erscheinungen den Charakter von Herdsymptomen besitzen. Entwickelt sich aber der Tumor an einer anderen Stelle, dann haben wir nur mit Allgemeinsymptomen zu tun. Daraus folgt, dass wir immer die Grösse, die Natur und den Sitz der Geschwulst in Betracht ziehen müssen.

Geschwülste verschiedener Beschaffenheit wachsen mit ungleicher Geschwindigkeit. Bei der Affizierung gewisser Teile der Hirnsubstanz treten die Allgemeinsymptome früher ein, als bei anderer Lokalisation. Geschwülste von derselben Beschaffenheit wachsen verschieden schnell je nach ihrem Sitz, da die Nachbarteile doch ein gewisses Hindernis der Wucherung der Geschwulst bieten müssen. Die Geschwülste der Ventrikel wachsen wahrscheinlich am schnellsten; im weichen Gewebe, welches dem Drucke leicht nachgibt, wachsen die Tumoren schneller, als im resistenten, welches stärkeren Widerstand leistet. Aber auch das wird sich kaum nachweisen lassen. Es bleibt vollständig unbekannt, ob sich ein Carcinom der Haut schneller entwickelt als ein Tumor tief im Gewebe, ein Pleurasarkom schneller als ein Osteosarkom. Wenn diese Fragen klar wären, wäre es möglich, in jedem Einzelfall diese Faktoren zu schätzen und zu erwägen; dann könnte man versuchen, die ursächlichen Beziehungen zwischen Tumor und Trauma zu präzisieren.

Wäre die oben erwähnte Frage erklärt, dann wäre es verständlich, warum in einem meiner Fälle ein peripherer Kleinhirntumor schon wenige Tage nach dem Unfall die ersten Symptome zeigte, während ein Tumor der Corona radiata dasselbe erst nach 5 Jahren tat.

Fall 3. Glioma cerebelli (Hemisphaera sinistra). H. S., Mann, 26 Jahre alt, kam in die Poliklinik am 3. XII. 1903 wegen Schmerzen im Hinterkopf und Nacken, mitunter Erbrechen, welche sich wenige Tage nach

1) H. Hunzinger, Beitrag zur Lehre von den intraventrikulären Gehirntumoren und chronischem Hydrocephalus. Deutsche Zeitschr. f. Nervenheilkde. 1905. 30. Bd. 1 u. 2. Heft. S. 77.

einem Trauma am Nacken einstellten. Nach 2 Monate traten Krampfanfälle in den rechten Extremitäten, hauptsächlich in der oberen auf. Nach 6 Monaten wurde Intelligenzabnahme bemerkbar. Die hauptsächlichen objektiven Symptome waren: Gang mit breitgespreizten Füssen, imbeziller, lächelnder Gesichtsausdruck, konvergierendes Schielen am rechten Auge, Abnahme der Sehkraft, besonders im rechten Auge, Neuroretinitis mit Blutextravasaten in beiden Augen.

Fall 4. Glioma coronae radiatae sinistrae. L. W., Mann, 32 Jahre alt, klagt seit $1^1/_2$ Jahren über Kopfschmerzen, welche oft hartnäckig und schlafstörend auftreten, und über Abnahme der Sehkraft, besonders im linken Auge. Schon seit 2 Jahren soll es ihm anfallsweise schwarz vor den Augen werden; dieser Zustand dauerte jedesmal 5—10 Minuten, ohne Schmerzen oder Schwindel. Vor 15 Jahren stürzte er vom 2. Stock herab, fiel auf Sand und verlor das Bewusstsein auf einige Minuten. Vor 5 Jahren stürzte er gleichfalls vom 2. Stock, bekam Nasenbluten und erlitt eine Kontusion des rechten Oberschenkels. Einst Typhus. Abusus in Baccho. Keine venerischen Krankheiten. Objektiv wurde festgestellt: Parese der rechten oberen Extremität, Intentionszittern, vorwiegend desselben Gliedes, träge Pupillenreaktion, abgeschwächter Bauchreflex und aufgehobener Kremasterreflex rechts, linke Schläfe beim Beklopfen schmerzhaft. Puls 54—60 in der Minute, gleichmässig; Sehkraft schwächer im linken Auge als im rechten; Stauungspapille mit Übergang in Sehnervenatrophie im linken Auge.

Bösartige, also schnell wachsende Geschwülste lassen sich schwer ätiologisch mit Trauma in Zusammenhang bringen, wenn zwischen ihm und den ersten Symptomen lange Jahre verflossen sind, besonders wenn der Tumor in einer Gegend lokalisiert ist, die früher Herd- als Allgemeinsymptome bietet. So wird es schwer sein, den ätiologischen Zusammenhang zu erblicken in einem Fall von Sarkom der Schädelbasis in der Nähe von einem Sehnerv, wo vor 6 Jahren Trauma stattgefunden hatte. In einem Fall von Oppenheim trat die Geschwulst 2 Monate nach dem Trauma auf; von einem meiner Sarkomfälle konnte man annehmen, dass er 6 Wochen nach Trauma aufgetreten ist.

Fall 5. Sarcoma baseos cranii (in der linken Schädelgrube, durch Sektion bestätigt). F. B., Frau, 25 Jahre alt, kam in die Poliklinik den 22. VIII. 1898. Leidet seit 6 Wochen an Kopfschmerzen von wachsender Intensität. Ein Monat später trat Erbrechen auf, besonders bei stärkeren Kopfschmerzen. Seit 6 Wochen Reissen in der linken unteren Extremität. Vor 6 Wochen bekam sie einen Faustschlag auf den Kopf; keine Bewusstlosigkeit. Wegen Schmerzen konnte sie sich kaum nach Hause schleppen. Objektive Haupterscheinungen: wackelnder Gang, Anästhesie der linken Gesichtshälfte; am linken Augapfel, im Munde, in der Nase, am Gaumen und in der Kehle links Reflexe nicht vorhanden; Gehör, Geruch und Geschmack auf der linken Seite aufgehoben; Diplopie, Zittern der Augenäpfel, Puls 64—68, gleichmässig. Im weiteren Verlauf stellten sich Schluckstörungen ein. Flüssigkeit kam durch die Nase heraus, Paresis n. oculomotorii, Paresis n. hypoglossi, Paralysis n. facialis sinistri, Atrophie der Mm. masseteris et temporalis sinistri, später auch der Muskeln der rechten Extre-

mitäten. Mitunter Anfälle von Bewusstlosigkeit mit Erregungszustand und Neigung zum Selbstmord (wollte zum Fenster herausspringen). Bei der Exhumation (wegen Gerichtsverfahren) am 22. V. 1899 fand man trotz vorgeschrittener Körperfäulnis einen wohlerhaltenen harten Tumor in der linken hinteren Schädelgrube (Sarkom), an der Schädelbasis festsitzend, wie dies von mir der Gerichtskommission vorausgesagt war.

Wenn wir nun unsere Fälle durchmustern, so sehen wir, dass auf 84 Fälle, in welchen man an ätiologische Feststellung denken konnte, in 8 von Trauma die Rede war; in 2 Fällen wurde auf Trauma gleich nach den ersten Tumorerscheinungen geschlossen, in den übrigen 6 — nicht ganz 7 $^1/_2$ Proz. — konnte man Trauma als ätiologisches Moment in Betracht ziehen. Im einem von diesen Fällen konnte es nur ein Agent provocateur sein.

Fall 6. Tubercula multiplicia 1. pedunculi cerebri dextri, 2. medullae spinalis in regione lumbali, 3. gyri frontalis sinistri (?) et. cerebelli. L. T., Knabe, 12 Jahre alt, kam in die Poliklinik zum ersten Mal am 21. V. 1902 und klagte über Anfälle von Bewusstlosigkeit von Minutendauer mit Krämpfen der Extremitäten, vorwiegend der rechten oberen, über Kopfschmerzen und Erbrechen während der Krampfanfälle und zwischen ihnen, unabhängig von den Kopfschmerzen. Vor einem Jahre bekam er einen Fusstritt von einem Pferd am Unterkiefer und blieb bewusstlos liegen. Seitdem Intelligenzabnahme, besonders deutlich schon 2 Monate nach dem Unfall und seit dieser Zeit stets progredierend. Von den objektiven Symptomen ist Folgendes bemerkenswert: Intelligenzschwäche und dementsprechend typische Aussprache; der faciale Teil des Schädels ist verhältnismässig gross, Rede kindisch, imbezill; Gang wackelig mit breit gespreizten Füssen; rechter Testikel klein, der linke kryptorchisch; die rechte Lidspalte ist etwas enger; die Pupillen sind reaktionslos auf Lichteinfall; Parese der linken oberen Extremität; Reflexverstärkung an den unteren Extremitäten; allgemeine Muskelunruhe im Gesicht und in den Extremitäten; Augenhintergrund blass mit engen Arterien (Dr. Winawer).

Es bleiben somit 5 Fälle — wie oben gesagt 6 Proz. — mit mehr oder weniger wahrscheinlich traumatischer Ätiologie. Das stimmt überein mit der Ansicht von Bruns, dass Trauma nur in äusserst seltenen Fällen als Ursache des Tumors angesehen werden darf, wenn dies überhaupt in Betracht kommt. Mitunter werden Tumoren als Degenerationssymptome betrachtet, und deshalb kann man nicht ausser acht lassen, die Koexistenz solcher Faktoren, wie mangelhafte körperliche Entwicklung bei einem meiner Patienten (einseitiger Kryptorchismus neben kleinem Hoden von der anderen Seite; grosser facialer Teil des Schädels) und Hirntumor.

Damit scheint in Widerspruch zu stehen ein anderer Fall aus meiner Statistik. Man fand nämlich eine Hirngeschwulst bei einem Kranken, dessen Grossvater 113 Jahre lebte; es bleibt aber nicht ausgeschlossen, dass daneben andere Vorfahren irgend welche Degenerationssymptome bieten konnten.

Fall 7. Tumor cerebelli (?). Mann, 23 Jahre alt, klagte über Kopfschmerzen seit 4 Monaten fast kontinuierlich, am Tage stärker als nachts. Früher niemals krank, stammt aus gesunder Familie. Der Grossvater des Patienten lebte 113 Jahre. Objektiv waren zu finden nur Veränderungen am Augenhintergrund und verschwommene Papillenkonturen.

Ich will nicht eingehen auf die klinische Vorstellung aller meiner Fälle. Ich werde nur hinweisen auf einige Merkmale, die früher gar nicht oder sehr wenig Berücksichtigung gefunden haben. Ich werde beginnen mit den Symptomen des erhöhten Hirndrucks. Was Kopfschmerzen anbetrifft, so will ich nur von Intensität, Verlauf und Zeit ihres Auftretens berichten. Ich werde nicht die allbekannten Tatsachen wiederholen, dass der Kopfschmerz in der Mehrzahl der Fälle von dem erhöhten Druck der Cerebrospinalflüssigkeit abhängig ist. Als Bestätigung möchte ich nur einen meiner Fälle anführen, wo von Zeit zu Zeit ein Abfluss der Cerebrospinalflüssigkeit durch die Nase stattfand mit gleichzeitiger Linderung der Kopfschmerzen (Fall 1).

Es ist bekannt, dass Tumoren, welche an solchen Stellen lokalisiert sind, wo frühzeitig Herdsymptome aufzutreten pflegen, lange ohne Kopfschmerzen verlaufen können; es wurde aber zu wenig bis jetzt berücksichtigt, dass auch dann, wenn die Allgemeinsymptome zuerst auftreten, die Kopfschmerzen so gering sein können, dass sich die Kranken zum Arzt wegen ganz anderer Erscheinungen wenden, die durch erhöhten Druck verursacht sind. So kamen zu mir die Eltern mit einem 12jährigen Knaben, welcher eine Geschwulst der Hypophysis cerebri hatte (später seziert) wegen Schwachsichtigkeit; Kopfschmerzen wurden erst durch Fragen eruiert. Bei Wachstum der Geschwulst braucht gar nicht die Intensität der Kopfschmerzen gleichzeitig mit ihrer Häufigkeit zuzunehmen, wie das aus einem Fall von Tumor an der Schädelbasis zu ersehen ist. Sie nehmen gar nicht zu mit dem Fortschreiten der Krankheit, sie schwanken ganz ungleichmässig und können sogar abnehmen mit dem weiteren Verlauf. Solche deutliche Abnahme hatte ich beobachtet an einem Tumor des verlängerten Marks. Es findet eine gewisse Anpassung an den Druck statt. Es wurde grosses Gewicht gelegt auf die Zeit, in welcher sich die Kopfschmerzen einstellen. So sollten Kopfschmerzen, die am häufigsten und am heftigsten in der Nacht auftraten, auf Lues hinweisen. Aus meinen Daten folgt, dass nächtliche Kopfschmerzen die Luesdiagnose bestätigen, wenn andere Symptome dafür sprechen, sonst aber zur Feststellung von Lues nicht ausreichen. Kopfschmerzen, die morgens aufzutreten pflegen, entsprechen nicht immer dem Sitz des Tumors im Hinterkopf, wie es Bruns behauptete; ich habe sie bei einer Geschwulst der Schädelbasis beobachtet. Wenn sich das Gehirn

an den Druck anpassen kann, dann sollte man erwarten, dass auch andere Drucksteigerungssymptome mit dem Fortschreiten der Krankheit nicht zunehmen, sondern sogar abnehmen können. Erbrechen in der Frühe gehört zu den Herdsymptomen. Nach unseren Ergebnissen scheint es auch Geschwülste des Hinterkopfes zu begleiten. Eine eventuelle Ausnahme kann frühzeitiges Erbrechen der Kinder bieten. Die Neigung der Kinder zum Erbrechen mahnt uns zur Vorsicht bei der Entscheidung über den Sitz des Hirntumors, wenn sich Erbrechen in der Frühe einstellt.

Schwindel wird betrachtet als Initialsymptom der Kleinhirnaffektionen. Bruns behauptet ausdrücklich, dass man sich zur Lokalisation des Tumors im Kleinhirn klar machen muss, ob Schwindel vorhanden ist und ob derselbe als Initialsymptom aufgetreten ist. Nach unseren Ergebnissen ist das nicht immer der Fall. Sogar bei Kleinhirntumoren kann der Schwindel auch nicht nur im Initialstadium sich einstellen. Auch solche Erscheinungen wie psychische Störungen können oft ein Symptom der Druckerhöhung sein. In einem meiner Fälle sind nach Druckabnahme die psychischen Störungen schwächer geworden. Als Allgemeinsymptom treten sie auf in der Gestalt von Depression, Apathie, manchmal von Stupor oder Somnolenz. Stupor und Somnolenz kommen in Spätstadien vor, dagegen Depression und Apathie auch in Anfangsstadien, mitunter periodisch (in 7 Fällen unserer Statistik). So sehen diese Störungen aus in der Hälfte aller Fälle, die mit psychischen Störungen verlaufen; die Zahl solcher Fälle ist nicht gering; nach unseren Daten sind es ungefähr 25 Proz. aller Fälle. Ungefähr in der Hälfte waren die Tumoren in der Rinde überhaupt lokalisiert, in der anderen Hälfte speziell in der Stirngegend. Diese Gegend bietet mitunter spezifische Störungen der Psyche. Wenn man die Gesamtheit der betreffenden Fälle betrachtet, so findet man, dass die Tumoren der Stirnregion lange ganz unbeachtet bleiben können; sie müssen eine ansehnliche Grösse erreichen, ehe sie sich auf irgend welche Weise bemerkbar machen. Es fragt sich nun, ob die Geschwülste dieser Gegend psychische Störungen durch ihren Sitz oder durch ihre Grösse verursachen. Da sogar grössere Tumoren anderer Hirnteile nicht so oft psychische Störungen hervorrufen, so sollte man meinen, dass hier nicht die Grösse, sondern der Sitz massgebend ist. Für die Spezifität der Stirngegend spricht noch mehr die Eigenart der Störungen. Sie bestehen in Witzmanie, Witzelsucht (Moria von Jastrowitz[1]), welche ich geneigt wäre, auf eine Unter-

1) Jastrowitz, Beiträge zur Lokalisation im Grosshirn und deren praktische Verwertung. Leipzig 1888.

brechung einer grossen Anzahl von Assoziationsbahnen zurückzuführen. Der Witz beruht oft auf der Konstruktion von Syllogismen auf rein formellen Wege, ohne das eigentliche innere Wesen der Prämissen zu berücksichtigen. Der unerwartete Schluss, welcher nicht die gewöhnlichen, sondern ganz andere Bahnen einschlägt, ist für die Umgebenden unnatürlich, er steht im Widerspruch mit ihren eigenen Schlüssen. Dieser Widerspruch erzeugt seinerseits beim Kranken entweder Zorn oder Lachen: Zorn entsteht in solchen Fällen, wo die Ausführungen von grosser Anstrengung der Geisteskraft begleitet werden, Lachen im Gegenteil, wo keine intensive Geistesarbeit vor sich geht, wo deswegen das eigentliche Interesse fehlt. Warum entsteht kein Lachen bei der Bahnunterbrechung in anderen Gegenden? Beweist das nicht, dass die Urteilskraft, die Entstehung der abstrakten Begriffe hauptsächlich in der Stirngegend lokalisiert ist, dass dort die diesbezüglichen Assoziationsbahnen verlaufen? Die Witze könnte man noch einigermassen zurückführen auf den Mangel an Kontroll- und Hemmungsbegriffen, also gleichfalls auf den Ausfall gewisser Assozitationsbahnen.

Auf diese Weise möchte ich auch das unmotivierte Lachen erklären, welches ich in einem meiner Fälle beobachtet habe.

Fall 8. Tumor der hinteren Schädelgrube. S., Knabe, 11 Jahre alt. Erbrechen ohne nachweisbare Ursache seit 6 Monaten alle mehrere Tage. Nachher Anfälle von Kopfschmerzen, mitunter mit Bewusstlosigkeit. Seit 6 Wochen hört er schlecht; später begann er auch schlecht zu sehen, besonders auf dem linken Auge. Objektiv ist zu bemerken: Taubheit am linken Ohr, Stauungspapille beiderseits, Pupille links breiter, als rechts, Pupillenreaktion links schwächer, unmotiviertes Lächeln fast konstant. P. 120.

Diese Zustände werden nicht nur bei Tumoren angetroffen, sondern auch bei Encephalomalacie und bei Sclérose en plaques. Diese Erscheinung kann man nicht ausschliesslich als Folge von Hirnerweichung betrachten. Ich habe sie bei Lues beobachtet, wo sie später zurückging, was doch bei Ramollition unmöglich wäre. Die Ramollition spielt somit dabei dieselbe Rolle, wie ein Fremdkörper. Bei Encephalomalacie wird ein grosser Teil der Hirnsubstanz zerstört; bei Sclérose en plaques entsteht ebenfalls eine neue ungewöhnliche Gewebspartie mitten in der Hirnsubstanz, dasselbe findet statt bei der Geschwulstbildung. Diese neugebildeten Gewebspartien mitten im Nervensystem können die Assoziationsbahnen unterbrechen. Von nun an bilden sich die Assoziationen auf abnormen Wegen und dadurch wird auch die innere Schlussfolgerung abnorm, auch wenn sie nicht ausgesprochen wird; dadurch wird der Gesichtsausdruck dem Zustand gegenüber inkongruent, imbezill, lächelnd. Man könnte nun fragen, warum bei abnormen Assoziationsbahnen nicht Erregung oder Zorn entsteht. Die Antwort darauf ist zu suchen in den Endstadien sämt-

licher psychischer Affektionen. In diesen Stadien ist der Kranke fast niemals aufgeregt; im Gegenteil, entweder indifferent oder imbezill. Zum Erregungszustand ist eine grosse Anspannung von Energie notwendig, die Assoziationen werden erleichtert; die oben genannten Vorgänge können aber unmöglich die Assoziationen erleichtern, da die Bahnen unterbrochen sind; sie können sie nur erschweren oder in falsches Geleise leiten.

Die Krämpfe gehören auch in die Reihe der Symptome, die entweder örtlich oder allgemein aufgefasst werden können. Sie können ebenso wie andere Allgemeinsymptome im Verlauf der Krankheit eine Abnahme zeigen und somit auch auf das Anpassungsvermögen des Hirns an die Druckverhältnisse hinweisen. Sie gehören zu den nicht sehr häufigen Erscheinungen: 15 Proz. aller meiner Fälle, 25 Proz. aller Sektionsfälle. Das entspricht den Ergebnissen von Knapp, welcher auch 25 Proz. zählte, sowie den Sektionsergebnissen von Bruns, welcher 22 Proz. zählte.

Krämpfe sind von epileptoidem Charakter. Einer meiner Kranken konnte sie sogar voraussagen.

Fall 9. Tumor g. frontalis subcorticalis. K. J., Mann, 25 Jahre alt, klagte über Kopfschmerzen; $1\frac{1}{2}$ Jahre später begann er an Krampfanfällen zu leiden, mitunter mit Bewusstlosigkeit, anfangs alle 6 Wochen, später alle 3 Wochen, oft nachts. Er fühlte sie kommen 10 Minuten vor dem Ausbruch des Anfalls; sie verliefen mit Schaumbildung im Munde und Dunkelgefühl vor den Augen. Im weiteren Verlauf stellte sich Parese der rechten Gesichtshälfte ein, später Intelligenz- und Gesichtsschwäche. Die hauptsächlichen objektiven Symptome waren: Stauungspapille und gesteigerte Kniereflexe.

Zwei andere Kranke bekamen Krämpfe in der Nacht; einer sogar öfter nachts als am Tage. Ein Kranker bekam dabei Schaum im Munde, ein anderer hat sich Zungenbisse zugezogen, einer hatte dabei Erbrechen, eine Patientin hatte Urin während des Anfalls gelassen (Fall 18).

Ähnliche Bedeutung wie den Krämpfen wird den Parästhesien zugeschrieben. Man könnte denken, dass die Parästhesien kein Symptom des erhöhten Hirndruckes sein können, da Drucksteigerung öfter von Krämpfen begleitet wird. Aber Krämpfe können auch fehlen bei hohem Druck und manchmal sich bei niedrigem einstellen. Sie müssen also durch spezielle Umstände bedingt sein, welche vom Druck unabhängig sind. Analoger Weise sollte man meinen, dass schliesslich die Parästhesien von anderen Bedingungen abhängig sind. Aus diesem Grunde können sie zu den Allgemeinerscheinungen gehören. In solchem Sinne äussert sich auch Oppenheim, obgleich sein 20. Fall in der Abhandlung: „Zur Pathologie der Grosshirn-

geschwülste" (Arch. f. Psych. und Nervenkr. XXI und XXII, 1890) daran denken lässt, dass Parästhesien auch Herdsymptome sein können.

In der Physiologie und Pathologie des Nervensystems wird im allgemeinen viel Gewicht auf die Reflexe gelegt. Ich will hier nicht eingehen auf den Zustand jeder Art von Reflexen, sondern ich werde mich beschränken auf die wechselseitigen Beziehungen zwischen den Sehnen- und Hautreflexen. In der Mehrzahl unserer Fälle entsprach der Steigerung der Sehnenreflexe eine Abnahme der Hautreflexe. Da aber auch lebhafte Sehnenreflexe zusammen mit lebhaften Hautreflexen, oder mangelnde Hautreflexe bei gesteigerten Sehnenreflexen vorkommen können, so wird man zur Annahme eines besonderen Zentrum im Kopfhirn für den Hautreflexbogen genötigt. Man muss zwar bei der Untersuchung der Hautreflexe stets im Auge behalten, dass es mitunter Individuen gibt mit angeborenem Mangel an Hautreflexen, obgleich sehr selten bei Männern (1 Proz.), weniger selten bei Frauen (7 Proz.) In einem meiner Fälle war dauernde Hyperextension der grossen Zehe vorhanden. Möglicherweise konnte man hier an ein dauerndes Symptom von Babinski denken, unter der Einwirkung von einem konstanten Reiz.

Fall 10. Tumor (Tuberkel) pedunculi cerebri dextri. H. J., Knabe, 3 Jahre alt, wurde am 9. I. 1903 wegen Kopfschmerzen, Erbrechen und unsicherem Gang in die Poliklinik gebracht. Objektiv war zu notieren: Parese der linken Gesicht- und Extremitätenmuskulatur, Paralyse des rechten N. oculomotorius, gesteigerte Sehnenreflexe, rechtseitiger Fussklonus, dauernde Hyperextension der grossen Zehe rechts und Neuritis optica.

Als Allgemeinsymptome werden auch Anfälle von Amaurose betrachtet (Amaurosis epileptiformis; Hirschberg[1]). Sie werden angetroffen bei Geschwülsten in der Nähe des Tractus opticus, des Hinterhauptlappens, in dem Ependym des 4. Ventrikels, auf der Schädelbasis und in der hinteren Schädelgrube.

Fall 11. Sarcoma cerebelli partis sinistrae. W. H., Mann, 19 Jahre alt, besuchte die Poliklinik am 7. VI. 1901, klagte über Kopfschmerzen, welche seit 5 Monaten dauern und immer häufiger werden, und über Erbrechen. Im Verlauf der Krankheit verschlechterte sich das Sehen, später wurde der Gang wackelig, wie beim Betrunkenen. Objektiv wurde gefunden: doppelseitige Neuritis optica (Dr. F. Winawer), lebhafte Kniereflexe, besonders links, Andeutungen von Fussklonus links, taumelnder Gang, Nackenstarre, Ataxie der linken Extremitäten, Parese der linken oberen Extremität. Plötzlich gestorben am 12. XI. 1901.

Nach Bruns soll Amaurose der Ausdruck einer plötzlichen Stauungszunahme sein, nach Oppenheim die Folge einer Vorwöl-

1) Hirschberg, Sehstörungen durch Grosshirngeschwulst. Neurologisches Zentralbl. S. 429.

bung des Bodens der 3. Kammer, Michel gibt diese Deutung zu nur in gewissen Fällen. Viel wichtiger als diese amaurotischen Anfälle ist für die Hirntumoren ein anderes Grundsymptom, nämlich die Stauungspapille. Sie ist der Ausdruck nicht nur der Stauung, sondern auch der Entzündung (Neuritis; Leber, Deutschmann, Adamkiewicz). Tatsache ist es, dass sie nicht immer zurückgeht nach der Beseitigung der Druckerhöhung, obwohl die anderen Symptome des erhöhten Druckes (Kopfschmerzen, Erbrechen etc.) verschwinden. (Fall 1). Da sie nur manchmal zurücktritt nach der Entleerung der Cerebrospinalflüssigkeit, so muss man sie als die Folge von Stauung und Entzündung zugleich betrachten. Es ist möglich, dass langdauernde Drucksteigerung entzündungserregend wirken kann. Auffälligerweise hält die Sehstärke nicht gleichen Schritt mit den Veränderungen im Augenhintergrund. Ich will hier einer Patientin gedenken, die in den späteren Stadien der Krankheit besser sah, als in den anfänglichen, trotz des fortschreitenden Prozesses im Augenhintergrund. Wir wissen übrigens auch von Tabikern, dass sie manchmal gut sehen, obgleich wir bei ihnen eine deutliche Sehnervenatrophie finden. Freilich können wir nicht den ganzen N. opticus zu sehen bekommen, wahrscheinlich bleiben manche Partien lange unbeschädigt und diese genügen dem Kranken mit der Zeit. Die Lücken stören ihn nicht mehr, so wie dies normal für den blinden Fleck der Fall ist. Es tritt Anpassung an die neuen Verhältnisse ein.

Wenn das Bild der Stauungspapille durch erhöhten Druck bedingt ist, also für beide Augen von einer gemeinsamen Ursache abhängig ist, wenn bei gesunden Menschen die beiden Sehnerven zusammen mit ihren Hüllen keine Unterschiede bieten, dann sollte man erwarten, dass das Bild der Stauungspapille in beiden Augen das gleiche sein muss, wenn ausser der Drucksteigerung keine sonstigen Einflüsse auf das Bild jedes einzelnen Augenhintergrundes einwirken. Ich sehe hier ganz ab von den Tumoren der Tractus optici, weil sie von spezieller Eigenart sind. Ich sehe auch ab von den feinen Unterschieden zwischen den Papillen, welche bei scheinbar gleichem Hintergrund vorkommen können; so war es in einem meiner Fälle (Fall 3), wo bei ganz normaler Refraktion das Sehvermögen in beiden Augen verschieden war, obgleich die Papillen keine Unterschiede zeigten. Wir wollen speziell hervorheben die Verschiedenheit beider Papillen bei Tumoren, welche nicht auf dem Tractus opticus liegen.

Solche Verhältnisse könnten nur durch zweierlei Faktoren bedingt sein: einerseits durch die Anwesenheit von gekreuzten Fasern des N. opticus, andererseits durch die Anwesenheit der ungekreuzten. Wenn stets der stärker affizierte Augenhintergrund mit dem gleichseitigen

Tumor zusammenfiele, dann wäre man geneigt, zu denken, dass das Sehvermögen und das entsprechende Bild des Augenhintergrundes vorwiegend vom Zustande der ungekreuzten Fasern abhängig sei trotz der numerischen Oberhand der gekreuzten Fasern. Wenn aber der bessere Augenhintergrund der umgekehrten Seite entspräche, dann, abgesehen von den oben erwähnten Tumoren der Tractus optici, müsste man den vorwiegenden Einfluss auf das Sehvermögen und auf den Zustand des Augenhintergrundes den gekreuzten Fasern zuschreiben. Solche Fälle sind bekannt, ich nenne bloss den Fall VIII aus Oppenheims „Zur Pathologie der Grosshirngeschwülste": der Tumor befand sich auf der linken Seite, das rechte Auge ist schwächer geworden, viel früher als das linke. Pagenstecher erwähnt zwei solche Fälle die H. Jackson beschrieben hat. Aus eigener Praxis kann ich zwei nennen. In 7 Fällen aus meiner Statistik konnte man die Seite bestimmen, auf welcher der Tumor sass; darunter war ein Sektionsfall, ohne den Augenunterschied in Betracht ziehen zu müssen; unabhängig davon konnte man in allen diesen Fällen feststellen, dass das schlechtere Auge auf der Seite des Tumors war.

Fall 12. Tumor (Glioma) gyri parietatis sinistri. B. M., Mann, 36 Jahre alt, besuchte die Poliklinik am 13. X. 1898 wegen Einschlafen der rechten Gesichtshälfte seit 4 Jahren. Nach 2 Jahren haben sich Gesichtsschmerzen hinzugesellt. Seit 8 Monaten Sehvermögen verschlimmert, besonders im linken Auge. Seit 4 Wochen leidet er an Kopfschmerzen. Seit 2 Jahren Zittern in beiden unteren Extremitäten. Vor 15 Jahren bekam Pat. einen Schlag auf den Nacken. Objektiv bemerkenswert ist Folgendes: Sehvermögen schwach, besonders auf dem linken Auge; Neuritis optica links mit Übergang in Atrophie, schwache Pupillenreaktion auf Lichteinfall, Gedächtnisschwäche, gesteigerte Sehnenreflexe, beiderseitiger Fussklonus, Tremor der Hände. Pat. wurde am 5. XII. 1899 in Wien operiert, hat seitdem eine Narbe in der Gegend der rechten Schläfe.

Fall 13. Tumor cerebelli. R. D., Frau, 50 Jahre alt, kam in die Poliklinik am 22. XI. 1899 und klagte über beständigen Kopfschmerz, ab und zu mit Exacerbationen mehrere Tage während einiger Stunden, besonders abends. Ausserdem Erbrechen, manchmal Schmerzen in den linken Extremitäten. Objektiv: Neuritis optica; stärker rechts, als links. Parese der Nn. abducentes. Taumelnder Gang.

Fall 14. Tumor (Sarcoma) ependymae ventriculi IV. K. P., Mädchen, 20 Jahre alt, erschien in der Poliklinik am 12. X. 1899 wegen Schwindelgefühl seit 2 Jahren verbunden mit Erbrechen, Kopfschmerzen (in der letzteren Zeit geringer) und amaurotischen Anfällen. Darauf folgten vorübergehende rechtsseitige Gesichts- und Zungenparästhesien und Krämpfe in den rechten Extremitäten. Objektiv wurde festgestellt: Cerebellargang, Ataxie der Extremitäten, gesteigerte Sehnenreflexe; weite, etwas ungleiche Pupillen mit träger Reaktion, Stauungspapille im rechten Auge mit Übergang in Atrophie.

Sehr typische Sehstörungen begleiten die Hypophysistumoren. Ich habe bei ihnen Hemianopsie mit Übergang in Amaurose entsprechend dem Fortschreiten des Tumors beobachtet. Ohne näher darauf einzugehen, möchte ich andere Eigenschaften dieser Geschwülste hervorheben, nämlich die Erscheinungen der mangelhaften sexuellen Entwicklung. Ein 18jähriger Knabe mit Tumorsypmtomen seit dem 15. Lebensjahr hatte keine Behaarung an den Geschlechtsteilen und sehr kleine Geschlechtsorgane; die Haut am ganzen Körper zeichnete sich durch Zartheit aus, wie beim Kinde oder bei einer Frau. Die anderen Symptome liessen anf einen Tumor der Hypophysis schliessen, die Sektion ergab ein Sarkom an dieser Stelle. Der Fall erinnert an einen beschriebenen von Finkelnburg.[1])

Wenn der Tumor einmal festgestellt ist, ist es von Wichtigkeit, die Dimensionen und den Charakter desselben zu bestimmen.

Man sollte meinen, dass die Grösse des Tumors aus der Intensität der Allgemeinsymptome zu folgern ist. Natürlich muss man dabei das Alter des Patienten berücksichtigen; bei Kindern treten die Allgemeinsymptome früher und heftiger auf als bei Erwachsenen infolge der grösseren Empfindlichkeit des kindlichen Gehirns. Aber sogar diese Vorsichtsmassregel genügt nicht zur Bestimmung der Grösse des Tumors. Ceteris paribus treten die Allgemeinsymptome um so heftiger auf, je mehr das Hirnvolumen durch die Anwesenheit der Neubildung vergrössert wird. Die Allgemeinsymptome werden sich ungleich gestalten bei sonst gleicher Grösse des Tumors, wenn derselbe die Gehirnsubstanz infiltriert, d. h. eine gewisse Gewebspartie ersetzt (ich meine hier meinen Sektionsfall 15), als wenn er aus der unmittelbaren Nähe in die Gehirnmasse hineinwächst.

Fall 15. Sarcoma partis inferioris et mediae pontis dextrorsum atque medullae oblongatae. B. F., Knabe, 7 Jahre alt, wurde in die Poliklinik gebracht am 7. V. 1888 wegen Erkrankung seit 8 Wochen. Alle Symptome sind angeblich zu gleicher Zeit aufgetreten und bestehen in folgenden: Kopfschmerzen, erschwerte Nahrungs- und Flüssigkeitseinnahme, Schluckbeschwerden, Sprachstörungen, Schwäche in den linken Extremitäten. Kein Fieber. Pat. war immer bei vollem Bewusstsein und wies keine psychischen Störungen auf. Kein Erbrechen. Sehvermögen normal. Keine Krämpfe. Starke Abzehrung und Magerkeit. Blass. Vor 4 Jahren Blattern. Objektiv: Parese der linken Extremitäten und Paralyse der rechten Gesichtshälfte (Hemiplegia alternans). Strabismus convergens dexter infolge der Paralyse des N. abducens. Pat. kann nicht gut den Mund öffnen und spricht undeutlich. Erschwertes Schlucken der festen und flüssigen Nahrung. Der Reflex von N. opticus und N. trigeminus auf dem rechten Auge auf-

1) Finkelnburg, Beitrag zur Symptomatologie und Diagnostik der Hirntumoren und des chronischen Hydrocephalus. Deutsche Zeitschrift für Nervenheilkde. 21. 5 u. 6.

gehoben, am linken abgeschwächt, die Sehnenreflexe an den linken Extremitäten gesteigert, der linke Bauchreflex und der linke Sohlenreflex aufgehoben. Keine Sensibilitätsstörungen, kein Fieber. Puls 80, gleichmässig. Resp. 20. Inspirium kurz, Exspirium bedeutend länger, krampfhaft mit gespannten Bauchmuskeln. Harn eiweiss- und zuckerfrei. Autopsie am 26. V. 1888 zeigte in den inneren Organen mit Ausnahme des Gehirns keine krankhaften Erscheinungen von Bedeutung (nur Synechien der rechten Lunge, leichte Herzerweiterung, Hyperämie der Nieren und Leber). Pia mater hyperämisch, Kleinhirnwindungen komprimiert, die weisse Substanz hyperämisch, Pons nicht angewachsen. Auf dem Durchschnitt bekam man einen Tumor zu sehen, der die rechte vordere Partie einnahm. Die rechte Hälfte war vergrössert und nach links verschoben. Die Textur war verändert: man sah nur tiefe, querverlaufende Fasern, der Vorderteil war gleichmässig gräulich-rosa gefärbt. Art. basilaris war in der Tumorsubstanz eingebettet, aber ohne verdeckt zu sein. N. abducens dexter hatte seinen Ursprung in der Geschwulst. N. facialis dexter war nicht komprimiert. Die rechte Medullarhälfte war dicker als die linke; besonders zur Seite geschoben war die rechte Olive. Im Rückenmark waren keine Spuren von Sekundärdegeneration zu finden. Der Tumor war ein Sarkom; mikroskopisch bestand er aus Spindel- und Sternzellen mit ziemlich reichhaltiger bindegewebiger Zwischensubstanz.

Wenn in einem solchen Fall neben vorhandenen Herdsymptomen die Allgemeinerscheinungen nur unbedeutend sind, so beweist das, dass der Tumor klein ist. So war es mit einem Fibrom im vorderen Winkel des Chiasma nervorum opticorum.

Fall 16. Fibroma parvum in angulo anteriore chiasm. nn. opticorum, praecipue lateris dextri. H. H., Frau, 55 Jahre alt, kam in die Poliklinik am 22. X. 1902, klagte über zunehmende Sehschwäche seit 6 Monaten. Weder Kopfschmerzen noch Erbrechen. Appetit, Schlaf mässig, kein Abortus; Pat. hat 3 Kinder geboren, welche alle gesund sind. Sie sieht nicht die Gegenstände, welche sich in der äusseren Hälfte beider Gesichtsfelder befinden. Keine hemianopische Pupillenstarre; im allgemeinen aber reagieren die Pupillen schwach auf Lichteinfall. Keine Paralyse. Alle Reflexe normal vorhanden, keine Schmerzpunkte. Harn eiweiss- und zuckerfrei. Puls 80, gleichmässig. Beide Papillen scharf umgrenzt, blass; im linken Auge sind die Arterien enger und die Venen breiter als rechts. Keine Blutextravasate, keine weissen Flecken, keine Gefässknickung. Im weiteren Verlauf Zunahme der Blindheit. Am 31. III. 1903 war Pat. fast absolut blind; die Pupillen reaktionslos

Fall 17. Tubercula multiplicia cerebri. S. A., Mann, 32 Jahre alt, klagte am 13. XII. 1887 über Kopfschmerzen seit mehreren Wochen, hauptsächlich links, täglich mit mehrstündigen Unterbrechungen. Zugleich Sehschwäche, Erbrechen, Einschlafen der Hände, besonders der rechten und des Gesichts infolge der Kopfschmerzen. Nach mehrwöchentlicher Beobachtung traten Krämpfe auf in der rechten Körperhälfte ohne Bewusstlosigkeit. Seit mehreren Jahren besteht Husten mit Hämoptyse, oft Durchfall. Temp. 38,5°—39°. Stammt aus schwindsüchtiger Familie. Objektiv: Dämpfung der linken Lunge, oben und unten Bronchialatmen. Im rechten Augenhintergrund Papillenkonturen verschwommen, im linken Auge ver-

wischt. Rechte Pupille breit, auf Licht reaktionslos. Leichte Albuminurie.

Die Autopsie am zweiten Tage nach dem Tode ergab Folgendes: Phthisis fibrosa; grosser Hohlraum in der linken Lunge, Pleura verdickt, tuberkulöse Herde in beiden Lungen. Leber kolossal vergrössert mit abgerundetem Rand, trocken (Amyloid); Nieren mässig gross, gelb. Darmgeschwüre. Im Gehirn eine Menge kleiner, disseminierter gelblicher Herde auf der Oberfläche und in der Rindensubstanz von verhältnismässig derber Beschaffenheit, welche vorwiegend nur die Rinde einnehmen; im rechten Hinterhauptlappen sind sie besonders zahlreich. Hyperämie und Erweichung der weissen Substanz. Zwei Knoten im Nucleus caudatus dexter.

Da die Infiltration, beziehungsweise der Zuwachs der Hirnmasse von der Beschaffenheit des Tumors abhängig ist, so muss dieselbe gleichfalls in Betracht gezogen werden. Diese Faktoren könnten genügen, wenn mit dem Wachstum des Tumors der Druck stets und konstant zunehmen möchte. Wir sehen aber, dass der Druck niemals über eine gewisse Grenze wächst; somit muss auch die Zeitdauer der Symptome bei der Bestimmung der Tumorgrösse berücksichtigt werden.

Wenn man aber das Alter des Tumors bestimmen soll, genügt es nicht, die Zeitdauer irgend welcher Symptome sowie das Moment des Auftrittes der Gesamtheit der Allgemeinerscheinungen zu wissen; wenn der Tumor klein ist, kann er bestehen, ohne irgend welche Allgemeinsymptome zu erzeugen.

Unsere Angaben beweisen, dass kleine Herde ganz symptomlos verlaufen können, dass langes Bestehen des Tumors an einer Stelle, die viele Herdsymptome bietet, entschieden für bedeutende Dimensionen spricht.

Fall 18. Tumor (Glioma) gyri centralis sinistri. K. R., Frau, 29 Jahre alt, kam in die Poliklinik am 16. IX. 1902 mit Klagen über „Kopfverwirrungsanfälle" seit 4 Jahren und Krampfanfälle in den rechten Extremitäten und der rechten Gesichtshälfte, mitunter mit Bewusstlosigkeit seit drei Jahren; die Anfälle wiederholen sich alle 1—4 Wochen, während des Schlafes und auch im Wachzustand, bisweilen mit Harnabgang. Seit 5 Monaten klagt sie über Kopfschmerzen und Sehstörung. Seit 4 Monaten total blind; zuletzt wiederholtes Erbrechen während der Kopfschmerzen. Letztere treten zu verschiedenen Zeiten auf, dauern bisweilen einen ganzen Tag; in letzter Zeit sind sie etwas seltener geworden. Objektiv: Postinflammatorische Sehnervenatrophie (Dr. Winawer), sonst an den inneren Organen nichts Abnormes. Puls 84, gleichmässig; ein wenig gespannt. Keine motorischen, reflektorischen und Sensibilitätsstörungen. Lues ausgeschlossen. Nach Quecksilbereinreibungen Kopfschmerzen stärker, nach Jodeinnahme schwächer.

Schliesslich spricht noch für grosse Dimensionen das Vorhandensein von Allgemeinsymptomen bei Tumoren, welche durch ihre Lokalisation vor allem Herdsymptome erzeugen müssen.

Fall 19. Tumor der linken Zentralwindungen. F. P., Mädchen, 11 Jahre alt, erschien in der Poliklinik am 20. IX. 1900 wegen Schmerzen in der rechten oberen Extremität seit 4 Wochen und Schwäche der rechten unteren Extremität seit 2 Wochen. Angeblich waren früher Krämpfe. Von objektiven Daten ist zu verzeichnen: Parese der rechten Extremitäten, leicht paretischer Gang am rechten Bein, lebhafte Kniereflexe, besonders rechts, leichter rechtsseitiger Fußklonus, Babinskisymptom angedeutet im linken Bein. Nasolabialfalte rechts leicht verstrichen. Im Augenhintergrund Venen breit, Konturen der Papille verwischt, Arterien eng mit Unterbrechungen; der Schädel schmerzhaft beim Beklopfen der Parietalknochen links; P. 112.

Wie ich schon oben erwähnt habe, muss man bei Bestimmung der Grösse des Tumors die Zeitdauer der Krankheit in Betracht ziehen. Diese Zeitberechnung lässt sich nicht immer leicht ausführen. Wenn der Tumor an einer Stelle lokalisiert ist, welche Herdsymptome bietet, bemerken wir ihn zeitig. In solchen Fällen pflegen die Allgemeinsymptome bedeutend später einzutreten. Umgekehrt, wenn der Sitz des Tumors derartig ist, dass er keine Herdsymptome bietet, dann kann es recht lange dauern, bis er erkannt wird. Von unseren Fällen sind folgende früh erkannt worden: ein kleiner Tumor in der Nähe der Chiasma n. opticorum (Fall 16) und die Tumoren der Zentralwindungen. Einmal wiesen grosse Veränderungen im Augenhintergrund auf langes Bestehen der Geschwulst (Fall 19). Diese Veränderungen haben eine viel grössere Bedeutung als andere Allgemeinsymptome. Da im Verlauf der Krankheit eine Anpassung des Gehirns an die Druckverhältnisse stattfindet, so darf man nicht aus dem Grade der Zunahme der Allgemeinsymptome auf die Dauer der Krankheit schliessen. Eine Ausnahme bieten die Sehstörungen, welche sich eine gewisse Zeit anpassen können, was an der angeblichen Besserung, trotz des sicheren Bestehens der Krankheit zu erkennen ist, aber im weiteren Verlauf sich immer weiter entwickeln. Wenn also die Sehstörungen keine Herdsymptome, sondern eine Allgemeinerscheinung darstellen, dann kann ihre objektive Intensität als Maß für die Zeitdauer des Bestehens des Tumors dienen, selbstverständlich ceteris paribus (was andere Symptome und die Natur der Geschwulst anbetrifft). In einem von unseren Fällen bewies die totale Blindheit beim Sitz des Tumors ausserhalb des Tractus opticus, dass das Leiden schon lange dauerte (Fall 18).

Ich werde hier nicht auf die Eigenschaften eingehen, nach welchen der Charakter der Tumoren bestimmt wird. Ich will nur bemerken, dass sich gewisse Autoren nach dem Auftreten der Stauungspapille orientieren; Bramann hält sie als typisch für Sarkome, Gowers für Gliome. Diese Meinungsverschiedenheit zwischen erstklassigen Auto-

ritäten ist der beste Beweis der Unsicherheit des Prinzips und es ist leicht verständlich. Die Stauungspapille pflegt, wie die übrigen Allgemeinsymptome, sich um so früher einzustellen, je mehr Drucksteigerung der Tumor erzeugt. Wenn die Geschwulst das Gehirn infiltriert, ohne das Volum zu vergrössern, dann können die Allgemeinsymptome geringer sein; wenn das Hirnvolumen vergrössert ist, dann sind die Symptome stärker. Das Gliom kann nur wenig das Volumen vergrössern, wenn es das Gehirn infiltriert.

Fall 20. Glioma gyri parietalis sinistri. J. Ch., Mann, 39 Jahre alt, kam in die Poliklinik am 4. IX, 1895; klagte seit 6 Monaten über Anfälle von Einschlafen der Finger der rechten Hand und später des ganzen Gliedes, des Gesichts und des rechten Beines. Die Anfälle kamen alle mehrere Wochen, stets ohne Bewusstlosigkeit. Vor einigen Wochen Anfall von Krämpfen am ganzen Körper mit vorübergehender Bewusstlosigkeit. Die Anfälle kamen am Tage und in der Nacht. Augenhintergrund normal. Die linke Schädelhälfte empfindlich beim Beklopfen. Sonst keine Sensibilitätsstörungen. Lunge, Herz und Bauchorgane normal. Harn eiweiss- und zuckerfrei. Lues ausgeschlossen. Während der ganzen Zeit der Beobachtung in der Poliklinik bis 24. VII. 1897 kamen Anfälle von Einschlafen und Brennen in den rechten Gliedern nur alle mehrere Wochen oder sogar alle paar Monate vor. Mitunter litt Patient an üblen Geruchsempfindungen während der Anfälle. Nach Quecksilberinjektion Pausen bis über 2 Monate. KJ gab keine Besserung. Patient starb im jüdischen Krankenhause am 5. I. 1898. Die Sektion ergab ein Glioma gyri parietalis sinistri.

Dasselbe kann ein Sarkom erzeugen, welches die Hirnmasse nicht vergrössert, sondern zur Seite drängt, d. h. verkleinert, indem es die Stelle der verdrängten Partien einnimmt, ohne den Schädelinhalt zu vermehren.

Es ist überflüssig, näher zu beweisen, wie wichtig es wäre, genaue Methoden der Dimensionen- und Naturbestimmung der Hirntumoren zu besitzen. Es wird dies von ganz eminenter Bedeutung sein, so lange wir bei der Behandlung der Hirntumoren die Hilfe der Chirurgen in Anspruch nehmen werden müssen.

Zum Schluss erfülle ich die angenehme Pflicht, Herrn Dr. Goldflam für das mir zur Verfügung gestellte Material den wärmsten Dank auszusprechen.

XIV.

Aus der Poliklinik des Dr. Goldflam in Warschau.

Chirurgische Behandlung der Hirngeschwülste.

Von

Dr. Max Biro.

In den letzten Jahren sind die Bande zwischen Therapeuten und Chirurgen immer enger angeknüpft worden und viele gemeinsame Angelegenheiten, welche an der Grenze der beiden grossen Gebiete stehen, sind zur Besprechung gelangt. Deswegen werden wir immer öfter genötigt, gemeinsam diagnostische und ätiologische Fragen zu behandeln, die Grenzen zwischen therapeutischen und chirurgischen Behandlungsmethoden zu bestimmen, sowie die Behandlungsmethoden kritisch zu betrachten.

Die Errungenschaften der Chirurgie sind so gewaltig, dass wir Therapeuten uns immer mehr vor Chirurgen in Behandlungsangelegenheiten bescheiden verbeugen müssen und ihnen das Feld am Krankenbette räumen, wenn alle übrigen Massnahmen uns im Stiche lassen. Das Messer des Chirurgen kennt keine einzige Körperregion, wo es nicht vorzudringen wagte. Es schlitzt die Bauchhöhle auf, stellt Ordnung in den Eingeweiden her, öffnet den Schädel, dringt in die Hirnsubstanz hinein und entfernt krankhafte Neubildungen.

Der erste Anstoss zur operativen Behandlung der Hirntumoren wurde von Therapeuten-Neurologen gegeben. Der erste, welcher nach Aufstellung entsprechender Diagnose Operation empfahl, war Wernicke[1]). Erst nach 9 Jahren wurde der Fall von Macewen aus dem Jahre 1879 bekannt. Einige Jahre später — 1884 — erschienen neue Beobachtungen von Bennet, Ferrier und Godle. Es tauchten immerfort neue Namen auf diesem Gebiete auf: Horsley, Birdsall, Weir, Seguin. Die Zahl der Beobachtungen wuchs so schnell, dass 1893 Allen-Starr schon 87 Fälle und bald darauf 97 nennen konnte, Chipault 135, obgleich darunter einige mit Unrecht hier Platz fanden, Oppenheim 140, Eberson sogar 167.

1) Oppenheim, Die Geschwülste des Gehirns. Wien 1896. Nothnagels spezielle Pathol. u. Ther. 9. Bd., 1. T., 3. Abt., 1. Lief.

Trotz der beständigen Häufung der Fälle herrscht noch heute eine sehr grosse Meinungsverschiedenheit über den Wert der Hirnchirurgie. Von dem Standpunkte aber, welchen die Wissenschaft in dieser Frage einnimmt, ist die erfolgreiche Tätigkeit auf dem gewaltigen Gebiete der Hirnpathologie abhängig. Das Ziel dieser Tätigkeit ist die Erforschung genauer Bestimmungsmethoden der Lokalisation der krankhaften Prozesse im Gehirn. Wenn die Chirurgie gute Erfolge nachzuweisen hat, dann ist es höchst wichtig und nützlich, immer vollkommenere Methoden zur Lokalisation der pathologischen Prozesse auszuarbeiten. In der Tat haben wir Horsley und seinen Mitarbeitern manche genaue Angaben über die Lokalisation in der Zona motoria zu verdanken. Um die Rolle der Chirurgie in der Behandlung der Hirntumoren würdigen zu können, müssen wir näher die Resultate der chirurgischen Tätigkeit auf diesem Gebiet betrachten.

Nach der ersten Begeisterungszeit für die Hirnchirurgie, welche besonders in den Abhandlungen englischer und amerikanischer Ärzte zum Vorschein kam, folgte eine Periode von grösserer Vorsicht, indem man die Grenzen der chirurgischen Tätigkeit auf diesem hoch interessanten Gebiete genauer zu bestimmen suchte. Nachdem Maceven seinen hohen Prozentsatz günstiger Erfolge verzeichnet hatte, sprach v. Bergmann[1]) die Meinung aus, dass das eigentliche Operationsgebiet sehr beschränkt sei; er will es lediglich auf die Zentralwindungen beschränken, hält andere Lokalisationen für weniger sicher, mit Ausnahme der Stirnregion, welche sich relativ etwas besser für chirurgische Eingriffe eignet. Die Meinungsverschiedenheiten über den Wert der chirurgischen Behandlungsweise hängen mitunter damit zusammen, dass die Autoren ihre Beachtung verschiedenen Momenten schenken. Allen-Starr z. B. hält den Erfolg für günstig, wenn die Operation selbst gelungen und einige Zeit nachher Besserung zu beobachten ist. Aber wie soll man den Zeitraum schätzen, nach dem man den Fall als geheilt ansehen darf? Oppenheim hält die Zahl der Heilungsfälle für äusserst spärlich. Der Prozentsatz der geheilten Fälle wäre noch geringer, wenn alle Misserfolge veröffentlicht wären. Nach Knapp[2]) ist in 10 Proz. der Fälle an Operation zu denken, davon bleiben $^2/_3$ ganz oder teilweise erfolglos (Rezidive, dauernde schwere Schädigung, wie Blindheit, Paralysen, Krämpfe); auf diese Weise kommt er zu 2 Proz. von guten Operationserfolgen. Bergmann

1) v. Bergmann, Zur Kasuistik operativer Hirntumoren. Arch. f. klin. Chir. 65. 4. S. 936. 1902.

2) Philip Coombs Knapp, The treatment of cerebral tumors. Boston med. and surg. Journ. CXLI. 14. 15. 16. Oct. 1899.

gibt dieselbe Zahl an. Hale White hält 9 Proz. der Fälle für operabel. Oppenheim zählt eine erfolgreiche Operation auf 23 Fälle, Bramwell 3 auf 82, Beck 15 Proz., Bruns[1]) 9 bis 12 Proz., Allen-Starr 32 Proz.; Eberson[2]) zählt auf 167 Tumorexstirpationen 72 geheilte Fälle (darunter 42 zweifelhaft, 42 bedeutend, 45 wenig oder gar nicht gebesserte 99 Todesfälle (darunter 92 unmittelbar nach der Operation; Seydel[3]) hatte 100 Fälle auf ihre Operabilität untersucht; er hält nur 3 Fälle für geeignet zum chirurgischen Eingriff, verwahrt sich aber ausdrücklich, damit gar nicht einen günstigen Erfolg verstehen zu wollen. Sicherlich ist es schwer, etwas davon zu sagen, da man nicht wissen kann, wie lange ein operierter Fall beobachtet zu werden braucht; ausserdem ist es schwer, lange Jahre hindurch eine grosse Anzahl operierter Patienten stets im Auge zu behalten. Deswegen ist die Kasuistik der gebesserten und geheilten Fälle, welche mehrere Jahre hindurch beobachtet worden sind, nur äussert spärlich (Maceven, Horsley, Keen, Durante, Hitzig-Bramann, Vierordt, v. Beck, Parker, Annandale, Weir und Seguin). Von 7 Patienten Hoppes blieben nur vier $1\frac{1}{2}$ bis 7 Jahre nach der Operation am Leben.

Wenn wir den Wert des chirurgischen Eingriffes bestimmen wollen, müssen wir unbedingt berücksichtigen, wie lange und in welchem Zustand der Patient leben könnte, wenn er nicht operiert wäre. Wenn man sich über die eventuelle Lebensdauer zu äussern hat, dann muss man auch die Beschaffenheit der Geschwulst in Betracht ziehen.

Sarkome jeder beliebigen Körpergegend pflegen nach der Operation noch schneller zu wachsen. Dasselbe muss auch für das Hirnsarkom gelten, und Henneberg[4]) nimmt wohl mit Recht an, dass in einem seiner Fälle das Wachstum des Sarkoms die Folge der Operation war. Es hat zwar Heidenhain[5]) in einem Fall mit gutem Erfolg ein Sarkom der motorischen Sphäre entfernt; wer weiss aber, wie lange dieser günstige Zustand dauern wird. Wenn die Tumorsymptome durch ein Syphilom verursacht sind, dann, sagt Oppenheim ganz richtig, wird sich kein einziger gewissenhafter Arzt sofort

1) Bruns, Die Geschwülste des Nervensystems. Berlin 1897.

2) Eberson, Over herseatumoren en de resultaten huner operative behandeling. Amsterdam 1898. Schmidts Jahrbücher.

3) Seydel, Bericht über 14 Trepanationen des Schädels. Münch. med. Wochenschr. 1899. 46. 9 u. 10.

4) Henneberg, Fehldiagnosen in operativ behandelten Fällen von Jacksonscher Epilepsie unbekannten Ursprungs („Pseudotumor der motorischen Region") und Tumor cerebri. Charité-Ann. 1905. 29. S. 314.

5) L. Heidenhain, Über Exstirpation von Hirngeschwülsten. Arch. f. klin. Chirurgie. 1901. 44. 4.

zu einem operativen Eingriff entschliessen, und doch werden sich nicht immer unzweideutige Zeichen finden, welche den luetischen Charakter des Leidens festzustellen erlauben. Es gibt Luesfälle, wo die spezifische Behandlung versagt. Dann ist beim Hirnsyphilom der chirurgische Eingriff angezeigt und er wurde auch mit voller Berechtigung von erstklassigen Ärzten angewendet (Maceven, Horsley, Harrison, Lampiasi, Parker, Rannie). Eine Narbe, welche nach der spezifischen Behandlung zurückbleibt, kann ebenfalls Störungen erzeugen, und man muss Maceven und Bramwell Recht geben, wenn sie die Exstirpation einer Narbe verlangen, welche nach der spezifischen Behandlung eines luetischen Prozesses zurückgeblieben ist.

Hirntuberkel eignen sich nur selten für chirurgische Behandlung. Sie können in Verkalkung übergehen, wie es James Taylor von einem seiner geheilten Fälle meint. Knapp weist auch darauf hin, dass Tuberkel oft nur regressive Metamorphosen sind und auf diese Weise in Heilung übergehen können. Andere raten von chirurgischen Eingriffen nicht nur deswegen ab, weil diese Geschwulstart auch von selbst, also ohne Intervenenz des Chirurgen, heilen kann, sondern auch aus Angst vor schlimmen Folgen. Bergmann widersetzt sich der chirurgischen Tuberkelbehandlung aus Angst vor Dissemination. Übrigens hält er diese Behandlungsweise für unzureichend, weil ein tuberkulöser Hirntumor nur selten primär und meist in grösserer Anzahl auftritt. Diese letzten Argumente scheinen uns wenig überzeugend zu sein. Wenn es sich auch um primären Sitz der Affektion in der Lunge oder in irgend welchem anderen Organ handelt, aber trotzdem die Hauptbeschwerden des Kranken auf den Hirntuberkel zurückzuführen sind, so ist der Tumor selbstverständlich zu entfernen. Auch wenn zahlreiche Tuberkel das Gehirn durchsetzen, ist es der Mühe wert, denjenigen zu operieren, welcher deutliche, den Kranken stark belästigende Symptome aufweist. So exstirpierte Krönlein einen Tuberkel der cortikalen und subcortikalen motorischen Sphäre. Übrigens hatten auch vor ihm viele Ärzte gute operative Erfolge bei Hirntuberkeln zu verzeichnen (Maceven, Horsley, Vierordt).

Wenn ich nun auch der Meinung bin, dass ein tuberkulöser Hirntumor entfernt werden kann, ungeachtet seines sekundären Charakters, so will ich gar nicht dasselbe sagen von anderen metastatischen Geschwülsten, wie Carcinomen oder den relativ seltenen metastatischen Sarkomen.

Am meisten geeignet für operative Behandlung sind Sarkome, Gliome, Gliorsarkome, Fibrome und Cysten. Von diesen Geschwülsten sind nicht alle gleich leicht zu entfernen: Das Gliom infiltriert die Hirnsubstanz und deswegen lässt es sich mitunter schwer radikal ex-

stirpieren. Am leichtesten ist ein Echinococcus zu entfernen. Oppenheim hält diese Operation für problematisch, weil die Krankheit in multiplen Herden auftritt. Darauf ist dieselbe Antwort zu geben wie auf die Frage nach der Tuberkeloperation, weil die Tuberkel ebenfalls in grösserer Anzahl vorkommen: Man hat zu operieren, wenn der betreffende Tumor Störungen verursacht, wenn er sich lokalisieren und überhaupt exstirpieren lässt. Deswegen trepanieren bei Echinococcus mit vollem Recht die australischen Ärzte, welche viel mit diesem Leiden zu tun haben, wie Maunsell, Mandsley, Chisholm, Fitzgerald, Graham und Chubbe, Verco. Übrigens wurde auch viel ausserhalb Australiens operiert (Mudd, Escher, Diller und viele andere).

Der Wert des chirurgischen Eingriffes für das Leben des Kranken lässt sich daraus abschätzen, ob der Kranke nach der Operation länger am Leben bleibt, als es sonst der Fall gewesen wäre. Natürlich lässt sich darüber ein wohl begründetes Urteil fällen nur unter Berücksichtigung einer grossen Zahl von Fällen, welche lange Jahre nach der Operation unter Beobachtung standen. Gewöhnlich aber stehen uns Kenntnisse zur Verfügung, die sich nur auf die Zeit kurz nach der Operation beschränken. Wir erfahren z. B., dass Carle und Pescarolo[1]) ein Gliom des Centrum Broca erfolgreich operierten; wir wissen aber nicht, wie lange die Besserung anhalten wird. Unter 7 Fällen von Hoppe waren 4, wo das Leben $1\frac{1}{2}$—7 Jahre nach der Operation erhalten blieb. Sogar bei bösartigen Geschwülsten kann das Leben verlängert werden, da Fälle von wiederholter Operation infolge von Rezidiven bekannt sind. Clarke und Landsdown hatten 2 mal ein Sarkom der linken Parietooccipitalgegend operiert und jedesmal Besserung erhalten.

Möge die chirurgische Behandlung in noch so wenigen Fällen einen günstigen Erfolg erreichen lassen, so ist sie doch unbedingt empfehlenswert. Freilich müssen die 2 Proz. guter Erfolge, welche die chirurgische Behandlung aufweist, uns recht spärlich erscheinen. Das genügt aber vollauf, um uns zur intensiven Beschäftigung mit der Anwendung der Chirurgie bei Gehirnkrankheiten anzuspornen. 2 Proz. ist wahrhaftig nicht viel, ihre Bedeutung aber wird grösser, wenn man, statt alle Fälle von Hirntumoren mitzurechnen, bloss diejenigen ins Auge fasst, welche als geeignet zur Operation angesehen werden können. Wenn wir mit Knapp annehmen, dass man in 10 Proz. der Fälle an Operation denken und wenn man gute Erfolge in

1) Carle et e B. Pescarolo, Estirpatione di tumore del centro di Broca. Guarigione. Rif. med. 1901. XVII. 17.

2 Proz. der Fälle erhoffen kann, dann, wenn wir diese Erfolge nicht auf die Gesamtzahl, sondern nur auf 10 Proz. beziehen, müssen wir zum Schluss kommen, dass unter den zur Operation geeigneten Hirntumoren 20 Proz. gute Erfolge geben. Nach Berechnung unserer Fälle ist diese Zahl zwar nicht so hoch, aber dennoch ansehnlich genug, nämlich 14 Proz., da in 7 Fällen die Operation vorgeschlagen werden konnte (7 Fälle auf 96). Dieser Prozentsatz wird um so mehr wachsen, je genauer in jedem Einzelfall die Indikationen gestellt werden können.

Bei der Indikationsstellung zur Operation müssen wir — wie bereits gesagt wurde — die Natur der Geschwulst berücksichtigen. Leider erlauben die bisherigen Methoden noch nicht, mit vollkommener Bestimmtheit den Charakter des Tumors festzustellen; mitunter wird es schwer, mit Sicherheit zu entscheiden, ob wir ein Sarkom oder Gliom vor uns haben. Wenn dies einmal genauer möglich sein wird, wird die Indikationsstellung bedeutend leichter. Wir werden dann hauptsächlich nach der Zugänglichkeit des Tumors für den chirurgischen Eingriff urteilen und vor allen Dingen seine Lokalisation in Betracht ziehen.

Oppenheim meint, dass sich Tumoren aus allen denjenigen Teilen der Hirnoberfläche entfernen lassen, welche dem äusseren Schädeldach anliegen und sagt, dass man in diesem ganzen Gebiet nicht nur cortikale, sondern auch subcortikale Tumoren exstirpieren kann; so entfernte z. B. Heidenhain mit gutem Erfolg einen subcortikalen Tumor in der motorischen Sphäre. Tumoren des rechten Temporallappens eignen sich nicht zur Operation, im Parietallappen ist sie unsicher, da die Lokalisationsangaben schwanken. Wenn ich in eigener Praxis nach der Operation im Parietallappen keine Besserung bei einem 36jährigen Manne zu verzeichnen habe, so ist das vielleicht dadurch verursacht, dass die Operation erst nach 6jährigem Bestehen der Krankheit erfolgte.

Operieren darf man nur, ohne das Leben zu gefährden, und die Gefahr ist um so geringer, je näher der Tumor der Hirnoberfläche sitzt. Schwierigkeiten bei der Operation werden von den Kleinhirntumoren geboten, aber auch diese kann man operieren, wenn sie zugänglich sind, wenn sie oberflächlich, bloss in einer Hemisphäre nahe vom Hinterhaupt sitzen; die Operation ist aber gefährlich. In eigener Praxis habe ich nur einen operierten Kleinhirntumor zu verzeichnen, und der hatte leider zum tödlichen Ausgang bald nach der Operation geführt.

Bergmann will dieser Angelegenheit bedeutend engere Schranken weisen: nach seiner Meinung kann die Operationsindikation nur bei

Zentralwindungstumoren gestellt werden; andere Gebiete sind weniger sicher mit der relativen Ausnahme der Stirngegend. Wenn wir die Kasuistik der Hirntumoren studieren, welche nach der Operation einen fatalen Ausgang hatten, dann sehen wir, dass es sich vorwiegend um Geschwülste in schwer zugänglichen Regionen handelt, wie die Brücke, die mittlere und die hintere Schädelgrube (Sichelzentrale, Ganglien), die Seitenhöhlen. Nicht zu operieren sind Geschwülste des Corpus callosum, der medialen Hemisphärenwand, der Schädelbasis, mit Ausnahme der vorderen Schädelgrube, welche für operative Eingriffe zugänglich ist (Durante).

Von grosser Wichtigkeit für die Operabilität der Geschwulst ist ihre Grösse. Je kleiner und schärfer umgrenzt, desto mehr eignet sich der Tumor zur operativen Entfernung. Man kann übrigens sogar grosse Tumoren exstirpieren, welche bis zu $^1/_3$ der Hemisphäre einnehmen und bis 280 g wiegen (Bramann). Obgleich scharf umgrenzte Tumoren am besten zur Operation geeignet sind, darf uns die diffuse Beschaffenheit vor einem chirurgischen Eingriff nicht zurückhalten.

Die Kasuistik der operierten Fälle beweist, dass am besten zur Operation die Tumoren der motorischen Sphäre geeignet sind. Und das ist wohl begreiflich. Die Tumoren dieser Gegend manifestieren sich früher, sie geben früher Herd- als Allgemeinsymptome. Ausserdem braucht der Tumor gar nicht gross zu sein, um von sich Kunde zu geben. Die Symptome treten schon auf, wenn der Tumor kaum walnussgross ist. Es kann aber nicht anders sein an einer Oberfläche, wo jedem Quadratmillimeter nach dem zutreffenden Ausdruck Oppenheims eine besondere funktionelle Bedeutung zukommt. Man fragt sich nun, wann die Zeit eingetreten ist, wo man sagen kann: Jetzt muss operiert werden. Genügt dazu das Vorhandensein der Herdsymptome, oder soll man erst den Auftritt der Allgemeinsymptome abwarten? Wenn man das tun soll, dann aus welchen Gründen, und wie lange soll man warten und welche Allgemeinsymptome sind ausreichend? Wenn man sich mit Herdsymptomen begnügen will, dann nach wie langer Krankheitsdauer kann man zur Operation schreiten?

Man braucht nicht die Allgemeinsymptome abzuwarten, wenn die motorischen Herdsymptome ausschliesslich typisch für die Tumoren wären. Wir kennen aber auch Allgemeinerkrankungen, welche mitunter in der Gestalt von Krämpfen einer Körperhälfte auftreten; es gibt Fälle von Epilepsia genuina mit partiellen Krämpfen der einen Körperhälfte in den Anfangsstadien. Aus diesem Grunde lohnt es sich zu warten, ob sich mit der Zeit die Symptome nicht ausbreiten, ob die Krämpfe nicht ein grösseres Gebiet befallen werden. Wenn so

etwas nicht vorkommt, dann muss man das Auftreten von Allgemeinerscheinung abwarten, sollte es nichts mehr sein, als frequente hartnäckige Kopfschmerzen oder perkussorische Empfindlichkeit des Schädels. Obgleich die Perkussionsempfindlichkeit keineswegs der Lokalisation des Tumors zu entsprechen braucht, so darf sie doch nicht unterschätzt werden und Oppenheim hält mit Recht dieses Symptom für ausreichend, wenn gleichzeitig halbseitige Krämpfe in irgend einer Körpergegend vorhanden sind. Meiner Meinung nach darf man der lokalen Perkussionsempfindlichkeit eine gewisse diagnostische Bedeutung nicht absprechen, wenn die perkussionsempfindliche Stelle immer dieselbe bleibt, wenn die Krämpfe immer dieselbe Körperhälfte betreffen und stets gekreuzt mit der Perkussionsempfindlichkeit auftreten und wenn schliesslich die Lokalisation der Perkussionsempfindlichkeit einem Herd entspricht, dessen Reizung die betreffenden Krämpfe auslösen könnte. Auch wenn dies relativ schwache Allgemeinsymptom fehlt, könnte man in Anbetracht der Krämpfe mit einer gewissen Wahrscheinlichkeit an eine Operation denken, wenn Krämpfe konstant viele Jahre in derselben Körperhälfte auftreten, wenn sie in fortgeschrittenem Alter angefangen haben, und wenn Lues ausgeschlossen ist. Von solcher Wahrscheinlichkeit geleitet empfahl Dr. Bychowski[1]) die Operation einem älteren Manne, welcher an Krampfanfällen der rechten Körperhälfte seit 7 Jahren litt. Im Jahre 1895 habe ich die Operation vorgeschlagen einem 39jährigen Manne mit Symptomen der rechtsseitigen sensitiven Epilepsie; bedeutende Besserung nach antiluetischer Behandlung hatte mich zur Vorsicht gemahnt und dennoch hat die Autopsie ein Gliom des Gyrus parietalis sinister ergeben. Ich habe jetzt seit $1^1/_2$ Jahren eine 30jährige Patientin in Beobachtung mit rechtsseitiger sensitiver und motorischer Epilepsie; auch hier wird der Zustand durch spezifische Behandlung gebessert trotz Mangels irgend welcher Hinweise auf Lues und es ist fraglich, ob wir gut tun werden, wenn wir lange mit der Operation zögern.

Derselben Täuschung, wie ich, unterlag auch Finkelnburg: In einem Falle war die Besserung nach spezifischer Jod- und Quecksilberbehandlung so bedeutend, dass er an Lues dachte, und die Autopsie ergab Sarkome. Früher wurde dasselbe beobachtet von Wernicke, Bruns und Oppenheim. Unsere Beobachtungen ergeben, dass diese Besserung nur scheinbar und vorübergehend und dazumal partiell sein kann, da nur ein gewisser Teil der Allgemeinsymptome zum Verschwinden gebracht wird. Ich muss noch bemerken, dass von den

1) Bychowski, Krankenvorstellung in der neurol. Sekt. der Warschauer med. Gesellsch. 1907. 19. 1.

beiden Arten der spezifischen Behandlung, nämlich mit Jod und Quecksilber, die letztere eventuell nicht gleichgültig sein und sogar Verschlimmerungen bringen kann.

Unter den Allgemeinsymptomen, welche unentbehrlich sind für die Indikationsstellung zur Operationsbehandlung bei Hirntumoren der motorischen Sphäre habe ich ein hochwichtiges, nämlich die Stauungspapille, beiseite gelassen und nicht ohne Absicht. Die Stauungspapille bei Hirngeschwülsten der motorischen Sphäre gehört zu den Spätsymptomen, sie deutet hin auf weit fortgeschrittenes Leiden, auf bedeutende Dimensionen des Tumors. Damit will ich aber gar nicht meinen, dass das Vorhandensein der Stauungspapille ein Zeichen von so weit fortgeschrittenem Stadium sei, dass die Operation nunmehr unerwünscht wäre. Im Falle von Kosinski[1]) wurde die Operation gerade in diesem Stadium ausgeführt und alle Symptome, darunter auch die Stauungspapille, wurden zum Verschwinden gebracht.

Zu den Allgemeinsymptomen im Spätstadium des Tumors gehört der komatöse Zustand. Bergmann hält ihn für Contraindikation der Operation, wegen schon zu weit fortgeschrittener Krankheit, um einen Eingriff zu wagen. Man muss bemerken, dass diese Einschränkung nicht immer berechtigt ist. Die Kranken von Horsley, Köhler und Oppenheim wurden operiert ohne Rücksicht auf den komatösen Zustand.

Diese Tatsachen sind wichtig nicht allein für Tumoren der Rinde der motorischen Sphäre. Die Rindengeschwülste kommen zum Vorschein früher, die subcortikalen bedeutend später, aber trotzdem verdienen sie vollkommen eine chirurgische Behandlung, wie aus dem Fall Heidenhains zu ersehen ist.

Aus technischen Gründen für Operation geeignet können neben den Tumoren der motorischen Sphäre noch diejenigen sein, welche auf der nahezu ganzen Konvexfläche der Halbkugeln in der Rinde oder subcortikal sitzen. Man kann aber nicht behaupten, dass in diesen Partien und zumal überall mit derselben Sicherheit sich die Operation genügend begründen liesse. Relativ leicht zu bestimmen ist die Lokalisation des Tumors in der linken Frontalgegend, besonders bei deutlicher motorischer Aphasie; weniger sicher lässt sich das für die rechte Seite tun. Die Tatsachen sprechen für die operative Zugänglichkeit der Stirnregion; ich erwähne nur den geheilten Fall

[1]) J. Kosinski, Hirntumor in der Gegend der linken Fissura Rolandi. Polnisch: Medycyna 1898. Nr. 1, 2, 3 und 5.

Esteves'[1]) von einer Cyste der Frontalgegend bei einem 13jährigen Mädchen. In der Temporalgegend ist an Operation zu denken, wenn der Tumor auf der linken Seite sitzen soll und unter den Symptomen sensorische Aphasie vorhanden ist. Die nächste Stelle in der Reihe der operablen Partien nehmen die Tumoren des linken Parietal- und Occipitallappens ein bei Vorhandensein von Alexie und Hemianopsie. Dieselben Symptome können Tumoren begleiten, welche in der Tiefe der weissen Substanz derselben Regionen oder des Occiptal- und Temporallappens sitzen; deswegen ist es nahezu unmöglich, Indikationen zum Operieren in dieser Gegend zu stellen. Sich allein auf die Hemianopsie zu stützen, wäre unzulässig. Abgesehen von den diagnostischen Schwierigkeiten, ist die Indikationsstellung aus rein technischen Gründen ebenfalls keine leichte Sache. Um zum Tumor in dieser Gegend zu gelangen, ist eine grosse Öffnung nötig; die Operation ist schwer und gefährlich. Im rechten Frontallappen ist die Indikationsangabe schwer. Die Occipitalgegend ist überhaupt diagnostisch äusserst unsicher.

Nach Monakow[2]) sind die Fibrome der hinteren Schädelgrube zur Operation geeignet. Nach seiner Meinung — wenn ein otogener Abszess ausgeschlossen ist — lässt der folgende Symptomkomplex an ein Acusticusfibrom denken, welches in das Kleinhirn und in die Haubenregion der Brücke hineinwächst: allmählich und langsam auftretende Allgemeinerscheinungen (Schwindel, Kopfschmerzen etc.), langsame Ausbildung der Stauungspapille mit gleichzeitiger Cerebellarataxie verbunden, mit einseitiger Gehörabschwächung, mit Facialis- und Trigeminusparese derselben Seite, sekundäre Parese der Seitwärtswender des Auges derselben Seite, Dysarthrie.

Zu den grössten Schwierigkeiten gehört die Operation der Kleinhirntumoren. Nach Oppenheim sollen sie sich sogar gar nicht zur Operation eignen. Bregman[3]) mahnt zur Vorsicht bei operativen Eingriffen in dieser Region. Man kann aber nicht behaupten, dass sie immer ein absolutes noli me tangere wären. In gewissen, obgleich äusserst seltenen Fällen kann man eine Operation wagen. Am leichtesten lassen sich Cysten entfernen. Wenn wir solche in der Nähe der Gehirnoberfläche vermuten, kann man die Punktion versuchen. Leider ist es schwer, vor der Schädelöffnung etwas von der Anwesen-

1) José Esteves, E.-Kyste hydatique du lobe frontal gauche. Progrès med. 1899. X. 51.

2) Monakow, Über Neurofibrome der hinteren Schädelgrube. Berl. klin. Wochenschr. 1900. 37. 33.

3) Bregman, Die Kleinhirntumoren. (Polnisch.) Journal des 9. Kongr. der poln. Naturforscher u. Ärzte. S. 165.

keit der Cyste zu wissen. Übrigens sind oberflächlich gelegene Cysten selten. Aus diesen Gründen gelingt die Punktion 1 mal auf 100. Andere Tumoren lassen sich aus dem Kleinhirn entfernen, wenn sie nur in einer Hemisphäre sitzen und wenn sie zugänglich sind. Die operativen Schwierigkeiten auf diesem Terrain sind genau von Allen-Starr beschrieben worden. Am meisten stören die Chirurgen die vielen Sinus; zugänglich ist nur der hintere untere Teil der Hemisphäre. Jede Berührung oder Kompression kann das verlängerte Mark, die lebenswichtigsten Centra und den N. vagus lädiren.

Aus dem Obigen ist zu ersehen, welche Schwierigkeiten die Indikationsstellung zur Operation bietet in Bezug auf die Lokalisation des Tumors. Unsere Vorsicht in der Indikationsstellung wird noch grösser, wenn wir uns vergegenwärtigen, wie schwer es ist, sogar bei vollkommen sicherer Lokalisation des Tumors in einer gewissen Hirngegend mit voller Bestimmtheit zu entscheiden, ob der Tumor in der Rinde oder subcortikal und in welcher Entfernung von der Oberfläche er sitzt. Irrtümer können in dieser Beziehung sehr leicht vorkommen, besonders bei Tumoren der Frontal- und Occipitallappen, mitunter auch sogar der Zentralwindungen. Bei Tumoren der Zentralwindungen kann uns sogar die Anwesenheit der Jacksonschen Krämpfe nicht vor Irrtümern schützen, welche sich auf mehr tiefen oder oberflächlichen Sitz der Geschwulst beziehen.

Auch bei einmal sicher festgestellter Lokalisation des Tumors ist es schwer zu sagen, ob der betreffende Sitz der einzige, ob der Tumor vereinzelt oder multipel ist. Grosse Schwierigkeiten bietet ausserdem die Grössenbestimmung der Geschwulst. Es ist gleichfalls nicht leicht, vor der Trepanation zu entscheiden, ob die Geschwulst zirkumskript oder diffus ist. Bei Oppenheim finden wir zwar gewisse Anhaltspunkte zur Entscheidung dieser Fragen. Er schreibt, dass, wenn sich zu den Herdsymptomen Allgemeinsymptome hinzugesellen, welche rasch an Intensität zunehmen, an eine infiltrierende Hirngeschwulst zu denken ist. Übrigens lässt sich manchmal die Geschwulstgrösse nicht einmal nach Schädelöffnung mit genügender Genauigkeit bestimmen und zwar in solchen Fällen, wo sich das Geschwulstgewebe nur schwach vom Hirngewebe unterscheidet, wenn der Tumor die Gehirnmasse infiltriert.

Alle die oben genannten Schwierigkeiten, welche die Chirurgie der Hirntumoren bietet, zwingen uns zum Nachdenken, ob es sich lohnt, die Operation anzuwenden, ob der postoperative Erfolg so weit günstig sei, dass man trotz aller Hindernisse die Operation anraten könne.

Bei vorhandenen paralytischen Symptomen ist es schwer, zu er-

warten, dass sie durch die Operation vollständig beseitigt werden, obgleich es Fälle von Besserung der Paralysen gibt. Wir wissen, dass nach mässigen Hämorrhagien in der motorischen Sphäre eine vollständige oder bedeutende Besserung möglich ist, wenn die Hämorrhagie so schnell resorbiert wird, dass sie keine Zeit hatte, eine Schädigung der Nervensubstanz herbeizuführen. Hier ist eine Analogie durchführbar zwischen solchen Prozessen und einem kleinen Tumor derselben Gegend. Wenn der Tumor die motorische Sphäre entweder gar nicht oder nur in geringfügiger Ausdehnung lädiert hat, dann kann die Beseitigung der Geschwulst zur Restitution der motorischen Funktion führen. Bayerthal[1]) erzielte die Beseitigung einer Parese durch Tuberkelexstirpation im Gyrus paracentralis.

Freilich, wenn die Geschwulst in grosser Ausdehnung das Nervengewebe der motorischen Sphäre schon zerstört hat, dann lässt sich der Substanzverlust nicht mehr rückgängig machen und die paralytischen Erscheinungen bleiben bestehen trotz der unternommenen Operation.

Ganz anders gestalten sich die Verhältnisse, was die Reiz- und Allgemeinsymptome anbetrifft. Sie verschwinden vollständig nach der Operation und der Kranke kommt auf diesem Wege zu einem relativ ganz benignen Zustand (Maceven, Keen, Durante, Pean). Die Benommenheit hört auf, die Kopfschmerzen verschwinden, die psychischen Störungen (Bayerthal), Erbrechen, Schwindel, Pulsabnormitäten und, was die Hauptsache ist, das Sehvermögen wird prompt gebessert. Wenn das Hauptergebnis der Hirnchirurgie die Beseitigung der Allgemeinsymptome bildet, dann müssen wir bedenken, ob nicht die partielle Tumorexstirpation dasselbe leisten kann, wenn die Totalexstirpation unmöglich ist. Es wird dann behauptet, dass partielle Exstirpation zu bedeutenden Remissionen führen und das Leben um 1 Monat, $^1/_2$ Jahr und sogar mehr verlängern kann. Ich weiss aber nicht, wie man entscheiden will, ob der Kranke sonst nicht früher gestorben wäre und wie man es zu einer bestimmten Zeit sagen kann, wenn keine Symptome vorhanden sind, welche in den nächsten Stunden den Tod befürchten liessen. Wenn diese Berechnung leicht wäre, dann möchte es sich kaum lohnen zu zögern mit der partiellen Exstirpation des Tumors, besonders wenn man die Operation mehrmals wiederholen kann bei späteren Rezidiven des Leidens (Erb, Bramann, Cleghom u. a.). Aus den übrigens spärlichen Beobachtungen ist zu ersehen, dass sich gewisse Forscher durch grosse Sicher-

1) Bayerthal, Heilung akuter Geistesstörung nach Exstirpation einer Hirngeschwulst. Münch. med. Wochenschr. 1899. 46. 14.

heit auszeichnen in Bezug auf ihr Vermögen, das Menschenleben durch Operieren der Hirntumoren zu verlängern. Im Fall von Köhler und Oppenheim wurde angeblich nicht nur das Leben einer Kranken um 5—6 Monate verlängert, sondern auch mittelbar das Leben des Kindes gerettet, welches dieselbe in ihrem Schoss trug. Diese Beobachtung lässt uns an eine neue Frage denken: Wie soll man sich verhalten gegenüber einer Gravida, die von Hirntumoren behaftet ist. In sehr schweren Fällen ist die Graviditätsunterbrechung angezeigt. Man hat in solchen Fällen Zweierlei zu berücksichtigen: das Wohl der Kranken und dasjenige des Kindes. Wenn wir vollkommen sicher wären, dass die Nachkommenschaft von schwerem, unheilbarem Leiden heimgesucht sein wird, dann sollte man die Schwangerschaft unterbrechen. Wenn die Gravidität in sehr hohem Maße für die Mutter schädlich wäre, dann sollte man ebenfalls ernst darüber nachdenken, ob es nicht angezeigt wäre, sie zu unterbrechen. Natürlich muss in solchen Fällen auch die Gefahr der Graviditätsunterbrechung in Betracht gezogen werden, ob dieselbe nicht schlimmer sein könnte, als die Schwangerschaft selbst. Ich selbst habe nur einen Fall von Hirnleiden mit Tumorsymptomen bei einer Gravida beobachtet, auf deren Verlangen die Frühgeburt eingeleitet wurde. Monatelang nach dem Eingriff war eine höchst bedeutende Besserung zu beobachten.

Keen, Bramann, Erb u. a. weisen darauf hin, dass die Grösse und die Natur der Geschwulst uns vor der Exstirpation nicht zurückhalten dürfen, wenn der Schädel einmal geöffnet ist. Finden wir eine sehr grosse diffuse Geschwulst, dann sollen wir wenigstens einen Teil entfernen. Wir werden dazu auch von der Erfahrungstatsache geleitet, dass die Allgemeinsymptome oft dann zurücktreten, wenn ein Teil des Tumors durch die Trepanationsöffnung herausquillt, wenn ein reichlicher Abfluss der Cerebrospinalflüssigkeit stattfindet. Auch die Trepanation selbst soll nach Angaben einiger Forscher den Verlauf der Geschwulst insofern günstig beeinflussen, als sie Degenerationsprozesse in derselben herbeiführt.

Wenn die operative Behandlung der Hirntumoren nur die Allgemeinsymptome beseitigt, wenn die Berücksichtigung der Herdsymptome bei der Indikationsstellung so grosse Schwierigkeiten bietet, dann muss man bedenken, ob es unentbehrlich ist, das Auftreten der Herdsymptome abzuwarten, ob es sich nicht eher lohnt, bei blossen Allgemeinsymptomen zu operieren. Die Antwort darauf kann gegeben werden nur nach Entscheidung von 3 Fragen, von denen 2 das Moment der Operation, die dritte den Ort derselben betreffen. Wir müssen uns klar machen, ob man lange den Eintritt der Herdsymptome abwarten darf, ob die Herabsetzung des gesteigerten Druckes nicht die

Aussichten der Herddiagnostik verschlechtert, und ob die Stelle, an welcher operiert werden soll, mit in Betracht gezogen werden muss. Was nun die spät auftretenden Herdsymptome anbetrifft, so wird von ihnen nur selten Veranlassung zur Radikaloperation gegeben, da sie nur selten auf ein Hirnleiden hinweisen, welches an der Oberfläche in Partien mit wohlbestimmter Funktion lokalisiert wäre. Die Herabsetzung des erhöhten Druckes hat keinen Einfluss auf den Auftritt von Herdsymptomen. In den obengenannten Angaben finden wir auch die Beantwortung der Frage nach der Zeitbestimmung der Operation. Es bleibt noch die dritte Frage übrig, betreffend die Stelle, wo die Trepanationsöffnung anzubringen sei. Die Schädeltrepanation kann eine Hirnhernie herbeiführen. Die Furcht vor Hirnhernie in einer funktionell wichtigen Partie scheint uns ein ausreichender Grund zu sein zur Behauptung, dass die Operation an einer unrichtigen Stelle gemacht gefährlich ist. Wenn man also den Tumor nicht mit genügender Präzision fixieren kann, muss man stets darauf Rücksicht nehmen, dass keine Hernie einer funktionell wichtigen Gehirnpartie entstehe. Und so was ist schon den besten Ärzten vorgekommen. Bruns z. B. hat in einem Fall, wo er diese Angelegenheit ausser acht liess, die Operation auf der linken Schädelhälfte vorgeschlagen und bekam nach der Trepanation eine Hernie, welche Sprachstörungen verursachte.

Wie aus der Abhandlung von Frl. Profé [1]) zu ersehen ist, können die Hernien sowohl bald nach der Operation wie erst nach längerer Zeit entstehen. Aus diesem Grund darf man trepanieren im Gebiet des rechten temporalen, frontalen und unteren Parietallappen. Bei Tumoren der linken Hemisphäre schlägt Oppenheim vor, die Trepanation auf der rechten Seite und abseits von der motorischen Sphäre zu machen.

Die praktischen Erfolge dieser Trepanation sind nicht immer gleich und deswegen sind auch die Ansichten über ihren Wert verschieden. Während Bergmann und Bramann sie nicht anerkennen, gehören Horsley, Bramwell, Annandale, Sänger, Sahli, Bruns, Oppenheim, Maceven, Finkelnburg zu ihren ausgesprochenen Freunden. Nach Oppenheim soll man sie anwenden bei hochgradigen, subjektiven Erscheinungen, wenn sie sich anders nicht mildern lassen und die Gefahr der Erblindung droht. In 2 Fällen von Finkelnburg ergab die Resektion und Durchschneidung der Dura mater subjektive Besserung auf die Dauer von einigen Monaten. Auch wenn unmittel-

1) Profé, Über die bei operativer Beseitigung der Gehirntumoren auftretenden Hirnhernien. Dissert. Stuttgart 1903.

bar nach der Operation keine merkliche Besserung eintritt — nach Bruns —, verlängern wir trotzdem dem Kranken das Leben, wir lindern sein Leiden und beim Rückfall sehen wir es nicht mehr mit derselben Intensität auftreten. Bei trepanierten Kranken kehren die anfänglichen enormen Kopfschmerzen und andere schwere Belästigungen nicht wieder zurück und die Kranken gehen gewöhnlich in komatösem Zustande ein. Selbstverständlich muss man sich gegenüber den Angehörigen des Patienten in der Beziehung verwahren, dass die Operation nur eine Erleichterung des Zustandes bezweckt, da die Lebensverlängerung an und für sich von ihnen eventuell als Last empfunden werden kann.

Bei allen diesen Operationen muss man nicht nur die Ausführbarkeit, sondern auch die mit ihr verbundene Gefahr berücksichtigen. Es wurden schon nach der Operation Hämorrhagien, Septikämien, Hirnödem, Koma und Erschöpfung beobachtet infolge entweder der Operation selbst oder der Verschiebung des Gehirns in toto oder partiell bei der Tumorexstirpation (Sahli, Sommer).

Manchmal werden die Beschwerden stärker oder von Komplikationen begleitet, namentlich wenn die Trepanation nicht an der richtigen Stelle gemacht wird. Es kann auch der Tod auf dem Operationstisch erfolgen, wie im Falle Wymanns. Nicht alle Operationen mit ungünstigem Erfolg gelangen zur Veröffentlichung, aber schon aus den publizierten ist zu ersehen, dass die Gefahr nicht gering ist, da $^1/_4$—$^1/_2$ der Operationen mit Exitus letalis endigen.

Diese Zahl wäre vielleicht nicht so hoch, wenn man diagnostische Fehler vermeiden könnte, welche auf diesem Gebiet sogar bei den besten Ärzten vorkommen. Man schreitet manchmal zur Operation in der Hoffnung, einen Tumor zu finden, und ein ganz anderes Leiden stellt sich heraus (Hirnerweichung im Falle von Bergmann). In anderen Fällen ist zwar ein Tumor da, aber nicht dort, wo man ihn sucht. Andere Fälle wieder sind technisch ungeeignet: entweder sind die Dimensionen des Tumors sehr gross, oder er sitzt so tief (Bruns und Sänger), dass es unmöglich ist, ihn heraus zu holen, oder endlich tritt er nicht vereinzelt, sondern multipel auf.

Die oben mitgeteilte Übersicht der Hirnchirurgie lässt uns zu gewissen Schlüssen über ihren Wert kommen. Die Hirnchirurgie hat alle die Phasen durchgemacht, welche in der Geschichte jeder Entdeckung zu beobachten sind. Anfangs erweckte sie die allgemeine Begeisterung, dann begann man an ihr zu zweifeln, bis man endlich genötigt war, zuzugeben, dass sie einen gewissen Wert besitzt. Wenn man sich vergegenwärtigt, dass der Hirntumor eine unbedingt tödliche Erkrankung ist, dass die mit ihm verbundenen Beschwerden ihn

als eines der schwersten Leiden empfinden lassen, dass mit inneren Mitteln nicht einmal eine Linderung dem Kranken zu bringen ist, dann bleibt schliesslich nur die chirurgische Methode übrig, auch wenn sie nur 2 Proz. Heilungen gibt. Es lohnt sich, sie auch dann anzuwenden, wenn die Heilung nicht dauernd, sondern wenigstens auf einige Monate erfolgt. Wenn der Tumor sich nicht lokalisieren lässt, lohnt es sich, eine Trepanation des Schädels zu versuchen, welche, wie wir schon wissen, die Blindheit und andere Beschwerden beseitigen kann, die durch erhöhte Druckwirkung des Liquor cerebrospinalis auf das Gehirn entstehen. Die Trepanationsöffnung ist relativ gross anzulegen.

Da die chirurgische Behandlung nur in sehr wenigen Fällen vollkommen gute Ergebnisse liefert, muss man den Sachverhalt ganz klar den Angehörigen machen. Man muss ihnen auseinandersetzen, dass der Patient mit äusserst schwerem und unbedingt tödlichem Leiden behaftet ist. Wenn die Lokalisation des Tumors möglich und die Geschwulst dem Chirurgen zugänglich ist, dann kann man den Angehörigen erklären, dass der Tumor sich entfernen lässt und das Leben des Patienten verlängert werden kann. Man kann keine Sicherheit haben, ob es gelingen wird, den Tumor vollständig zu exstirpieren, und deswegen kann man nur versprechen, dass die ärgsten Beschwerden beseitigt werden, wie Kopfschmerzen und Erbrechen. Man soll sie darauf aufmerksam machen, dass die Operation zwar sehr schwer, aber nicht absolut tödlich ist. Schliesslich soll man bemerken, dass in gewissen Ausnahmefällen die Operation zur Heilung führen kann, aber dass sogar in schlimmsten Fällen die ärgsten Symptome beseitigt werden. Auf Grund solcher Darstellung müssen wir Entschluss verlangen.

Wenn der Tumor starke Allgemeinerscheinungen bietet, obgleich Herdsymptome fehlen, empfiehlt Bruns die Operation nicht zu verweigern, ausgehend vom Standpunkt der ärztlichen Pflicht, dem Kranken nach Möglichkeit Hilfe zu leisten. Man kann in solchen Fällen eine Zeit lang die Operation verschieben in der Erwartung, dass Herdsymptome auftreten werden.

Da die Operation die Herabsetzung des erhöhten Hirndruckes und die Beseitigung der damit verbundenen Symptome bezweckt, und da die Trepanation jedenfalls zu tief eingreifenden Massnahmen gehört, kann sich niemand wundern, dass man andere Wege ausfindig machen wollte, welche zu demselben Ziel führten; man versuchte den Druck durch Ablassen der Flüssigkeit mittelst Punktion herabzusetzen, ohne zur Trepanation zu greifen.

Man punktiert entweder in die Hirnventrikel oder in der Lum-

balgegend (Lumbalpunktion nach Quincke). Die erste Methode wird gelobt von Wernicke, welcher sie für ungefährlich hält. Derselben Meinung sind v. Bergmann, Sahli, Kocher. Sie wird nicht von allen an derselben Stelle gemacht. Wernicke empfiehlt einzustechen an der Verbindungsstelle des unteren und des hinteren Horns; Sahli hält für besser, in der Gegend des Vorderhorns zu operieren. Nach Oppenheim bietet die Ventrikelpunktion keinen Vorzug gegenüber der Trepanation mit hinterlassener Duraspaltung; er zweifelt sogar, ob die Lumbalpunktion besser ist. Die bisherigen Beobachtungen haben erwiesen, dass die Lumbalpunktion nur ausnahmsweise und in sehr spärlichen Fällen therapeutisch von Bedeutung ist.

Wilms hat nach der Punktion eine Linderung von Kopfschmerzen, Erbrechen und Benommenheit beobachtet. Germanus Flatau[1]) ist Anhänger der Punktion, warnt aber vor der Herabsetzung des Druckes unter 100 mm. Weintraud[2]) empfiehlt sie namentlich bei Sehstörungen. Quincke, v. Ziemssen, Fürbringer, Heubner und Fränkel haben nach der Punktion Besserung, obgleich nur eine Zeit lang gesehen. Andere haben keine Wirkung beobachtet. In gewissen Fällen kann sie tatsächlich erfolglos bleiben, da — wie Stadelmann behauptet — die Verbindung zwischen den Hirnventrikeln und dem Subarachnoidalraum des Gehirns und des Marks nicht immer frei und so gut durchgängig ist, dass der Liquor aus den Ventrikeln durch Lumbalpunktion entfernt werden könne; dieser Mangel an Verbindung ist nach Germanus Flatau an sehr geringer oder keiner Erhöhung des Druckes und am Mangel der pulsatorischen und respiratorischen Schwankungen zu erkennen. Derselbe Oppenheim, welcher die Lumbalpunktion nicht geringer schätzt als die Trepanation mit Dauerspaltung der Dura, sah keine Besserung nach wiederholter Punktion eintreten in 2 in Gemeinschaft mit Rotter beobachteten Fällen; in einem erfolgte sogar eine Verstärkung der Kopfschmerzen nach der Operation. Von meinen Fällen ergab einer Besserung der Allgemeinsymptome mit Einschluss des Sehvermögens trotz weit fortgeschrittener Veränderungen im Augenhintergrund (verwischte Papillenkonturen, unterbrochene Gefässe, Hämorrhagien); 3 blieben erfolglos. Die letzteren betrafen das Kleinhirn, das verlängerte Mark, die Schädelbasis. Bei den zwei ersten Lokalisationen warnt Mingazzini vor Punktionsversuchen. Er hält die Herabsetzung des Druckes in solchen

1) Germanus Flatau, Über die Rückbildung der Stauungspapille bei Hirntumor. Münch. med. Wochenschr. 1905. 52. 14.

2) Weintraud, Zur Diagnostik der Hirnpunktion. Ther. der Gegenw. N. F. 1905. 7. S. 351.

Fällen für gefährlich, da sie eine Zunahme der Druckwirkung des Tumors auf hochwichtige Hirnabschnitte herbeiführt. Wolf[1]), in Widerspruch zu Lichtheim und Fürbinger, sah niemals Schaden infolge von Punktion bei Cerebellartuberkeln eintreten; er hat im Gegenteil Abnahme von Kopfschmerzen beobachtet. Lichtheim und Fürbinger dagegen haben sogar tödlichen Ausgang gesehen kurz nach kunstgerecht ausgeführter Lumbalpunktion mit Ablassen einer mässigen Flüssigkeitsmenge. Diese schweren Folgen suchte man vorwiegend durch Hämorrhagien infolge der Herabsetzung des extravaskulären Druckes zu erklären. Schon Quincke[2]) hat auf die Möglichkeit von Hirnblutung nach einer Lumbalpunktion hingewiesen, und Ossipow[3]) hat sie experimentell bestätigt. In einem Fall von Finkelnburg[4]) erfolgte der Tod am nächsten Tage nach der Lumbalpunktion und die Autopsie hat Blutextravasate in verschiedenen Gehirnteilen und unter der Pia mater erwiesen. Masing[5]) spricht sich gegen die Punktion aus: Eine 22jährige Frau starb 15 Stunden nach der Punktion infolge einer grossen Hämorrhagie, die durch die Druckherabsetzung verursacht wurde. Ich selbst habe niemals einen schlechten Ausgang von Lumbalpunktion erlebt; ich habe aber einen Fall beobachtet, welcher die Ursache grosser Befürchtungen wurde. Patient klagte unmittelbar nach der Punktion über Schwindelgefühl, der Puls wurde kleiner, und was am bemerkenswertesten ist, die oberen Extremitäten nahmen eine für Tetanie typische Lagerung an; nach kurzer Zeit trat aber relativer Wohlzustand ein.

Wie aus diesen Angaben zu ersehen ist, hat die Lumbalpunktion einen gewissen, obgleich sehr beschränkten therapeutischen Wert. Mit der Zeit wird man genauer die Fälle bestimmen, wo sie nützlich sein kann. Mir scheint, dass es sich lohnt, nach ihr zu greifen unbedingt in allen Fällen, wo die Diagnose zwischen Hirntumor und erworbenem

1) Heinrich Wolf, Zur Klinik der Kleinhirntuberkel. Arch. f. Kinderheilkde. 1899. 26. 5 u. 6. S. 321.

2) Quincke, Die Lumbalpunktion des Hydrocephalus. Berl. klin. Wochenschrift. 1891. Nr. 38 u. 39.

3) Ossipow, Über die pathologischen Veränderungen, welche im Zentralnervensystem von Tieren durch die Lumbalpunktion hervorgerufen werden. Deutsche Zeitschr. f. Nervenheilkde. Bd. 19. S. 105.

4) Finkelnburg, Beitrag zur Symptomatologie und Diagnostik der Hirntumoren und des chronischen Hydrocephalus. Deutsche Zeitschr. f. Nervenheilkunde. 1902. 21. 5 u. 6. S. 438.

5) Ernst Masing, Zur Anwendung der Lumbalpunktion bei Hirntumoren. Petersb. med. Wochenschr. 1904. 29. I.

Hydrocephalus schwankt. Sie kann auch diagnostische Anwendung haben, wie bei Wilms, Lewkowicz[1]) und Noica[2]).

Niedriger Lumbaldruck neben erhöhtem Hirndruck weist hin auf Verbindungsunterbrechung zwischen dem Spinal- und Cranialraum, spricht also für das Vorhandensein eines Tumors in der hinteren Schädelgrube. Grosse Pulsschwankungen deuten auf Aneurysma oder auf vaskularisierten Tumor hin. Die cytologische Untersuchung kann entscheiden, ob wir mit einem Neubildungs- oder Entzündungsprozess zu tun haben, wie das in meinem Fall 1, Dr. Mutermilch zu tun die Güte hatte.

Diese chirurgischen Eingriffe können dank ihrem diagnostischen Wert die radikale chirurgische Behandlung der Tumoren überdauern. Sie werden sich noch dann halten, wenn die Grenzen der chirurgischen Behandlung der Tumoren eingeschränkt werden, was zweifelsohne möglich ist. Wenn einst die Therapie der tuberkulösen Geschwülste eine feste Basis bekommt, dann wird der Hirntuberkel dem Messer des Chirurgen entkommen, wie das schon in der Mehrzahl der Fälle stattgefunden hat in bezug auf die gummösen Geschwülste. Unter den eigentlichen Tumoren kann mit der Zeit eine gewisse Systematisierung und Unterscheidung eintreten. Es können sich Arten von Tumoren ergeben, welche die Folge der Lebenstätigkeit von Parasiten sein können, deren spezifische Behandlung mit Antitoxinen mit dem Lauf der Zeit sehr wohl möglich wird. Andere werden sich vielleicht mit Toxinen behandeln lassen, sogar diejenigen, für welche der parasitäre Ursprung sich nicht einmal bestimmen lassen wird. Es gibt doch Hautparasiten, die das Epithel zerstören (Achorion Schoenleini). Wenn es möglich wäre, ihre Stoffwechselprodukte in die Hand zu bekommen, dann könnte vielleicht die Einspritzung derselben Tumoren epithelialer Herkunft (z. B. Carcinome) viel gründlicher als das Messer des Chirurgen heilen; diese Stoffwechselprodukte würden ein rationelles Mittel sein, wenn es möglich wäre, sich vor ihrer vernichtenden Wirkung in mehr vom Tumor entfernten Gewebspartien zu schützen. Aber auch wenn das möglich wäre, müsste man die Anwendung dieser Gifte auf Tumoren beschränken, die von aussen zugänglich sind. Zu den Neubildungen, welche in der Tiefe des Organismus sitzen, könnte man nur mittelst intravaskulärer Einspritzung herantreten. Und wie soll man sich dann davor schützen, damit die Gifte, deren Wirkung gegen pathologische Bildungen epithelialer Natur gerichtet sein soll, nicht

1) Lewkowicz, Zwei Fälle von Hirntumor. (Polnisch.) Przeglad lekarski. 1903. Nr. 48. S. 677.

2) Noica, Die Cytodiagnose bei Hirntumoren u. syphilitischer Hemiplegie. Spitalul. 25. 2, S. 306. Schmidts Jahrbücher.

das normale Epithel des übrigen Körpers angreifen. Hier sehen wir der inneren Therapie, wie sie eventuell zur Beseitigung von Tumoren empfohlen werden kann, Schranken erwachsen. Solche Behandlungsmethoden würden nur dann möglich sein, wenn es Unterschiede gäbe zwischen der Geschwulstzelle und einer analogen Zelle des normalen Körpers. Wenn die künftige Forschung gewisse Unterschiede zwischen diesen Zellen entdecken wird, dann wird es möglich sein, nach einer Therapie mittelst intravaskulärer Injektion zu suchen; wenn das nicht erfolgt, werden alle Bemühungen in dieser Richtung erfolglos bleiben. Solange diese Fragen unentschieden sind, gehören alle Ideen zur inneren Therapie der Geschwülste in das Reich der Träume. Bis zu ihrer Realisation werden auf dem Gebiete der Tumoren die Therapeuten noch lange gemeinschaftlich mit den Chirurgen zu arbeiten haben.

In dieser Abhandlung habe ich neben den allgemein zugänglichen Literaturangaben das Material benutzt, welches ich seit 12 Jahren auf Dr. Goldflams Poliklinik zu beobachten die Gelegenheit hatte, sowie dasjenige aus meiner Privatpraxis und aus der Hospitaltätigkeit von Dr. Goldflam, welches er mir in liberalster Weise zur Bearbeitung überliess. Es sind insgesamt 92 Fälle von Hirntumoren.

Für das überlassene Material spreche ich Herrn Dr. Goldflam meinen herzlichsten Dank aus.

XV.

Aus der medizinischen Klinik in Breslau (Direktor: Geheimrat Prof. Dr. v. Strümpell).

Über akute Paraplegien nach Wutschutzimpfungen.[1])

Von

Privatdozent Dr. Eduard Müller,
Oberarzt der Klinik.

(Mit 1 Abbildung.)

Die grosse Seltenheit der Lyssa humana, der Wutkrankheit des Menschen, bringt es mit sich, dass wohl die Mehrzahl der Nervenärzte diese gerade in neurologischer Hinsicht höchst interessante Erkrankung aus persönlicher Anschauung garnicht kennt. Unserer Tierseuchengesetzgebung ist es ja gelungen, die Lyssa der Hunde an vielen Orten gänzlich auszurotten und damit die Infektionsquelle für den Menschen zu beseitigen. Anders liegen bei der Nachbarschaft stark verseuchter Länder die Verhältnisse im Osten Deutschlands und vor allem in Schlesien. Aus Schlesien stammten in den letzten Jahren etwa $^1/_4$ der wegen tollwutverdächtigen Verletzungen behandelten Menschen.[2]) Erst jüngst wiederum hat ein einziger lyssakranker Hund in Breslau und Umgebung nicht weniger als 36 Personen gebissen! So kommt es, dass in der seit Ende Juli v. J. bestehenden 2. deutschen Wutschutzabteilung Breslau bisher fast 300 gebissene bezw. verletzte Personen behandelt wurden. Dadurch erklärt es sich auch, dass wir in der Breslauer Klinik Gelegenheit hatten, Lyssa humana zu sehen und ausserdem einen sehr merkwürdigen Fall, in dem sich — anscheinend im Anschluss an die Wutschutzimpfung — eine äusserst schwere, aber dennoch auffallend gutartige Form spinaler Querschnittslähmung entwickelte. Diese Eigenbeobachtung von „akuter Paraplegie nach Wutschutzimpfung" soll hier ausführlich mitgeteilt werden, zumal sie für die Bewertung und Technik der bei uns üblichen prophylaktischen

1) Nach einem Vortrag, gehalten auf der XIII. Versammlung mitteldeutscher Psych. u. Neurolog. in Leipzig am 26. u. 27. X. 1907.

2) Vergl. Bruno Heymann, Über Tollwut u. Wutschutzimpfung. Schles. Ärzte-Korrespondenz. Nr. 20. 30. Juni 1907.

Lyssabehandlung bedeutsam erscheint und analoge Fälle bisher nur in der ausländischen Literatur verzeichnet sind.

X. Y., **36 Jahre alter Kreistierarzt.** Aufenthalt in der medizinischen Klinik vom 12. Mai bis 10. Sept. 1907, vom 1. Nov. bis 12. Nov. 1907 und vom 18.—21. XII. 1907.

Vorgeschichte. Vater kürzlich gestorben: litt ebenso wie der Grossvater an Gicht; die Mutter als junges Mädchen ohrenleidend, noch jetzt sehr schwerhörig. Eine ebenfalls schwerhörige, etwa 28 Jahre alte Schwester hat an „nervösen Kopfschmerzen" gelitten. Eine andere Schwester starb im Alter von 6 Jahren an tuberkulöser Hirnhautentzündung, ein Bruder mit 30 Jahren an Lungenentzündung (etwa 7tägiges Krankenlager).

Pat. selbst ist das älteste Kind unter 6 Geschwistern. Er hatte mit 7 Jahren Lungen- und Brustfellentzündung, mit 9 Jahren Masern, mit 13 Jahren Diphtherie. Im Alter von 9 Jahren ausserdem durch Fall vom Trapez eine leichte Gehirnerschütterung, die ohne erkennbare nachteilige Folgen rasch vorüberging. Er war Soldat (Infanterist); während der Militärzeit zwar niemals im Lazarett, bei körperlichen Anstrengungen aber öfters Stechen in der rechten Seite (an der Stelle der früheren Lungenentzündung). Im Alter von 21 Jahren infizierte er sich mit Syphilis, er machte mehrere Schmierkuren vor seiner Verheiratung (1892, 93, 96, 97). Keine späteren syphilitischen Erscheinungen; nur einmal vor Jahren eine langdauernde Hauterkrankung, namentlich an der Aussenseite beider Unterschenkel, die ohne spezifische Kur heilte.

In seiner Eigenschaft als beamteter Tierarzt musste Patient am **24. April 1907 die Sektion eines tollwutkranken Hundes**[1]) vornehmen. Schon bei der Durchtrennung der Bauchhaut, also schon vor der Eröffnung des Zentralnervensystems und der Mundhöhle, zog er sich eine stark blutende Schnittwunde an der Radialseite des Endgliedes des linken Zeigefingers zu. Die Wunde wurde sofort mit Kreolinwasser und eine halbe Stunde später noch einmal mit Sublimatspiritus sorgfältig gereinigt. Trotz des Schnittes wurde die Sektion des Hundes vollendet, der verletzte Finger jedoch mit einem Leinwandläppchen geschützt. Etwa eine Stunde nach der Verletzung kam ein Arzt, der die Wunde zur Vorsicht mit dem Galvanokauter ausbrannte. Die Verletzung heilte rasch per primam. Es traten vor allem keine lokalen entzündlichen Veränderungen am Finger, sowie keine Zeichen von Lymphadenitis und entzündlicher Venenthrombose am linken Arm auf.

Am 27. April 1907, also 3 Tage nach der Verletzung, trat Pat. in Behandlung der zweiten deutschen Wutschutzstation, die dem Breslauer hygienischen Institut angegliedert ist. Seitdem bekam der Kranke fast täglich Pasteursche Injektionen in die Unterbauchgegend beiderseits. Es bildeten sich hier auf Druck etwas schmerzhafte, aber anscheinend belanglose, mässige Infiltrate ohne subjektive Krankheitserscheinungen (insbesondere ohne Fieber).

Noch am 8. Mai befand sich der Pat. ganz wohl; am **9. Mai 1907**

---

1) Die Lyssa wurde durch Untersuchung des bei der Autopsie gewonnenen Zentralnervensystems im Breslauer hygienischen Institut sichergestellt.

aber bekam er morgens Kopfschmerzen, die er auf die Hitze zurückführte (dumpfer Druck in der Stirngegend). Er nahm deshalb 1 g Aspirin. Eigentümlicherweise bildeten sich an diesem Tage die eben beschriebenen Infiltrate in der Unterbauchgegend merkwürdig rasch zurück. (Pat. schob dies auf die „resorbierende Kraft" des Aspirins.)

Am **9. Mai** schlief er bis gegen 10 Uhr morgens. Beim Erwachen fühlte er sich „schlapp" und beim Frühstück war der Appetit gering. Ausserdem klagte er über ein „dumpfes Ziehen" in der Lenden- bezw. Nierengegend beiderseits. Alle diese Krankheitserscheinungen wurden von ihm als „Influenza" gedeutet. Am **10. Mai** verspürte er ein Gefühl von Kribbeln in den Beinen von den Knieen abwärts (jedoch keine Schmerzen); er legte sich schon gegen 6 Uhr abends zu Bett, ohne Abendbrot zu essen, wegen „allgemeinen Unwohlseins". Am Morgen des **11. Mai** hatte er ein beiderseits gleichmässig stark ausgesprochenes Gefühl von Schwere in den Beinen. Er merkte ausserdem, dass er beim Versuch, sich ohne Unterstützung der Arme auf einen Stuhl zu setzen, von einer bestimmten Stelle ab keine rechte Gewalt mehr hatte und sich nur mit Anstrengung setzen konnte. Auch das Aufstehen vom Stuhl fiel ihm schwer; mit durchgedrückten Beinen ging aber das Gehen noch ganz gut. Er fuhr nochmals zum hygienischen Institut, um sich impfen zu lassen; er konnte aber nur mühsam in den Wagen einsteigen. Als er mittags in sein Hotel zurückkehrte, hatte er das Gefühl, als ob sein Gang allen Passanten auffallen müsste; er fürchtete für betrunken gehalten zu werden. Er ass ohne Appetit und legte sich schon frühzeitig zu Bett. Plötzlich verspürte er starken Stuhl- und Urindrang; als er aber aufstehen und zum Klosett gehen wollte, brach er plötzlich zusammen. Er kam aber wieder von selbst mit Hilfe der Arme in die Höhe, schleppte sich auch in der Nacht mehrmals auf das Klosett, merkte aber beim Versuch der Harn- und Stuhlentleerung, dass er die Bauchpresse nicht mehr anspannen konnte. Trotz eines quälenden Gefühls von Fülle in der Blasengegend, das bei aufrechter Körperhaltung stärker als beim Liegen war, gelang die Harnentleerung nicht; auf ein Seifenzäpfchen hin kamen nur wenige Tropfen. Der Schlaf war in der ganzen Nacht schlecht; Patient schwitzte auffallend stark am ganzen Körper.

Am **12. Mai** brach er beim Anziehen, das mühsam gelang, mehrmals zusammen. Das Gehen und Stehen mit durchgedrückten Beinen gelang aber auch jetzt noch leidlich. Er fiel aber zu Boden, als er sich bei möglichst gestreckten Beinen etwas vornüber beugen wollte. Als er auch beim Versuch, seine vor die Zimmertür gestellten Schuhe hereinzuholen, wiederum zusammengebrochen war, hatte er ein „totes Gefühl" in den Beinen; er wusste gar nicht recht, wie seine Beine am Boden lagen. Fast zwei Stunden brauchte er zum Anziehen; es gelang ihm aber dann doch mit „stramm durchgedrückten Knieen" zum Lift zu gehen. Um aber nicht nach von herüber zu fallen, musste er sich auf einen Stock stützen. Mit dem Lift unten angekommen, konnte er sich von der Sitzbank kaum mehr erheben. Mit Hilfe des Kellners gelang es ihm aber, in eine Droschke einzusteigen und ins hygienische Institut zu fahren, wo er sich im Garten auf einen Stuhl setzte. Der Versuch, wiederum aufzustehen oder zu gehen, misslang nun völlig; der Pat. wurde wegen dieser bedenklichen Krankheitserscheinungen sofort nach der Klinik gebracht.

Sofort nach der Aufnahme des Patienten wurde folgender **Befund** erhoben:

Es handelt sich um einen 175 cm grossen, kräftig gebauten, recht adipösen Herrn. Körpergewicht in gesunden Tagen 97 kg. Temperatur subfebril, Pulsfrequenz 100.

Sensorium frei, überhaupt keine psychischen Störungen (mit Ausnahme einer leicht verständlichen seelischen Erregung).

Keine Hirnnerven- oder bulbären Störungen; insbesondere keine Schlingkrämpfe und dgl. Pupillen, Augenhintergrund usw. in Ordnung.

In den Armen normale Motilität; auch keine subjektive Abschwächung der rohen Kraft im Vergleich zu früher (höchstens eine leichte tremorartige Unsicherheit der Hände). Keine Parästhesien.

In den Beinen normale Muskelkraft; jedoch eine fast völlige **Lähmung der Hüftbeuger beiderseits.** Das Bein kann nicht an den Rumpf herangezogen werden; die im Kniegelenk gestreckte, passiv von der Unterlage erhobene Extremität fällt sofort wieder herab. Die Hüftstrecker jedoch sehr gut; Abduktion auch bei Widerstandsbewegungen leidlich. Der Muskeltonus in der nicht gelähmten Muskulatur vielleicht etwas erhöht. Die Patellar- und Achillessehnenreflexe lebhaft (beiderseits gleichmässig). Beim Streichen an der Fusssohle eine suspekte Neigung der grossen Zehen zur Dorsalflexion. Keine gröberen Sensibilitätsstörungen; auch die Nervenstämme und Muskeln nicht druckempfindlich. An der vorderen äusseren Seite der Unterschenkel beiderseits stark pigmentierte alte Ulcusnarben, die von spezialistischer Seite als sicher syphilitisch aufgefasst wurden (Oberarzt Dr. Zieler, Hautklinik).

Das fettreiche Abdomen aufgetrieben. Blase fast bis zur Nabelhöhe reichend. Trotz starken Gefühls von Völle in der Blasengegend Entleerung nur mit Hilfe des Katheters möglich ($1\frac{1}{2}$ Liter konzentrierten klaren, sauer reagierenden Urins mit Eiweissspuren). Stuhl verstopft. Auch nach Entleerung der Blase jegliche aktive Anspannung der Bauchmuskulatur (sowohl der Recti wie Obliqui) unmöglich. Versuch, sich im Bette ohne Unterstützung der Arme aufzurichten, misslang völlig. Bauchdecken- und Kremasterreflexe fehlen.

Zwerchfell- und Interkostalatmung gut. Lungen frei; Herz durch Zwerchfellhochstand etwas nach oben verlagert, 2. Aortenton leicht accentuiert. Die fühlbaren Arterien in Anbetracht des noch jugendlichen Alters etwas rigide, der Puls beschleunigt, wenig kräftig, aber regelmässig.

13. V. **Rasche, ganz erhebliche Verschlimmerung:**

Beine fast völlig gelähmt; beiderseits unter grossen Austrengungen und ausgesprochener Neigung zu Mitbewegungen in Armen und Gesicht nur schwache Zehenbewegungen möglich.

Bei wenig verändertem Muskeltonus die Patellar- und Achillessehnenreflexe lebhaft. Bauchdecken- und Kremasterreflexe verschwunden. Beiderseits ausgesprochenes Babinskisches Zehenphänomen (schon bei ganz geringen Reizqualitäten von fast allen Stellen der Fusssohlen leicht auslösbar).

Entwicklung einer **fast stündlich sich verstärkenden schweren Sensibilitätsstörung;** von der Inguinalgegend abwärts eine völlige Anästhesie für alle Qualitäten der Oberflächen- und Tiefenempfindung (dabei spontane Aussage: „Ich weiss nicht, wie meine Beine liegen"). Vollkommene Harn-

verhaltung bei quälendem Gefühl grosser Völle in der Blasengegend. Beim Katheterisieren keine rechte Empfindung bis 1—2 cm vom Orificium externum nach innen; dann Durchtritt des Katheters „unangenehm" gefühlt. Keine Stuhlentleerung bis jetzt, aber reichlich „Kollern" im Leibe.

Behandlung: Sorgfältigste allgemeine Pflege und, weil anfänglich die Möglichkeit einer syphilitischen Erkrankung nicht vollkommen ausgeschlossen war, Schmierkur mit Jodkalium. Gegen den unruhigen Schlaf Chloralformamid, Trional und dergl.

14. V. Subfebrile Temperatur. Puls ziemlich frequent (durchschnittlich 100), etwas gespannt. Im Urin Eiweissspuren. **Sensibilitätsstörung** rasch nach oben fortgeschritten: beiderseits von der Höhe der Brustwarzen beginnend Abstumpfung und etwa vom Rippenbogen abwärts fast völlige Unempfindkeit für alle Qualitäten der Oberflächen- und Tiefenempfindung.

Im Oberkörper gelegentliche Anfälle von „Schauern" und „Rieseln" in Armen, Rumpf und Hals. Beim Berühren der Hände unangenehmes, schmerzhaftes Gefühl, aber keine sichere objektive Sensibilitätsstörung.

Depressive Verstimmung: äussert Todesgedanken, lässt sich aber auf Zuspruch vorübergehend beruhigen.

17. V. Heute auch in den Fingerspitzen beiderseits taubes Gefühl ohne objektive Sensibilitätsstörung.

23. V. Mässiges Fieber; ansteigende Pulsfrequenz; Cystitis, Bronchitis hinten unten beiderseits.

In der Nacht zum ersten Male unwillkürliche Entleerung der Blase; keine rechte Empfindung beim Abfliessen des Urins. Trotz reichlicher Stuhlentleerungen auf Einläufe usw. erheblicher schmerzhafter Meteorismus mit Zwerchfellhochstand und Dyspnoe.

Motilität: Aufsetzen im Bett auch mit Unterstützung der Hände unmöglich; auch Drehbewegungen des Rumpfes ausgeschlossen, totale Lähmung der gesamten Bauchmuskulatur; jede Spur aktiver Beweglichkeit in der gesamten Beinmuskulatur aufgehoben. Die Beine liegen im Bett gestreckt, die äusseren Fussränder leicht herabgesunken. Die Zehen sind etwas stärker, als es der Norm entspricht, gebeugt. Die grossen Zehen sind in ihrem Interphalangealgelenk ebenfalls flektiert.

Der Muskeltonus in den Beinen herabgesetzt; die Sehnenreflexe nicht mehr auslösbar; nur der linke Achillessehnenreflex noch vorhanden. Beim Streichen an den Fusssohlen deutlicher „Babinski" mit gleichzeitiger reflektorischer Adduktorenzuckung. Kremaster- und Bauchdeckenreflexe verschwunden.

Sensibilität. Schon vom 3. Interkostalraum ab beiderseits deutlich ausgesprochene Empfindungsstörung; es kommt zunächst noch eine Zone — etwa bis zum 6. Interkostalraum — von Abstumpfung, dann fast völlige Anästhesie. In der sonst hypästhetischen Zone Kältehyperästhesie.

In den unteren Extremitäten hat sich die Empfindungsstörung etwas gebessert; bei grösseren Exkursionen in den Hüftgelenken leidliche Lageempfindung. Sehr starker Druck auf die Beine wird gefühlt und sogar annähernd richtig lokalisiert; auch beim stärkeren Klopfen auf die Tibia unangenehmes schmerzhaftes Gefühl.

24. V. Deutliche **Parese des Mundfacialis rechts** und des **Rectus**

superior links (linke Lidspalte angeblich von jeher etwas enger als die rechte).

Schwere eitrige Cystitis bei mässigem Fieber; Meteorismus geringer.

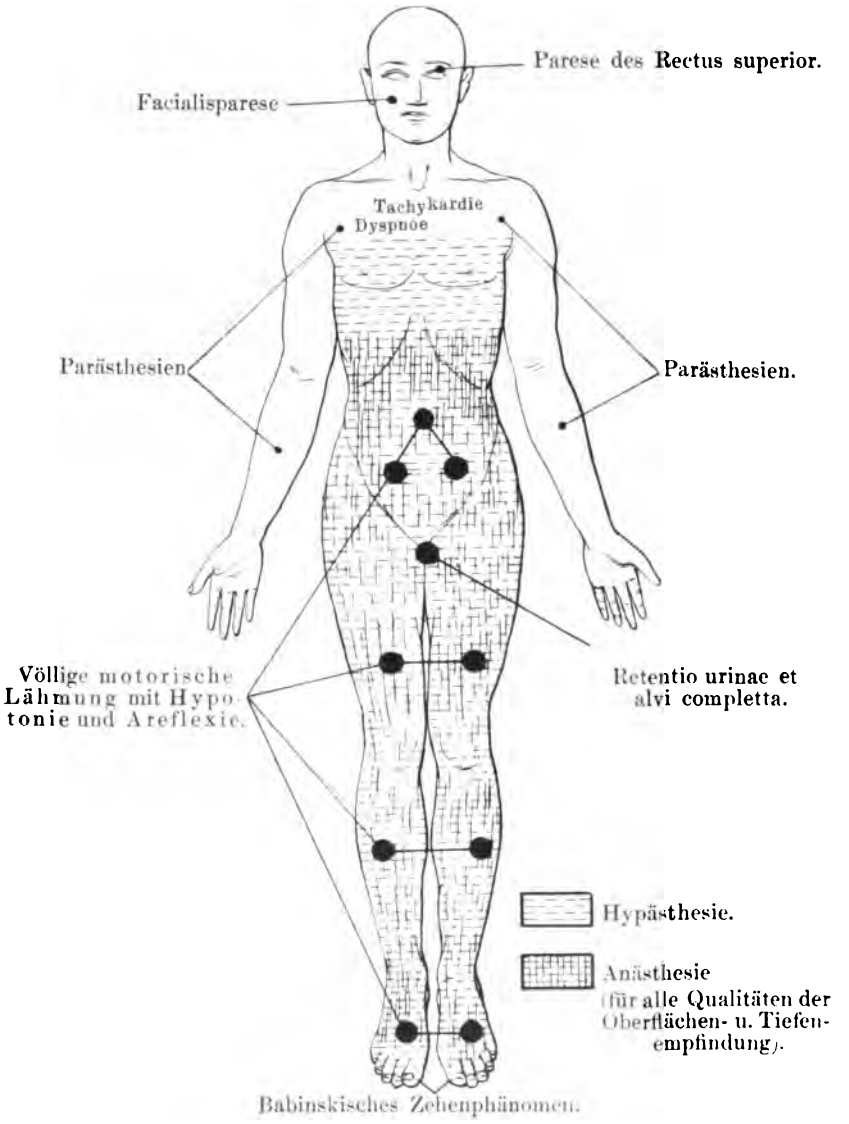

30. V. Die Parese des Mundfacialis rechts und des Rectus superior links fast ganz verschwunden.

2. VI. Augenhintergrund normal.

Stets noch unwillkürlicher Urinabgang in Form einer in kurzen Zwischenräumen und in mässigem Strahl erfolgenden Entleerung kleiner Harnmengen. Beim Katheterisieren stets Residualurin. Einführung des Katheters wird deutlich gefühlt und beim Durchführen durch die Sphinkterengegend das Gesicht schmerzhaft verzogen. Nach Einlaufen von ca. 100 ccm warmen Wassers wird „warme Empfindung" im Blaseninnern angegeben; bei weiterer Flüssigkeitszufuhr tritt eine ungemein lästige Spannungsempfindung in der Blasengegend auf. Objektiv die Cystitis besser (Ausspülungen mit Hydrargyrum oxycyanatum usw.).

Auf Abführmittel häufige dünne Stuhlentleerungen mit unwillkürlichem Abgang („es läuft geradezu heraus").

5. VI. Seit heute Wiederkehr einer mässigen aktiven Beweglichkeit in der Wadenmuskulatur. In diesen willkürlich zuerst beweglichen Muskeln schon in der Ruhe häufige grob-fascikuläre Zuckungen, gelegentliche sowie unwillkürliche schmerzhafte Spasmen.

9. VI. Jetzt auch leichte aktive Streckbewegungen in den Hüftgelenken beiderseits möglich, ebenso ziemlich ausgiebige Plantarflexionen in den Fussgelenken sowie Streck- und Beugebewegungen der Zehen.

11. VI. Trotz allmählicher Wiederkehr der aktiven Beweglichkeit in den Beinen noch mässige Hypotonie daselbst. Sehnenreflexe noch verschwunden. Starker Blasentenesmus.

13. VI. Eine gewisse willkürliche Anspannung der Bauchmuskulatur, inbesondere der Recti, wiederum möglich. Auch die Sensibilität noch weiterhin gebessert; es werden insbesondere Nadelstiche an den Beinen schmerzhaft empfunden und leidlich richtig lokalisiert.

17. VI. Noch automatische Blasentätigkeit ohne rechtes Gefühl für das Ausfliessen des Urins. Durch Gebrauch der Bauchpresse kann die Entleerung etwas verstärkt werden.

21. VI. Fortschreitende weitere Besserung der aktiven Beweglichkeit. Selbst das Aufsetzen im Bett gelingt jetzt bei guter Anspannung der Bauchpresse. Auch Patellar- und Achillessehnenreflexe wiederum auslösbar. Schmerzempfindung jetzt selbst an den distalen Beinenden normal.

3. VIII. Ziemlich hochgradige allgemeine Abmagerung trotz des stets guten Appetits (von 97,5 kg auf 78,3 kg); jedoch gelegentliche Fiebersteigerungen im Gefolge der Cystitis und einer nachträglich sich entwickelnden Pyelonephritis.

Bauchdecken etwas schlaff, Aufsetzen im Bett aber ohne Unterstützung der Arme durch eine plötzliche, ruckartige Anspannung der Bauchmuskulatur möglich. Bauchdecken- und Kremasterreflexe noch verschwunden.

Beine im ganzen recht mager, aber keine lokalen Atrophien. Äusserer Fussrand beiderseits leicht herabhängend. Die Muskulatur nirgends druckempfindlich, aber schlaff. Nicht selten ein leichtes, fibrilläres Wogen in den früher gelähmten Muskeln, namentlich im Bereich der Oberschenkelmuskulatur (bei Willkürbewegungen sich verstärkend). Die Patellar- und Achillessehnenreflexe jetzt recht lebhaft; dabei noch deutliche Hypotonie und beim Kniehackenversuch mässige Ataxie. Kremasterreflexe wiederum deutlich. Beiderseits ausgesprochener, fast tonischer „Babinski".

Sensibilität objektiv jetzt völlig normal; nur im Bereich der früheren Ausfallserscheinungen „dumpferes" Gefühl. Cystitis besser. Auch die Blasentätigkeit wiederum besser; seit 4 Wochen ferner gelegentliche kräftige Erektionen beim Erwachen (keine Pollutionen).

10. IX. Entlassung in häusliche Pflege. Keine gröberen Ausfallerscheinungen mehr. Nur noch leichte Schwäche in den zuerst befallenen Muskelgruppen (Bauchmuskeln und Hüftbeuger) und „Babinski-Neigung" beiderseits. Ausserdem die Symptome einer Pyelonephritis. In den letzten Wochen vorsichtige Geh- und Stehübungen. Patient geht jetzt ganz leidlich ohne erhebliche Ataxie. Es besteht nur eine gewisse Unsicherheit, die zum Teil wohl auf das lange Krankenlager zurückzuführen ist.

2. Aufnahme vom 1.—12. November 1907. Patient erklärt, dass er jetzt ohne besondere Müdigkeit fast eine halbe Stunde laufen könne und sich in nervöser Hinsicht fast ganz gesund fühle. Dagegen mache ihm der Blasen- und Nierenbeckenkatarrh Sorge. Ausserdem habe sich im Anfang des Monats neben leichtem Husten wiederum eine Rippenfellentzündung entwickelt (s. o.).

Als **Befund** ergibt sich: Körpergewichtszunahme, zur Zeit 83,3 kg. Cystitis, Pyelonephritis, pleuritische Schwarte r. h. u. In neurologischer Hinsicht keinerlei Gehirn-Augenstörungen. Rumpfmuskulatur jetzt normal; Bauchdeckenreflexe fehlen. Keine gröberen Motilitätsstörungen in den Beinen, höchstens die Hüftbeuger noch etwas schwach. Sehnenreflexe an den Beinen lebhaft. Kein tonischer „Babinski" mehr; nur noch eine gewisse Neigung der grossen Zehen nach oben beim Streichen an den Fusssohlen.

3. Aufnahme vom 18.—21. Dezember 1907. Immer noch die Zeichen der Pyelonephritis, aber gutes Allgemeinbefinden. Neurologisch: Keine cerebralen und bulbären Störungen. Arme, Rumpf o. B. Auch in den Beinen gute Motilität, höchstens etwas „Schwere" und leichte Ermüdbarkeit. Normaler Muskeltonus, lebhafte Sehnenreflexe, kein Babinski. Sensibilität objektiv und subjektiv vollkommen intakt.

In unserem Falle handelt es sich also um einen 36 Jahre alten, sonst gesunden Tierarzt, der sich im April 1907 bei der Sektion eines tollwutverdächtigen Hundes und zwar, wie ausdrücklich hervorzuheben ist, schon beim Hautschnitt über das Abdomen eine stark blutende Schnittwunde am linken Zeigefinger zuzog. Die Wunde wurde sofort sachgemäss behandelt und heilte per primam in kurzer Zeit. Obwohl bei dem tollwutverdächtigen Tiere Lyssa späterhin sichergestellt wurde, war die Wahrscheinlichkeit, wutkrank zu werden, für den Tierarzt nur gering. Schnittwunden bei Sektionen vor Eröffnung des Zentralnervensystems und der Mundhöhle sind viel ungefährlicher als Bisswunden, und selbst von den Gebissenen erkrankt ja nur ein Teil. Die relative Ungefährlichkeit solcher Schnittwunden erklärt sich aus der eigenartigen Verteilung des Virus im tierischen Körper. Das Virus kreist nur ausnahmsweise im Blute; es haftet am Nervensystem und merkwürdigerweise sonst fast nur noch an den Speicheldrüsen. Anderer-

seits wird Lyssa humana nach solchen Sektionsverletzungen ausnahmsweise doch einmal beobachtet, so dass sich unser Patient einige Tage später in der Wutschutzstation impfen liess. Als Impfstoff diente auch hier das Rückenmark von mit „Virus fixe" subdural geimpften und nach Eintritt des paralytischen Stadiums getöteten Kaninchen. Unter „Virus fixe" versteht man, wie ich hier vielleicht einschalten darf, ein durch Tierpassage zu maximaler Giftigkeit getriebenes, von einem lyssaverendeten Hunde stammendes „Strassenvirus". Das mit „Virus fixe" behaftete Kaninchenrückenmark wird (natürlich unter streng aseptischen Kautelen) herausgenommen, durch abgestufte Austrocknung abgeschwächt und endlich in kleineren Portionen mit physiologischer Kochsalzlösung sorgfältig verrieben. Diese Emulsion spritzt man dann in steigender Virulenz unter die Bauchhaut des Menschen.

Nach etwa 14 Tagen und ebensoviel Injektionen, die — wie gelegentlich — mässige Infiltrate in der Unterbauchgegend im Gefolge hatten, brach mitten in bester Gesundheit nach kurzen, unbestimmten Vorläufererscheinungen geradezu stürmisch die schwere nervöse Erkrankung aus. Die kaum 2 Tage dauernden Prodromalien wurden von dem Kranken als „Influenza" gedeutet. Er klagte über dumpfen Druck in der Stirn, über ein Gefühl von Ziehen in der Lendengegend beiderseits und über auffällige Schwere der Glieder, insbesondere der Beine. Plötzlich brach er am Morgen, scheinbar an den Beinen gelähmt, zusammen und wurde sofort nach der Klinik transportiert. Gleich nach der Aufnahme fand sich neben völliger Retentio urinae eine schlaffe, totale Lähmung der Bauchmuskeln und der Hüftbeuger beiderseits. Sonstige gröbere, insbesondere Empfindungsstörungen, fehlten ganz. Es fielen nur auf eine gewisse Lebhaftigkeit der Patellarreflexe und eine suspekte Neigung der grossen Zehen zur Aufwärtsbewegung beim Streichen an der Fusssohle; von cerebralen oder bulbären Störungen jedoch keine Spur. Schon am nächsten Tage hatte sich bei subfebriler Temperatur das Befinden rapid verschlechtert und nach kaum 48 Stunden bestand das typische Bild einer schlaffen, spinalen Querschnittslähmung schwersten Grades mit völliger Urin- u. Stuhlverhaltung, mit segmentär begrenztem totalem Ausfall für alle Qualitäten der Oberflächen- und Tiefenempfindung bis etwa zur Höhe der Brustwarzen und mit völliger Aufhebung jeder auch nur angedeuteten willkürlichen Bewegung in der gesamten Hüft- und Beinmuskulatur, sowie zum Teil auch in den Muskeln des Rumpfes; im Oberkörper, insbesondere in den Armen keine gröberen Störungen, nur eine Art sensibler Krisen in Form eines anfallsweisen Gefühls von „Rieseln" und „Schauern" in der Haut. Dazu trat über Nacht eine Lähmung des Rectus superior links und des Facialis rechts. Der Leib war stark meteoristisch auf-

getrieben, das Herz bei entspanntem, beschleunigtem Puls erheblich nach oben verlagert, die Atmung auch durch Parese der Intercostales erschwert, — kurz: der Kranke schien rettungslos verloren. Die erwarteten weiteren bulbären Störungen blieben jedoch aus, und nachdem sich das schwere Zustandsbild etwa 14 Tage lang auf annähernd gleicher Höhe gehalten hatte, begann trotz eitriger Cystitis und Pyelonephritis zuerst eine langsame, dann immer raschere Rückbildung. Es verschwanden im grossen und ganzen diejenigen Symptome zuerst, die zuletzt gekommen waren. Etwa einen Monat nach Krankheitsbeginn war die Sensibilität objektiv selbst an den distalen Beinenden intakt Auf die schlaffe motorische Lähmung mit aufgehobenen Sehnenreflexen, Babinskischem Zehenreflex u. dergl. folgten spontane, oft schmerzhafte Spasmen und gerade in diesen gewissermassen spinal übererregbaren Muskelgruppen kehrte zuerst die willkürliche Beweglichkeit wieder. Drei Monate nach Krankheitsbeginn konnte unser Patient wieder gehen und stehen. Das einzige, was objektiv übrig blieb, war, abgesehen von einer Cystitis und Pyelonephritis, eine gewisse Schwäche in den zuerst befallenen Muskelgruppen (also in Bauchmuskeln und Hüftbeugern), „Babinskineigung" der grossen Zehen und Steigerung der zuvor verschwundenen Sehnenreflexe an den Beinen. Schon im Dezember 1907 waren die letzten nervösen Krankheitserscheinungen verschwunden.

Wie ist dieser merkwürdige Fall zu deuten? Dass hier eine Wutinfektion mit Strassenvirus vorliegt, also eine Erkrankung infolge der Fingerverletzung bei der Sektion des lyssaverendeten Hundes, ist mehr wie unwahrscheinlich. Die Lyssa humana ist die prognostisch ungünstigste Erkrankung des Nervensystems. Wer durch Strassenvirus Lyssa bekommt, stirbt daran und zwar in kurzer Zeit eines qualvollen Todes (namentlich im Gefolge der entsetzlichen reflektorischen Spasmen der Schlund-, Glottis- und Atemmuskulatur im hydrophobischen Stadium). Im Hinblick auf die Anamnese blieben uns nur zwei Möglickeiten. Zunächst einmal eine ganz atypische und mehr oder minder zufällig während der Wutschutzimpfung einsetzende Lues cerebrospinalis: Der Mann hatte mit 21 Jahren, also 15 Jahre vor Krankheitsbeginn, tatsächlich ein Ulcus durum. Seine Infektion war allerdings energisch behandelt und irgend welche Zeichen einer syphilitischen, bezw. postsyphilitischen nervösen Störung fehlten stets. Wir selbst haben auch niemals etwas Ähnliches bei der Lues cerebrospinalis gesehen. Viel wahrscheinlicher erschien deshalb die zweite Möglichkeit, zumal eine akut aufsteigende, rein polyneuritische Paralyse nach Sachlage auszuschliessen war. Es könnte sich nämlich um eine symptomatologisch äusserst schwere, aber doch pathologisch-anatomisch gutartige, disse-

Ta-

Nr. Autor	Alter, Geschlecht	Art der Verletzung	Beginn d. Behandlung nach der Verletzung	Krankheitsbeginn nach der Verletzung	Krankheitsbeginn nach d. ersten Impfung	Initialerscheinungen
1. Laveran.	22 J. männl.	Biss ins linke Knie.	10 Tage	18 Tage	8 Tage	Etwa eine Woche lang gedrücktes Wesen, Schlaflosigkeit; starke, von der Bisswunde ausgehende Schmerzen. Schwäche in den Beinen.
2. Novi-Poppi.	22 J. männl.	Biss ins linke Bein. (Hund sicher tollwutkrank.)	4 „	24 „	20 „	Starke Rückenschmerzen: am folgenden Tage rasch zunehmende Schwäche in den unteren Extremitäten.
3. Bordoni-Uffreducci.	40 J. männl.	Biss in den Vorderarm. (Hund sicher tollwutkrank.)	7 „	24 „	17 „	Rasch einsetzende Lähmung der Beine.
4. Bordoni-Uffreducci.	14 J.	Biss in die Hand. (Hund sicher tollwutkrank.)	6 „	20 „	12 „	Kopfweh, Traurigkeit, Anorexie, lanzinierende Schmerzen in den Beinen. Zunehmende Parese der unteren Extremitäten.
5. Novi.	50 J. männl.	Biss ins linke Bein. (Hund tollwutverdächtig.)	6 „	20 „	14 „	—
6. Novi.	25 J. männl.	Biss in die rechte Hand. (Hund sicher tollwutkrank.)	39 „	51 „	12 „	Rheumatische Schmerzen, Steifigkeit in d. Lendengegend.
7. Kraiouchkine.	männl.	Biss in den rechten Oberschenkel. (Hund sicher tollwutkrank.)	3 „	17 „	14 „	Neuralgische Schmerzen. Fieber. Schwächegefühl in den Beinen. Hyperästhesie d. Haut d. Thorax u. d. Abdomens. Steigerung d. Sehnenreflexe.

belle.

Krankheitsbild	Krankheitsverlauf	Etwaige sonstige Krankheitsursachen	Bemerkungen
Starke Parese der unteren Extremitäten.	Nach wenigen Tagen Verschwinden der nervösen Erscheinungen. Vollständige Heilung.	Kein Trinker, keine Hysterie.	Nach Heilung Wiederaufnahme d. Wutbehandlung ohne neuen Zwischenfall.
Vollständige Lähmung der Beine. Retentio urinae et alvi. Haut- und Sehnenreflexe erloschen. Subfebrile Temperatur.	Rasche Besserung, völlige Heilung.	—	Trotz d. bedrohlichen Zwischenfalls nicht nur Fortsetzung der Pasteurschen Behandlung, sondern sogar intravenöse Injektionen von Wutvirus.
Vollständige Paraplegie der Beine. Anorexie mit Ekelgefühl gegen Nahrungsaufnahme. Paralyse d. Rectum und der Blase.	Krankheitsbild am 5.—6. Tage schlimmer, dann allmähliche Besserung. Nach 15 Tagen fast völlige Wiederherstellung.	—	—
Totale Lähmung der Beine, der Blase u. d. Mastdarms. Darauf Lähmung der Arme mit heftigen lanzinierenden Schmerzen. Aphonie, Salivation, Krampfanfälle.	Krankheitsbild bleibt 3—4 Tage bestehen, dann Zurückgehen d. Erscheinungen. Völlige Genesung erst nach mehreren Monaten.	—	—
Lähmung der Beine.	Besserung; ob Heilung unbekannt.	—	Intravenöse Injektionen von virulentem Rückenmark während d. Lähmung.
Totale Paraplegie.	Besserung, Heilung.	—	Intravenöse Injektionen von virulentem Rückenmark u. neue Anzahl von subkutanen Impfungen.
Parese der unteren Extremitäten. Obstipation. Retentio urinae.	Innerhalb von 7 Tagen Abschwächung der Erscheinungen. Später völlige Heilung.	—	Unterbrechung der Wutbehandlung.

Nr. Autor	Alter, Geschlecht	Art der Verletzung	Beginn d. Behandlung nach der Verletzung	Krankheitsbeginn nach der Verletzung	Krankheitsbeginn nach d. ersten Impfung	Initialerscheinungen
8. Rendu.	männl.	Stich in den Finger beim Wegtragen des Pankreas eines an Tollwut Gestorbenen.	2 Tage	13 Tage	11 Tage	Fieber, Steifigkeit in der Lendengegend, beginnende Schwäche der Beine.
9. Brault.	28 J. männl.	Biss von einem nicht tollwutkranken Hunde.	23 „	28 „	5 „	Nach einem kalten Bade Lähmung der Beine.
10. Calabrese.	männl.	Biss in die Wade.	20 „	30 „	10 „	Fieber, heftiges Kopfweh, starke nervöse Erregung.
11. Roux.	männl.	Biss ?	7 „	unbestimmt	unbestimmt	—
12. Daddi.	26 J. männl.	4 Bisse in die r. Kniekehle. (Hund sicher tollwutkrank.	15 „	24 Tage	9 Tage	Allgemeines Unwohlsein. Steifigkeit in der Lendengegend. Lanzinierende Schmerzen in den Beinen. Die Bissnarben werden schmerzhaft. Beginnende Parese der Beine.
13. Zaccaria.	10 J.	Biss ins linke Bein. (Hund sicher tollwutkrank.) 3 tiefe, nicht kauterisierte Wunden.	8 „	16 „	8 „	Traurigkeit, Anorexie, Steifigkeit in der Sakrolumbalgegend. Paralyse d. Beine. Schmerzen bei Druck auf die Muskeln. Abschwächung der Reflexe.
14. Calabrese et Russo.	17 J. männl.	Biss am Arm. (Hund sicher tollwutkrank.)	4 „	17 „	13 „	Schwäche u. Anästhesie der Beine. Lähmung der Blase und des Mastdarms.
15. Remlinger.	13 J. männl.	Biss in den rechten Oberschenkl. 4 kleine, nicht kauterisierte Wunden.	7 „	17 „	10 „	Blässe, Gesicht verzerrt, ängstliches Wesen. Grosse Steifigkeit in Muskeln u. Gelenken. Schwäche in den Beinen.

Krankheitsbild	Krankheitsverlauf	Etwaige sonstige Krankheitsursachen	Bemerkungen
Totale Lähmung der Beine mit Anästhesie von d. Umbilikalgegend bis zur Ferse. Retentio urinae. Incontinentia recti. Nach vorhergehendem „Kribbelgefühl" Parese der oberen Extremitäten.	Hinzutreten von Tachykardie und Dyspnoe. Darauf Abnahme der Erscheinungen. Nach 3 Wochen vollständige Heilung.	Pat. ist Leichendiener.	Keine Unterbrechung der Impfungen.
Totale Paraplegie. Retentio urinae. Incontinentia recti. Hyperästhesie der Haut der Beine Steigerung d. Sehnenreflexe. Fieber.	Krankheitsbild bleibt eine Woche stationär; dann Besserung. Heilung nach 3 Monaten.	Keine Hysterie, keine Lues, kein Trinker.	—
Parese der unteren Extremitäten. Abschwächung der Sensibilität. Retentio urinae.	Nach 3 Tagen Besserung. Heilung noch vor Beendigung der Behandlung.	—	Keine Unterbrechung der Wutbehandlung.
Plötzliche Paraplegie. Urinretention.	Nach wenigen Tagen spontanes Verschwinden aller Symptome.	—	Keine aktive Therapie angewandt.
Vollständige Lähmung der Beine. Tastempfindung verringert, Schmerzempfindung erhöht. Wärmeempfindung normal. Sehnenreflexe erloschen. Retentio urinae. Obstipation.	Zustand 2 Tage stationär, dann allmähliche Besserung und Heilung nach 3 Wochen.	Keine Lues, keine Hysterie, keine Neurasthenie, kein Trinker.	Keine Unterbrechung der Wutbehandlung. Innerlich wurde Strychnin u. Trional gegeben. Pat. hat d. bissigen Hund stets für gesund gehalten.
Lähmung der unteren Extremitäten. Keine Blasenstörungen.	Rasche Besserung (2 Tage) und völlige Heilung.	--	Die Wutbehandlung wurde nicht unterbrochen, sondern 24 Tage fortgesetzt.
Schweres Krankheitsbild. Totale Paraplegie.	Besserung, Heilung.	—	—
Zunehmende Steifigkeit und Schmerzen. Totale Lähmung der Beine. Urinretention. Steifigkeit hat auch die Hals- und Gesichtsmuskulatur ergriffen.	Anhaltende Urinretention und Obstipation. Allmähliche Lähmung der Arme. Sehnenreflexe erloschen. Geringe Dyspnoe. Drohende Bulbärerscheingn. Dieser	Keine Lues, keine Hysterie	Von demselb. Hunde wurde ein anderes Kind gebissen, dessen Behandlung ohne Besonderheiten verlief, und welches von der

Nr. Autor	Alter, Geschlecht	Art der Verletzung	Beginn d. Behandlung nach der Verletzung	Krankheitsbeginn nach der Verletzung	Krankheitsbeginn nach d. ersten Impfung	Initialerscheinungen
16. Novi.	40 J. männl.	Bisse an drei Stellen in die Beine. (Hund verdächtig.)	74 Tage	88 Tage	14 Tage	Parese der Beine. Abschwächung d. Sehnenreflexe.
17. Segré.	66 J. männl.	Biss in die Hand. (Hund verdächtig.)	11 „	26 „	15 „	Steifigkeit in der Lendengegend. Schmerzen in d. Beinen.
18. Orlowski.	48 J. weibl.	Biss in die rechte Hand. (Hund sicher tollwutkrank.)	?	3 „	?	4 Tage nach Beendigung d. Behandlung beginnende Lähmung der Beine.
19. Orlowski.	15 J. männl.	5 tiefe Bisse am linken Knie (Hund verdächtig.)	?	21 „	?	Eine Woche nach Beendigung der Behandlung Parese der Beine.
20. Chailloud.	55 J. weibl.	Biss in die Hand. (Katze.)	2 „	10 „	8 „	Allgemeines Unwohlsein und Steifigkeit.
21. Blasi.	24 J. männl.	Biss in die rechte Hand. (Hund verdächtig.)	4 „	12 „	8 „	Schwäche in den Beinen.
22. Blasi.	43 J. männl.	Biss in die rechte Wade. (Hund sicher tollwutkrank.)	7 „	28 „	21 „	—

Krankheitsbild	Krankheitsverlauf	Etwaige sonstige Krankheitsursachen	Bemerkungen
	Zustand bleibt 3 Tage stationär, dann Verschwinden der Steifigkeit, während noch totale Lähmung der unteren und unvollständige Lähmung der oberen Extremitäten besteht. Nach 6 Tagen schwindet die Lähmung d. Arme. Incontinentia urinae. Nach einer Woche beginnt langsam die Lähmung d. Beine zurückzugehen. 38 Tage nach Beginn der Erkrankung völlige Heilung. Normale Reflexe, normale Urinentleerung u. Defäkation.		Wut verschont blieb. Therapie: Abführmittel u. Waschungen. Während der Initialerscheinungen keine Unterbrechung, erst bei dem schweren Verlauf Unterbrechg. d. Wutbehandlung.
Nach einigen Tagen totale Lähmung der Beine. M. orbicularis oris gelähmt.	Krankheitsbild besteht 20 Tage, nachher Besserung und Heilung.	—	Keine Unterbrechung der Wutbehandlung.
Lähmung der Beine. Incontinentia urinae.	Nach einer Woche Besserung und Heilung.	—	Behandlung wurde bei Beginn d. Lähmung unterbrochen.
Totale Paraplegie der Beine. Sphinkterenlähmung. Parese der oberen Extremitäten.	Zustand bleibt 9 Monate stationär, dann Exitus unter nicht bekannten Umständen.	—	—
Totale Lähmung der Beine und Arme, d. Sphinkteren und der Gesichtsmuskeln.	Nach einigen Wochen Besserung, völlige Heilung.	—	—
Totale Lähmung der Beine. Sphinkteren u. Arme intakt.	Tod nach einem Monat	—	Autopsie ergibt Meningomyelitis (Pneumokokken?). NB. unsicherer Fall.
Totale Paraplegie, Lähmung d. Sphinkteren. Retentio urinae. Incontinentia alvi. Gesteigerte Reflexe. Keine Sensibilitätsstörung.	Zustand bleibt 20 Tage stationär, dann Besserung u. Heilung.	—	Bei Beginn der Lähmung Unterbrechg. der Behandlung.
Lähmung der Beine u. der Gesichtsmuskeln. Steigerung der Sehnenreflexe.	Die Erscheinungen dauern 9 Tage, dann Besserung und völlige Heilung.	—	Keine Unterbrechg. der Wutbehandlung.

Nr. Autor	Alter, Geschlecht	Art der Verletzung	Beginn d. Behandlung nach der Verletzung	Krankheitsbeginn nach der Verletzung	Krankheitsbeginn nach d. ersten Impfung	Initialerscheinungen
23. Blasi.	23 J. weibl.	Abschürfgn. im Gesicht, die durch d. Speichel eines tollwütig. Hundes verunreinigt wurden.	22 Tage	30 Tage	21 Tage	Fieber, beginnende Lähmung der Beine.
24. Blasi.	46 J. männl.	Abschürfung an d. Händen, die durch d. Speichel eines tollwütigen Hundes beschmutzt wurden.	?	35 „	?	—

minierte Form der Myelitis handeln infolge toxisch-infektiöser Schädigungen durch die Wutschutzimpfung. Remlinger, Vorsteher des Wutschutzinstituts in Konstantinopel, hat kürzlich aus der Weltliteratur und durch Umfrage bei den Pasteurschen Instituten nicht weniger als 40 solcher Fälle gesammelt, die bald als akute spinale Querschnittslähmungen, bald als Landrysche Paralysen und dergleichen aufgefasst wurden. Fast alle diese Fälle haben trotz mancher symptomatologischer Unterschiede etwas Gemeinsames, das sie von der Lyssa und anderen uns geläufigen toxisch-infektiösen Myelitiden wohl unterscheidet. Das ist nämlich die merkwürdig günstige Prognose; von den 40 Patienten Remlingers starben nur zwei. Dass aber auch das klinische Zustandsbild dieser schweren nervösen Störungen auffallend gleichförmig ist, beweist wohl vorstehende Tabelle (S. 262). Sie soll eine rasche Orientierung ermöglichen über jene genauer beschriebenen Fälle aus Remlingers Statistik, die unserer Eigenbeobachtung ganz oder annähernd entsprechen. Die Kenntnis einiger weiterer Fälle, über die nur ganz kurze Notizen vorliegen, vermittelt wohl folgendes Referat:

Gonzales beschrieb 1888 eine Patientin, die im Verlauf der Wutschutzimptung (nach dem Verfahren Ferrans) eine Lähmung der Beine und der Gesichtsmuskulatur bekam; es trat völlige Heilung ein. Der Autor fügt noch hinzu, dass bei den nach der erwähnten Methode behandelten Kranken solche Paralysen nicht selten sind.

Ein spanischer Arzt berichtet von einem Offizier, der am letzten Be-

Krankheitsbild	Krankheitsverlauf	Etwaige sonstige Krankheitsursachen	Bemerkungen
Lähmung der Beine und d. Sphinkteren. Urinretention. Rektuminkontinenz. Gesteigerte Reflexe. Sensibilität intakt.	Im Verlauf von 20 Tagen Besserung u. Heilung.	—	Unterbrechung der Behandlung.
Einen Tag nach Beendigung der Behandlung plötzliche Lähmung der Beine u. der Sphinkteren. Urinretention, Rektuminkontinenz. Lähmung der Gesichtsmuskeln. Reflexe gesteigert.	Die Erscheinungen dauern 8 Tage, dann völlige, aber langsame Heilung.	—	—

handlungstage plötzlich von einer Paraplegie befallen wurde, die sechs Jahre lang jeder Therapie widerstand. Ein anderer Gebissener, der ebenfalls nach der letzten Impfung von einer Paraplegie befallen wurde, wurde im Laufe von 6 Monaten geheilt.

Puscarin u. Lebell beobachteten in Jassy im Verlauf der Wutschutzimpfung (8—11 Tage nach Beginn der Behandlung) in 7 Fällen Kribbelgefühl und Schmerzen in Armen und Beinen, mässiges Fieber, Extremitätenlähmungen, Harnretention, hartnäckige Stuhlverstopfung; nach 8—10 Tagen Besserung bezw. Verschwinden der Krankheitserscheinungen.

MM. Chnyelewsky u. Skschirau stellten bei zwei Kranken einige Tage nach Beendigung der Pasteurschen Behandlung eine Lähmung der Arme und Beine fest mit Lähmung der Sphinkteren und Gesichtsmuskeln. Fieber, Tachycardie, Atembeschwerden deuten auf bulbäre Beteiligung. Im Verlauf einiger Wochen Besserung und Heilung der beiden Patienten.

In einem Aufsatz in der Presse médicale berichtet M. Babes von einem Kinde, das während der Wutbehandlung eine vorübergehende Lähmung erlitt. Der Hund war sicher nicht tollwütig; denn das Kaninchen, dem das Gehirn des Hundes injiziert wurde, blieb am Leben. M. Babes hatte seitdem Gelegenheit, noch einen zweiten Fall von Lähmung während der Pasteurschen Behandlung zu beobachten.

In dem statistischen Bericht der Tollwutstation in K. 1899/1901 sagt M. Tonni: „Ich erinnere mich, bei einem Kinde, das von einem Hunde gebissen wurde, der später als nicht tollwütig erkannt wurde, während der Behandlung in der Tollwutstation zu A. deutliche Symptome einer Lähmung mit Inkontinez der Blase und des Rectums, und verschiedenen Parästhesien beobachtet zu haben.“ Ohne jede Behandlung war das Kind in 12 Tagen geheilt.

M. Noordhock Hregt erzählt in seinem statistischen Bericht des stituts Pasteur zu W. von einem Kranken, bei dem er 12 Tage nach der ersten Impfung remittierendes Fieber, Schwächegefühl in den Beinen, Blasenlähmung beobachtete. 7 Tage später Heilung.

Die **Pathogenese** dieser nach Zustandsbild und Krankheitsverlauf durchaus typischen nervösen Störungen ist noch strittig. Eine ganz befriedigende Erklärung scheitert schon an dem Mangel autoptischer Befunde.[1]) Das Leiden ist eben ungemein selten und dabei prognostisch günstig; ausserdem fehlen brauchbare Analogien bei anderen Erkrankungen. Über die sehr verschiedenartigen Deutungen, welche die in der Weltliteratur zerstreuten Fälle bisher gefunden haben, berichtet schon Remlinger. Seinem Referat darüber stellt er mit Recht den Satz voran, dass die Annahme eines zufälligen zeitlichen Zusammentreffens eines aus anderen Ursachen entstandenen Nervenleidens mit Lyssa bezw. Wutschutzimpfung unzutreffend ist. Die überraschende Gleichartigkeit des klinischen Bildes spricht durchaus dagegen; zufällige Komplikationen lassen wohl variable klinische Bilder erwarten. Die Auffassung, dass es sich um rein funktionelle oder gar um psychogene Erkrankungen handelt, kann schon im Hinblick auf die Eigenart der objektiven Krankheitserscheinungen gar nicht Gegenstand der Diskussion sein. Meist wurden zuvor ganz nervengesunde Personen befallen und überall da, wo man nach den Kennzeichen der Hysterie fahndete, fehlten sie völlig. Auch unser Fall bot alle sicheren Merkmale einer schweren organischen Erkrankung des Rückenmarks und nicht die geringsten Anhaltspunkte für Hysterie. Die Hysterie liebt es zudem, nicht die stille und paralytische, sondern die rasende Wut oder das hydrophobische Stadium nachzuahmen. Bei angeborener neuropathischer Veranlagung mögen sich allerdings gelegentlich auch andere Formen funktioneller Erkrankung entwickeln, zumal das psychische Trauma bei Verletzungen durch tollwutkranke oder tollwutverdächtige Hunde ein besonders schweres und nachhaltiges ist. Zu dem ersten Schrecken durch den Hundebiss tritt bei der langen Inkubationsdauer der Wut für Wochen und Monate die quälende Angst vor dem plötzlichen Ausbruch einer allgemein gefürchteten, rasch tödlichen Erkrankung. Diese Angst muss sich mitunter noch steigern durch die Notwendigkeit einer langen energischen Behandlung mit fast täglichen Pasteurschen Impfungen; sie verstärkt sich noch durch die heimliche Befürchtung, dass Lyssa oder sonstige Schädigungen durch die Impfungen übertragen werden könnten. Auch die Scheu der Umgebung vor dem Ge-

1) Der oben erwähnte Sektionsfall Chaillouds (Nr. 20) ist unsicher; vielleicht hat es sich um eine Sekundärinfektion — angeblich mit Pneumokokken (S. 271) — gehandelt.

bissenen oder gar die Nachricht, dass ein anderer vom gleichen Hunde verletzter Kranker an Wut gestorben ist, sind Quellen seelischer Pein.

Da nun eine funktionelle Erkrankung in unseren Fällen nicht in Betracht kommt, bleibt nur die Frage, ob die organische Schädigung in der Lyssa und in der Wutschutzimpfung an sich liegt oder in gelegentlichen, mehr zufälligen Sekundärinfektionen, die ihren Ausgang von Bisswunden und Impfstellen nehmen könnten. Eine solche bakterielle Sekundärinfektion mit späterer Myelitis ist zweifellos möglich; sie ist aber nicht die Krankheitsursache in unseren Fällen (von der Beobacht. Chaillouds vielleicht abgesehen). Auch Remlinger lehnt diesen Erklärungsversuch ab. Ein charakteristisches Kennzeichen der nervösen Störungen ist ja ihre auffallend günstige Prognose mit oft ungemein rascher, völliger Genesung trotz anfänglich bedrohlicher Krankheitserscheinungen. Schon dadurch unterscheidet sich das Leiden scharf von den uns geläufigen bakteriellen Entzündungen des Rückenmarks. Auch die Gleichförmigkeit des Zustandsbildes widerspricht der Erklärung durch zufällige und damit sicherlich auch verschiedenartige Sekundärinfektionen.

Wir müssen also die Krankheitsursache in der Lyssa selbst, in einer eigenartigen Beeinflussung dieses Leidens durch die Wutschutzimpfung oder in der Wutschutzimpfung allein suchen. In dieser Hinsicht ist eine durchaus sichere Entscheidung möglich. Die Erkrankung ist zweifellos von der Bissverletzung durch das tollwütige Tier und damit auch von echter Lyssa durch Überimpfung von Strassenvirus unabhängig; sie ist einzig und allein die **Folge der Wutschutzimpfung.** Lyssa des beissenden Tieres war in einzelnen Fällen der Statistik Remlingers ganz unwahrscheinlich und in einem Fall sogar mit Sicherheit durch Organuntersuchung des Tieres auszuschliessen (S. 269 unten). Damit verliert die frühere Hypothese, dass die schweren spinalen Lähmungen nur eine durch die Wutschutzimpfung abgeschwächte paralytische Wut darstellen, jede Beweiskraft. Diese Hypothese war allerdings von vornherein wenig wahrscheinlich. Der zeitliche Ausbruch der Erkrankung nach der Verletzung entspricht keineswegs der durchschnittlich viel längeren Inkubationsdauer echter Lyssa.

Die schweren nervösen Störungen sind also Folge der Wutschutzimpfung; nur so weit aber ist ihre Pathogenese klar. Auf die Frage, wodurch die Impfung bei einem vielleicht durch andere Ursachen disponierten Individuum ausnahmsweise schadet, ist eine sichere Antwort zur Zeit unmöglich. Remlinger schliesst sich der von Babes u. a. vertretenen Hypothese an, dass das an das Kaninchenrückenmark gebundene „Wuttoxin", dessen Existenz ihm nach neueren Arbeiten festzustehen scheint, die Krankheitsursache ist. Auf eine rein toxische

Schädigung deuten tatsächlich der stürmische Beginn der Erkrankung und die rasche völlige Heilung hin. Andererseits scheint mir im Gegensatz zu Remlinger eine Übertragung von Kaninchenvirus auf den Geimpften und damit die Möglichkeit einer „Kaninchenlyssa beim Menschen" nicht von der Hand zu weisen. In unserem Falle wenigstens hat diese Annahme im Hinblick auf die Art und Weise, wie die Lyssa von der Bissstelle aus das Zentralnervensystem erreicht, viel Bestechendes. Das Virus erreicht nämlich Gehirn und Rückenmark nicht auf dem Wege der Blutbahn, sondern längs der peripherischen Nerven. Durchschneidet man z. B. den Nervus ischiadicus eines Tieres und bestreicht dann die Schnittfläche mit Wuthirnemulsion, so entsteht Lyssa, die mit Lähmung der Beine beginnt und dann erst nach oben fortschreitet. Wird aber der Nerv rechtzeitig zentral durchschnitten, so bleibt die Erkrankung aus. Etwas Ähnliches sahen wir in unserem Fall: die Einspritzungen von abgeschwächtem Virus unter die Bauchhaut führten zunächst zu einer dem geimpften Segment entsprechenden, geradezu „poliomyelitischen" Parese der Bauchmuskeln sowie benachbarter Muskelgruppen und dann erst zu rasch aufsteigender spinaler Querschnittslähmung. Das zur Impfung benutzte Kaninchenrückenmark ist nun tatsächlich mit abgeschwächtem Lyssavirus behaftet. An die Möglichkeit einer Übertragung einer „Kaninchenlyssa" durch Pasteursche Impfungen ist um so mehr zu denken, als Kaninchen nur an einfach paralytischer Wut erkranken und auch in den Fällen unserer Statistik maniakalische und hydrophobische Stadien gänzlich fehlten.

Eine weitere Möglichkeit hat man aber bisher gar nicht berücksichtigt, nämlich die Tatsache, dass bei der üblichen Pasteurschen Impfung nicht unerhebliche Mengen artfremder und dabei noch kranker Rückenmarkssubstanz dem menschlichen Körper subkutan zugeführt werden.

Genauer kennen wir bisher allerdings nur die toxische Wirkung artfremden Blutes; immerhin müssen wir auch bei anderen Geweben Ähnliches voraussetzen. In einer kürzlich erschienenen Arbeit von Donath findet sich die bemerkenswerte Beobachtung, dass Meerschweinbei intraperitonealer Injektion von Hundegehirn rasch zugrunde gingen, bei Einspritzung von artgleichem Gehirn jedoch erhalten blieben (siehe diese Zeitschrift Bd. 33, S. 462). Für die Annahme, dass tatsächlich die subkutane Zufuhr artfremden Nervengewebes von Bedeutung ist, spricht vielleicht auch die Tatsache, dass bei dem von Högyes, dem Direktor des Budapester Wutschutzinstituts, angewandten Verfahren trotz über 25000 Impfungen noch kein Fall schwerer organisch-nervöser Impfschädigung beobachtet wurde. Während bei der sonst üblichen Methode der Abschwächung des Virus durch ein-

fache Austrocknung relativ grosse Mengen artfremden Rückenmarks eingespritzt werden, ist dies bei dem von Högyes geübten Verfahren ausgeschlossen. Högyes stellt sich nämlich aus einer Emulsion von frischem Mark und Kochsalzlösung äusserst verdünnte „Dilutionen" dar, die anfänglich nur in Konzentrationen von etwa 1:10000 injiziert werden. Für die Frage der Impfschädigungen hat also die weitere experimentelle Prüfung des Einflusses subkutan oder intraperitoneal eingeführter artfremder Nervensubstanz erhebliche Bedeutung.

Gesetzt den Fall, dass die Wutschutzimpfung tatsächlich, wie es nach Remlingers Statistik und unserer Eigenbeobachtung scheint, zu so schweren nervösen Störungen führen kann, so müssen wir doch an dieser prophylaktischen Behandlung bei ihren unbestreitbaren Vorteilen vorläufig festhalten. Der Nachweis solcher Fälle verpflichtet uns aber, durch fortschreitende Verbesserung der Methodik derartige höchst unangenehme Zwischenfälle möglichst zu vermeiden. Die Wahrscheinlichkeit einer solchen Impfschädigung ist allerdings im Vergleich zur Wahrscheinlichkeit, ohne prophylaktische Behandlung eine Lyssa zu bekommen, eine ganz ausserordentlich geringe. Die 40 Fälle Remlingers verteilen sich auf über 100000 Behandelte. Heymann hat deshalb mit Recht gesagt, dass der reine Chloroformtod bei Operationen noch viel häufiger ist als solche schwere, aber prognostisch günstige Impfschädigungen. Wir müssen uns daran erinnern, dass die Mortalität der von sicher tollwutkranken Hunden Gebissenen und sachgemäss Behandelten nur 1 Proz. und diejenige der Unbehandelten bis 40, 50 Proz. und mehr beträgt. Wir sind also als Ärzte verpflichtet, die Vorteile der Impfung gegenüber den Nachteilen richtig abzuwägen.

Ob nun die geschilderten nervösen Impfschädigungen tatsächlich so ausserordentlich selten sind, wie es nach Remlingers Statistik scheint, ist allerdings zweifelhaft. Es besteht durchaus die Möglichkeit, dass schwere Fälle aus naheliegenden Gründen der Veröffentlichung entgehen und noch viel zahlreichere, leichtere überhaupt nicht erkannt werden. Wie selten sieht man z. B. eine schwere postdiphtherische Polyneuritis im Vergleich zu den ausserordentlich häufigen leichteren toxischen Schädigungen, die einzig und allein in dem vorübergehenden Verschwinden von Sehnenreflexen bestehen können und nur bei ganz besonders darauf gerichteter Aufmerksamkeit erkannt werden. Die Angliederung der Wutschutzstationen an hygienische Institute macht es erklärlich, dass das klinische Studium nicht nur der geschilderten Impfschädigungen, sondern der Rückwirkungen der Wutschutzimpfung auf den menschlichen Organismus überhaupt zu Gunsten rein experimenteller Forschungen in den Hintergrund getreten ist. Nur durch rege Zusammenarbeit von Kliniken und Wutschutzinstituten

wird es möglich sein, die praktisch wichtige und theoretisch interessante Frage nach der Beeinflussung des menschlichen Organismus durch die Wutschutzimpfung zu klären.

Die genauere Kenntnis solcher Impfschädigungen schützt nicht nur vor unnützen und vielleicht gar schädlichen therapeutischen Massnahmen; sie kann auch für den Kranken und seine Umgebung eine Quelle grosser Beruhigung sein. Wir selbst haben den Zustand unseres Patienten in Unkenntnis solcher Impfschädigungen anfänglich geradezu als hoffnungslos betrachtet und eine derartig rasche Rückbildung schwerster spinaler Ausfallserscheinungen im Hinblick auf die Erfahrungen bei anderen Rückenmarkskrankheiten kaum für möglich gehalten. Im Beginn der Erkrankung mag allerdings die Unterscheidung von echter Lyssa recht schwierig sein, zumal die Vorläufererscheinungen sich völlig gleichen können (psychische Unruhe und Depression, allgemeines Unwohlsein, Appetitlosigkeit, Kopfweh, mässiges Fieber u. dergl.). Der auffällig frühzeitige Beginn der Erkrankung nach der Bissverletzung, das fast regelmässige Fehlen von Schmerzen an den längst vernarbten Bisswunden sowie von Schwellungen benachbarter Lymphdrüsen, das Ausbleiben eines „maniakalischen" und „hydrophobischen" Stadiums sowie die rasche Entwicklung einer mit völliger Retentio urinae et alvi einhergehenden Lähmung der Beine mögen gelegentlich auf eine solche Impfschädigung hinweisen. Das wichtigste unterscheidende Merkmal ist jedoch die gänzlich verschiedene Prognose.

Da die Ursache der geschilderten nervösen Störungen unzweifelhaft die Wutschutzimpfung und nicht etwa die durch den Biss übertragene echte Lyssa ist, verzichtet man wohl am besten auf die Fortsetzung der Pasteurschen Impfung in solchen Fällen schwerer nervöser Störungen. Aus der beiliegenden Tabelle geht allerdings die vieldeutige Tatsache hervor, dass weder die Unterbrechung noch die Fortsetzung, ja nicht einmal die Verstärkung der Wutschutzimpfung den Krankheitsverlauf in erkennbarer, sei es günstiger oder ungünstiger Weise, beeinflussten. Wie dies zu erklären ist, muss die Zukunft entscheiden. Jedenfalls empfiehlt auch Remlinger bei der Behandlung solcher Impfschädigungen das „nihil nocere"; es tritt selbst in schweren Fällen mit ausgeprägten Sensibilitätsstörungen und bulbären Symptomen „Naturheilung" ein, wenn es nur durch sorgfältigste Pflege gelingt, die Gefahr von Decubitus, Cystitis, Schluckpneumonie u. dgl. zu beseitigen.

Nähere Ausführungen über die pathologisch-anatomischen Vorgänge in den Fällen akuter Paraplegien nach Wutschutzimpfungen erübrigen sich bei dem Mangel an autoptischen Befunden. Die Krankheit erinnert sicherlich an die unter dem Bilde der auf- und absteigenden Lähmung (also der Landryschen Paralyse) verlaufenden Form

der Poliomyelitis acuta. Dagegen sprechen keineswegs die anfänglichen Empfindungs- und Blasenstörungen. Wir wissen jetzt, dass im Beginn der Poliomyelitis acuta Sensibilitätstörungen ausserordentlich häufig sind. Selbst Druckempfindlichkeit der Nerven und Muskeln kommt vor („polyneuritische Form"!). Auch Harnverhaltung wird während des fieberhaften Stadiums beobachtet. Andererseits sind die Blasenstörungen bei der Poliomyelitis acuta keineswegs so konstant und hochgradig wie bei den organisch-nervösen Störungen im Gefolge der Wutschutzimpfung; zudem sind sie flüchtiger und kaum jemals mehr im paralytischen Stadium vorhanden. Weiterhin lehrt die klinische Erfahrung, dass das Krankheitsbild der in Form der Landryschen Lähmung verlaufenden Fälle fast charakteristisch ist für die tödlich endende akute Poliomyelitis[1]) — ganz im Gegensatz zu der auffallend günstigen Prognose der geschilderten Impfschädigungen. Bei den letzteren bleiben ferner zum Unterschied von der akuten Poliomyelitis niemals die Kennzeichen einer umschriebenen, dauernden Vorderhornschädigung zurück. Die Symptomatologie unserer Eigenbeobachtung legt die Annahme nahe, dass die wesentlichste Grundlage der akuten Paraplegien wohl eine besondere Form der disseminierten Myelitis ist, die zwar durch starke seröse Transsudation zu vorübergehender schwerer Leitungsunterbrechung und damit zu bedrohlichen Ausfallerscheinungen führt, durch die Möglichkeit einer baldigen Resorption des perivaskulären Ergusses aber pathologisch-histologisch gutartig ist. Die gelegentliche Beteiligung peripherischer Nerven, die ja auch bei anderen Formen der Myelitis nicht selten ist, widerspricht kaum dieser Auffassung. Gelegentlich mag auch das vorwiegende Befallensein gewisser Gebiete des Zentralnervensystems trotz gleicher pathologisch-histologischer Vorgänge klinische Zustandsbilder erzeugen, die sich von dem geschilderten Typus auf den ersten Blick wohl unterscheiden. So hat Sabarthez über folgenden Fall berichtet, in dem die Impfschädigung unter dem Krankheitsbild einer schweren, aber gutartigen akuten Bulbärparalyse verlief:

42jähr. Mann, leichte Verletzung am linken Vorderarm (11. Aug. 1891). Tollwut des beissenden Tieres ist fast sicher auszuschliessen. Eine Woche nach dem Biss Reise nach Paris und Wutbehandlung 17 Tage lang. Die beiden letzten Impfungen lassen eine grosse Mattigkeit zurück, die in den nächsten Tagen zunimmt. 3 Tage nach Beendigung der Behandlung (6. Septbr.) allgemeine Schwäche, heftiger Kopfschmerz, Schlaflosigkeit, Gürtelgefühl und beiderseitige Lähmung des Facialis und Oculomotorius. Der Patient kann infolge

1) Vergl. Ivar Wickmann, Beiträge zur Kenntnis der Heine-Medinischen Krankheit (Poliomyelitis acuta verwandter Erkrankungen). Karger, Berlin 1907.

der Lähmung der Lippen und Wangen weder pfeifen noch blasen, noch saugen, noch bestimmte Buchstaben aussprechen. Er verschluckt manche Worte beim Sprechen. Die Gesichtsfalten sind verstrichen, der Schluss der Augenlider, die Bewegungen der Nasenflügel kommen nur unvollkommen zustande. Lichtscheu, Miosis, Diplopie. Die Bewegungen des Bulbus sind sehr beschränkt. In den folgenden Tagen bessern sich die Hauptsymptome, während die Lähmungszustände noch bestehen bleiben. Erst im Laufe des Oktobers gehen sie zurück. Die Diplopie schwindet zuletzt. Patient zeigt kein Symptom von Hysterie oder Neurasthenie.

Wenn uns auch jede sichere Kenntnis der pathologisch-histologischen Vorgänge vollständig fehlt, so ist es doch wohl durch das Studium dieser eigenartigen akuten Paraplegien nach Wutschutzimpfungen gelungen, in symptomatologischer und zum Teil auch in pathogenetischer Hinsicht eine Reihe bemerkenswerter Tatsachen sicherzustellen. An der Hand der Schilderung und Statistik Remlingers sowie der eigenen Beobachtung und Überlegung habe ich versucht, diese Tatsachen in folgende Sätze zusammenzufassen:

Es gibt eine äusserst seltene, aber durchaus **typische Erkrankung des Nervensystems**, die von echter Lyssa humana völlig verschieden ist und mit der **Wutschutzimpfung** in ursächlichem Zusammenhang steht. Ihr **wichtigstes Merkmal** ist eine prognostisch auffallend günstige, akute Paraplegie der Beine, die sich mit schweren Blasen-Mastdarmstörungen zu verbinden pflegt. Der **Sitz des Leidens** ist vornehmlich das Rückenmark; mitunter finden sich jedoch Zeichen einer Beteiligung bulbärer Gebiete und vielleicht auch der peripherischen Nerven. Eine besondere Prädispositon von Lebensalter und Geschlecht fehlt.

Ganz **akuter Beginn — etwa 1—2 Wochen nach der ersten Impfung** — ist die Regel. Häufig finden sich **Vorläufererscheinungen**, die für die Entwicklung einer toxisch-infektiösen Erkrankung sprechen (mässiges Fieber, allgemeines Unwohlsein, Kopfweh, Appetitlosigkeit, Kreuz- und Gliederschmerzen u. dgl.). Auch leichtere psychische Veränderungen, wie nervöse Unruhe, gedrücktes trauriges Wesen, sind nicht selten. Neben schweren **Blasen-Mastdarmstörungen** tritt schon im Krankheitsbeginn eine **rasch zunehmende Parese der Beine** mehr und mehr in den Vordergrund. Die letztere geht oft mit einem ausgesprochenen schmerzhaften Gefühl von Muskel- und Gelenksteifigkeit, namentlich in der Lendengegend, einher. Auch sensible Reizerscheinungen in den Beinen in Form von Parästhesien oder rheumatischen, lanzinierenden und neuralgischen Schmerzen werden beobachtet.

Gewöhnlich steigert sich die Parese der unteren Extremitäten in kurzer Zeit zu **völliger Paralyse der gesamten Hüft- und Beinmuskulatur** mit Verlust jeder Spur willkürlicher Beweglichkeit. Gleichzeitig wird die Blasen-Mastdarmstörung zu gänzlicher **Retentio urinae et alvi.** Meist ist der **Muskeltonus** in den Beinen herabgesetzt. Auch die **Sehnenreflexe** können beiderseits verschwinden; trotz der Hypotonie können sie jedoch auch erhalten und sogar gesteigert sein. Die normalen **Hautreflexe** (Bauchdecken-, Kremaster- und Fusssohlenreflexe) erlöschen gewöhnlich; an Stelle des „Plantarrindenreflexes" tritt (namentlich beim stärkeren Streichen an der Fusssohle) das Babinskische Zehenphänomen.

Die **Sensibilität** verhält sich verschieden. Gröbere objektive Störungen können selbst im Höhestadium fehlen. Neben anfänglichen sensiblen Reizerscheinungen (s. o.) finden sich jedoch mitunter deutliche Abschwächungen der bewussten Empfindung und sebst ausgedehnte segmentär begrenzte Anästhesien für alle Qualitäten; auch Schmerzhaftigkeit der befallenen Muskeln auf Druck wird beobachtet.

In der Mehrzahl der Fälle beschränkt sich die Motilitätsstörung auf Hüft- und Beinmuskulatur. Manchmal entwickelt sich aber neben ausgedehnten Paresen der Rumpfmuskeln rasch aufsteigend noch eine **Lähmung der Arme,** so dass eine totale Paraplegie aller Extremitäten entsteht. Auch hier geht der Lähmung oft ein Gefühl von Muskelsteifigkeit voran. Garnicht selten erreicht sogar der nach oben fortschreitende Prozess **bulbäre Gebiete** mit gelegentlicher Entwicklung bedrohlicher Bulbärerscheinungen. Mit Vorliebe kommt es dann zu **Facialislähmungen,** mitunter auch zu **Paresen äusserer Augenmuskeln** (bei anscheinend unverändertem Augenhintergrund und normalem Pupillenspiel). Ernster noch gestaltet sich das Krankheitsbild durch das Hinzutreten von **Störungen der Herz- und Atemtätigkeit** (insbesondere von Tachykardie). Auch Schluckbeschwerden, Aphonie und Salivation sind beschrieben.

Trotz der stürmischen Entwicklung schwerster Lähmungen und bedrohlicher Bulbärerscheinungen ist die **Prognose auffallend günstig.** Nur selten tritt nach längerem Bestehen der Paraplegie der Tod ein. Gewöhnlich bleiben die erwarteten weiteren Bulbärerscheinungen, insbesondere die Kennzeichen des hydrophobischen Stadiums aus. Es fehlen vor allem die eigenartigen tonischen Krampfanfälle der

echten Lyssa, ihre Schlund- und Glottiskrämpfe sowie die Spasmen der Atemmuskulatur völlig. **Schon nach Tagen oder wenigen Wochen beginnt eine rasche Rückbildung. Sie führt gewöhnlich zu völliger Heilung,** wenn auch die endgültige Wiederherstellung oft Monate auf sich warten lässt. Zum Unterschiede von der „Poliomyelitis anterior acuta" bleiben atrophische Lähmungen einzelner Muskeln und Muskelgruppen niemals zurück.

Die **Therapie** verzichtet am besten auf alle eingreifenden Massnahmen; sie beschränkt sich neben Unterbrechung der Wutschutzimpfung auf eine möglichst sorgfältige allgemeine Pflege.

Literatur.

1) Remlinger, Accidents paralytiques au cours du traitement antirabique. Annales Pasteur 1905. p. 625.
2) Laveran, Société médicale des hôpitaux de Paris 1891. „La rage confirmée peut-elle s'atténuer? peut-elle guérir?"
3) Sabarthez, Gazette des Hôpitaux 1891. „Rage atténuée, produite très probablement par les inoculations pasteuriennes."
4) Novi et Poppi, Bulletino delle Scienze mediche di Bologna 1892. „La prima guarigione di un caso grave di Rabbia nell' uomo."
5) Bordoni-Uffreduzzi, Riforma Medica 1892. „A proposito di un caso di guarigione di Rabbia nell' uomo.
6) Bordoni-Uffreduzzi, Statistique de l'Institut Municipal de Turin in Annales Pasteur 1895.
7, 8, 9) Ivo Novi in „Bulletino delle Scienze mediche di Bologna" 1897. „La cura del Pasteur nell'Istituto antirabico di Bologna".
10) Kraiouchkine, Tirage à part des Archives des sciences biologiques de St. Petersburg 1890. „Sur l'effet des injections sous-cutannées du virus de la rage."
11) Chailloud, Mitteilung in Académie de Médecine 1897. „Paralysie ascendante aiguë survenue au cours du traitement antirabique."
12) Brault, Académie de Médecine 1898. „Paralysie ascendante survenue au cours du traitement antirabique."
13) E. Roux, Académie de Médecine 1897.
14) Calabrese, Riforma Medica 1897. „Contributo allo studio delle Rabbia paralitica nell' uomo."
15) Daddi, Rivista critica di clinica medica 1900. „Sulle forme guaribili delle Rabbia sviuppata nell' uomo.
16) Zaccaria, Rendiconto delle Vaccinazioni antirabbiche nel qiunq. 1898—1902.
17) Calabrese et Russo, Rendiconto delle Vaccinazioni antirabbiche del triennio 1901—1903. Pisa.
18) Mitteilung in der Société de Biologie (Sitzung am 27. Februar 1904); siehe Remlinger l. c.
19) M. Ivo Novi, Mitteilung
20) Remo Segré „
21—22) M. Orlowski „
23) M. Chailloud „
24—27) M. de Blasi „
} siehe Remlinger l. c., p. 633 u. f.

XVI.

Aus dem Waldpark-Sanatorium Dresden-Blasewitz.

Eine typische Form der tabischen Gehstörung.

Von

Dr. med. Hans Haenel,

Nervenarzt in Dresden.

(Mit 3 Abbildungen.)

Jedem, der sich mit dem Studium und der Behandlung von Bewegungsstörungen befasst, wird schon aufgefallen sein, dass der Gang der Tabiker keineswegs immer nur die klassische Form hat, das Ausfahrende, Schleudernde, das „Talonnieren" durch Aufschlagen mit dem Stiefelabsatz, sondern dass er je nach dem vorwiegenden oder ausschliesslichen Befallensein dieser oder jener Muskelgruppe seine besondere Gestaltung erhält. Frenkel, Leyden u. Goldscheider, O. Förster u. a. haben uns gelehrt, die Bewegungen der Kranken in ihre Komponenten zu zerlegen, und es sei deshalb hier in kurzen Zügen eine Form der Gangstörung besprochen, die in gewisser Hinsicht typisch zu sein scheint und auch auf die Mechanik des normalen Ganges ein Licht zu werfen geeignet ist.

In dem klassischen Frenkelschen Buche ist schon darauf aufmerksam gemacht, dass die Gleichgewichtsverlegung besondere Beachtung verdient. Wenn von der Grundstellung mit geschlossenen Füssen ein Schritt vorwärts getan werden soll, so ist das nur dadurch möglich, dass der Schwerpunkt des Körpers, der augenblicklich in der Mitte über beiden Füssen liegt, über den einen Fuss hinübergeschoben wird; nun erst ist das „Gangbein" frei geworden und kann nach vorn bewegt werden.[1]) Welches ist nun der Bewegungsvorgang bei dieser Schwerpunktverschiebung?

Ein Muskel kann bekanntlich niemals im Sinne des „Schiebens" wirken, sondern nur des Ziehens, er entfaltet Kraft nur durch Verkürzung, nie durch Verlängerung. Wenn ich also den Oberkörper bei feststehenden Füssen um ein Stück nach rechts rücken will, muss ein Muskel oder eine Muskelgruppe sich kontrahieren, die ihr Punctum fixum weiter nach rechts von der Mittellinie hat als ihr Punctum mobile. Die Rücken- und seitlichen Bauchmuskeln, die vielleicht in erster Linie hier in Betracht zu kommen

1) Drastisch zeigt dies ein bekannter Gesellschaftsscherz: Stelle ich eine Person so an die Wand, dass sie dieser mit einer Körperseite dicht anliegt, so ist sie, meist zu ihrer eigenen Überraschung, nicht mehr imstande, das Bein der anderen Seite auch nur um einen Zentimeter zu heben; die Schwerpunktsverlegung ist ihr durch diesen einfachen Versuch unmöglich gemacht.

scheinen, scheiden bei näherem Zusehen aus; denn diese obengenannte Bedingung ist bei ihnen nicht erfüllt, sie verlaufen im allgemeinen der Wirbelsäule parallel, bringen also durch ihre Kontraktion nur eine seitliche Verbiegung der Wirbelsäule selbst zustande, aber keine Verschiebung derselben. Da die Fixierung der Wirbelsäule auf dem Becken ein seitliches Verrücken hier nicht gestattet, so bleibt nur übrig, dass das Becken mitsamt dem darauf lastenden Oberkörper die Bewegung ausführt. Es muss also in gewissem Sinne dem Oberschenkel genähert werden. Tatsächlich ist das indessen wieder nicht möglich, indem der Schenkelhals ja keine Verkürzung zulässt. Er muss also ebenfalls die Ausrückung mitmachen, das Becken kann höchstens seinen Neigungswinkel zum Schenkelhalse verändern. Das eigentliche Punctum fixum ist also auch er, resp. der Trochanter major noch nicht, sondern nur der auf dem Boden feststehende Fuss, und das Gelenk, um das schliesslich die Drehung erfolgt, ist das Tibio-Tarsal-, resp. Talo-Navikulargelenk. Wir müssen uns also zum Verständnis der Bewegung, von der wir ausgingen — Verlegung des Rumpfes von zwei Beinen auf eines — von der gewohnten Vorstellung der Beinmuskeln bezügl. Ursprung und Ansatz frei machen und sie unter gerade dem umgekehrten Gesichtspunkte betrachten. Bei den Gastrocnemiis ist uns diese Vertauschung ja schon geläufiger: wie sie in der Rückenlage die Fussspitze senken, so heben sie im Stehen den ganzen Körper.

Übertragen wir dies auf die anderen Muskelgruppen: Die Peronei, die uns in ihrer Tätigkeit als Heber des äusseren Fussrandes bekannt sind, können, sobald dieser durch Antagonistenfunktion und Belastung von seiten des Körpers fixiert ist, jetzt durch ihre Kontraktion nur das obere Ende des Unterschenkels nach aussen neigen. Da das Kniegelenk als einachsiges Gelenk keine seitlichen Bewegungen zulässt, überträgt sich, solange das Kniegelenk gestreckt ist, ohne weitere Muskelnachhilfe die Unterschenkelbewegung auch auf den Oberschenkel; der M. vastus ext. wird besonders bei Winkelstellung des Knies in gleichem Sinne unterstützend wirken. Das Gelenk zwischen Oberschenkel und Becken ist aber mehrachsig und deshalb folgt das Becken nicht stets im gleichen Sinne, sondern wird dabei geleitet durch die Kontraktion der kurzen Hüftmuskeln. Nun drehen die Rotatoren des Oberschenkels das Becken nach vor- oder rückwärts, die Seitwärtsheber des Beins werden zu Seitwärtssenkern des Hüftknochens usw. Je nachdem die einen oder die anderen von diesen Muskeln in Aktion treten, wird die Stellung der Beckenachsen zur Schenkelhalsachse verschieden sein. Eine hervorragende Bedeutung kommt bekanntlich dem M. glutaeus maximus für die Stellung und Bewegung des Beckens und damit des ganzen Oberkörpers zu; er ist wohl der spezifischste menschliche Muskel — selbst den

höchsten Anthropoiden fehlt er fast völlig — und für die aufrechte Haltung des Menschen von ausschlaggebender Bedeutung. Während für die bisher erwähnten Muskeln Punctum fixum und Punctum mobile je nach dem Zwecke der Inanspruchnahme rasch wechseln, stellt für den Glut. max. der Oberschenkel unter normalen Verhältnissen stets das Punctum fixum dar: Ein Rückwärtsheben des Beines wird selten erforderlich sein, wohl aber besteht ununterbrochen die Forderung, Becken und Rumpf am Vornüberfallen zu hindern (vgl. hierzu Fig. 1 u. 2).

Um den scheinbar einfachen Auftrag „Erheben eines Beines" anzuführen, muss also der Patient — um jetzt auf pathologische Verhältnisse zu kommen — eine grosse Menge Muskeln in Bewegung, und zwar in genau abgemessene Bewegung versetzen. Denn aus der gegebenen kurzen Darstellung geht hervor, dass schon eine mässige Störung in dem Antagonismus der Peroneal- und Tibialmuskulatur-Heber des äusseren oder inneren Fussrandes — die Grundbewegung, nämlich die Drehung im Talonavikular-, resp. Tibiotarsalgelenk zur Verlagerung der vertikalen Beinachse, beeinträchtigen muss. Beim liegenden Tabiker und am Schwungbein des gehenden kann man nicht selten eine Pseudoperoneusparese beobachten, d. h. ein Herabhängen und Schleifen des äusseren Fussrandes, weil die rechtzeitige Innervation der Peronei infolge mangelnder sensibler Merkmale, event. auch infolge des verminderten Tonus ausbleibt. Beim stehenden Patienten macht sich dieser selbe Ausfall ausser in der Neigung zum „Umknicken" im Fussgelenk in einer Erschwerung oder ruckweise vollzogenen Ausführung des Seitwärtslegens bemerkbar: man erlebt es häufig, dass ein solcher beim Versuche, sich nach rechts zu neigen, zwar die Schulter senkt, die Wirbelsäule nach rechts konkav ausbiegt, aber dabei das rechte Bein nach innen statt nach aussen neigt; auf diese Weise vollführt er nur eine Drehung des Rumpfes um eine durch den Schwerpunkt gelegte Sagittalachse, aber nicht die gewollte Verschiebung des Schwerpunktes.

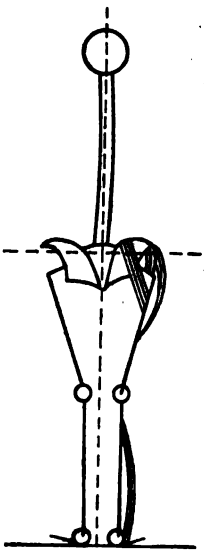

Fig. 1.

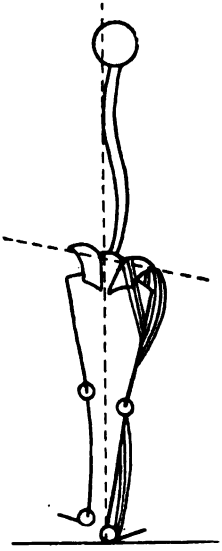

Fig. 2.

Will er den so vorbereiteten Schritt mit dem linken Beine ausführen, so muss er natürlich dabei Schiffbruch leiden, die linke Sohle, weil noch nicht entlastet, klebt am Boden und wird nur mit übermässigem Aufwand von Muskelkraft von diesem losgebracht. — Da die Funktionsstörung in der Peronealmuskulatur nicht auf wirklicher Parese beruht, genügt es meist, den Patienten an die Auswärtslegung des Beines zu erinnern, sie ihm vorzumachen oder ihn vor dem Spiegel üben zu lassen, um eine richtige Ausführung der Bewegung zu ermöglichen und so die erste Vorbedingung eines richtigen Schrittes zu erfüllen. Die „Pseudoperoneusparese" ist also nicht nur am Schwungbein störend, sondern sie beeinträchtigt den Gang in noch wichtigerem Maße durch Veränderung des Mechanismus am Standbein.

Dieser Ausfall der Seitwärtslegung ist das erste der Momente, das als typische Gangstörung der Tabiker bezeichnet werden sollte. Ein zweites, weniger bekanntes, aber ebenso wichtiges hat seinen Sitz nicht in den Peroneis, sondern in den kurzen Muskeln zwischen Oberschenkel, speziell Trochanter und Becken. Es sind dies die drei Glutäen und der M. tensor fasciae latae, bei labilem Beine als Abduktoren wirkend, der M. pyriformis, Obturator internus und Gemelli, sowie der Qudratus femoris für die Auswärtsrotation, und der Obturator externus, unterstützt durch Pectineus und Adductor brevis für die Einwärtsrotation. Bei Tabikern ergibt eine Funktionsprüfung dieser Muskelgruppen in den meisten Fällen schon in verhältnismässig frühen Stadien mehr oder weniger deutliche Störungen. Wenn auch der bekannte Kniehackenversuch vielleicht noch ganz gnt ausgeführt wird, so begegnet das freie Heben des gestreckten Beines schon grösseren Schwierigkeiten nnd es treten bei geschlossenen Augen seitliche Abweichungen auf; noch deutlicher wird dies oft bei Untersuchung in Seitenlage: die Funktionsstörung im Glutaeus medius u. minimus und Tensor fasciae latae gibt sich darin zu erkennen, dass Pat. schwer oder fast nicht imstande ist, das obenliegende Bein abzuspreizen; er hilft sich meist damit, dass er sich in halbe Rückenlage begibt, dann den Ileopsoas statt der Abduktoren innerviert und so die Aufgabe, das Bein abzuheben, wenigstens annähernd löst. Manchmal ist diese Unfähigkeit der Seitwärtshebung so ausgesprochen, dass es kaum möglich ist, eine wirkliche Lähmung oder Parese der betreffenden Muskeln auszuschliessen. In Seitenlage lässt sich auch die Funktion der Auswärtsrotatoren prüfen, die sich in der Rückenlage der Untersuchung fast entzieht: Die Aufforderung, bei leicht gebeugten Beinen das oben liegende Knie von dem unteren abzuheben, bei aufeinander ruhenden Fersen, begegnet oft Schwierigkeiten, die man bei der Spreizung der gebeugten Kniee in Rückenlage nicht vermutet hatte. — Auch die Hypotonie der kurzen Hüftmuskeln ist in der

Seitenlage besser festzustellen: Der Trochanter major tritt oft auffallend deutlich hervor, die Muskulatur scheint von ihm herabgeflossen zu sein, man kann zwischen Trochanter und Becken tief hineindrücken und den Schenkelhals fast umgreifen, auch den Schenkelkopf am Becken in einer Weise hin- und herschieben, die an die abnorme Beweglichkeit bei Luxatio congenita erinnert. Die Hypotonie der Abduktoren zeigt sich bei manchen Tabikern auch im Gang, indem sie nämlich die Neigung haben, dabei die Beine nicht wie gewöhnlich zu spreizen, sondern im Gegenteil zu überkreuzen. Erst bei fortschreitendem Leiden geht dieser Gang dann in den mehr breitbeinigen über. Dass die Sensibilität für passive Bewegungen im Hüftgelenk in allen diesen Fällen mehr oder weniger schwer gestört war, sei nur nebenbei erwähnt.

In ihrer ganzen Bedeutung tritt die Störung bei der Untersuchung im Stehen zutage. Beim Stand auf beiden Füssen sind, solange die Kniee gestreckt bleiben, abnorme seitliche Senkungen des Beckens mechanisch unmöglich; höchstens machen sich störende Schwankungen um die Vertikalachse bemerkbar, seltener um die Frontalachse, weil Glut. maxim. und Ileopsoas meist am wenigsten alteriert sind. Ganz anders, wenn der Kranke sich auf ein Bein stellen soll. Beim Gesunden fühlt man, sowie das Bein nur den ersten Anfang der oben geschilderten Auswärtslegung ausführt, wie sich sofort der Tensor fasciae latae und der Glut. medius kontrahieren, die gleichseitige Beckenhälfte also senken, die gegenseitige heben. Am eigenen Körper kann man konstatieren, dass diese Kontraktion jedesmal ungewollt reflektorisch eintritt, wenn man sie nicht willkürlich, durch absichtliche Senkung der Gegenseite, hindert. Der Erfolg dieser reflektorischen Kontraktion ist, dass die Fusssohle des gegenseitigen Beines vom Boden sich entfernt, dieses Bein gewissermassen kürzer wird (vgl. Fig. 2). Anders beim Tabiker. Nehmen wir an, er führt die Seitwärtslegung des Standbeines richtig aus, so versagt doch dabei die Kontraktion der genannten kurzen Muskeln, das Becken kippt nach der Gegenseite um, das Gangbein wird länger statt kürzer und muss sich deshalb in Knie und Hüfte beugen (vgl. Fig. 3). Will der Kranke in dieser Haltung trotzdem der Aufforderung, die Sohle vom Boden zu entfernen, nachkommen, so kann er dies nur durch weitere Beugung in Knie und Hüfte, was er auch tatsächlich ausführt. Dabei zieht jetzt die Last des nicht mehr unterstützten Beines das

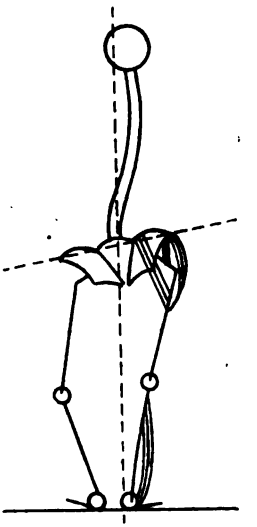

Fig. 3.

Becken noch mehr herunter, der nur mangelhaft über dem Standbein fixierte Schwerpunkt folgt nach und der Kranke muss, um nicht zu fallen, schleunigst das eben erhobene Bein wieder aufsetzen; er ist nicht imstande, das Bein langsam zu heben und niederzusetzen. Deshalb hat auch die Aufforderung, langsam zu üben, keine Aussicht auf Befolgung, so lange nicht der geschilderte Fehler ausgeglichen ist. Wie so oft bei der Tabes findet man auch den eben geschilderten Innervationsausfall meist auf einer Seite stärker ausgebildet als auf der anderen. Bei der Ausführung eines Schrittes ist der Patient aus dem gleichen Grunde nicht imstande, das Bein langsam vorzusetzen: er sucht so schnell wie möglich für den Schwerpunkt wieder die doppelte Unterstützung zu gewinnen. Im Moment, wo das vorgesetzte Bein den Boden berührt, wird es brüsk gestreckt, das gebeugte Knie schnappt zurück, das Becken steht wieder horizontal. Bei der Nachbewegung des nunmehr hinteren Beines tritt die gleiche Schwierigkeit durch das Umkippen des Beckens nach dieser Seite wieder ein, das Bein kommt in gebeugter Stellung neben das vorangesetzte zu stehen, das Becken wird erst in einem zweiten Tempo wieder horizontal gestellt, und zwar weniger aktiv durch Glutaeus- usw.-Kontraktion, als passiv durch Kniestreckung vermittelst des Quadriceps. Dazu kommt nicht selten noch eine Erschwerung in der Funktion der Einwärtsroller des Trochanter am Standbein; infolge dessen hat die hinten stehende Beckenhälfte die Neigung, hinten zu bleiben, und wenn die Füsse wieder neben einander stehen, blickt der Kranke nicht nach vorwärts, sondern halb links oder halb rechts seitwärts.

Der Seitwärtsgang, meist für den Tabiker leichter als der Vorwärtsgang, ist, falls die geschilderte Störung ausgesprochen ist, fast noch stärker behindert: Der Patient steht dabei vor der Aufgabe, die beiderseitigen Abduktoren gleichzeitig zu innervieren, die einen zur Beckenhebung, die andern zur Beinabduktion, mit anderen Worten, auf der einen Seite den Trochanter, auf der anderen die Crista und Spina ossis ilei als Punctum fixum für die gleichen Muskeln zu verwenden. Wer weiss, welche Mühe der Tabiker schon in der Rückenlage hat bei gleichzeitiger doppelseitiger Innervation einer Muskelgruppe, wo ihm die Sorge um den Schwerpunkt doch abgenommen ist, wird begreifen, auf welche Schwierigkeiten unter diesen Umständen der Flankengang stösst. Statt der Abduktion tritt eine Flexion in der Hüfte ein, oder beide kombinieren sich, die frei gewordene und umgekippte Beckenhälfte schwankt nach vor- oder rückwärts, und man kann sich denken, dass der Fuss an einer ganz anderen als der gewollten und erforderlichen Stelle ankommt. Wo man beim Seitwärtsgang auf die Neigung stösst, das Knie des abgehobenen Beines zu beugen, kann man sicher sein, jene „Abduktoren"-Parese zu finden.

Als typisch kann die geschilderte Bewegungsstörung deshalb bezeichnet werden, weil sie im Prinzip den gleichen Ausfall schafft wie eine Lähmung des M. glutaeus medius und seiner Synergisten. Wie man eine „Pseudoperoneuslähmung" bei Tabes antrifft, könnte man hier — sit venia verbo — von einer „Pseudo-glutaeus-mediuslähmung" sprechen. Es wurde schon erwähnt, dass die Unterscheidung von einer echten Lähmung oder Parese manchmal nicht leicht ist, und ich hatte bei einigen Fällen in vorgerückteren Stadien mehrmals den Eindruck, dass eine solche in der Tat mit im Spiele war. Jene Pseudoperoneusparese, das Herabhängen des äusseren Fussrandes, tritt nur auf, wenn der Fuss nicht beachtet wird, und verwandelt sich bei absichtlicher Fusshebung nicht selten sogar in eine Überinnervation, wie uns das ja bei der Ataxie geläufig ist. Die Abduktion des Beins in Seitenlage war aber auch bei voller Anspannung der Aufmerksamkeit dem Patienten nicht möglich, er konnte es selbst mit grosser Anstrengung nur um eine oder einige Handbreiten heben, nie trat eine ausfahrende Überinnervation auf. Dass eine wirkliche Parese vorlag, wurde auch dadurch wahrscheinlich gemacht, dass in der Rückenlage die Abduktion keine nennenswerten Schwierigkeiten machte: Hier trug der Ileopsoas die Last des Beines und für die Leitung des schon erhobenen genügte die Kraft, die für die Erhebung nicht ausgereicht hatte. Die elektrische Untersuchung, die über die Frage vielleicht Aufschluss gegeben hätte, ist am Glutaeus medius leider nicht ausführbar, so dass die Entscheidung offen bleiben musste.

Die Therapie der Störung konnte uns auch nur zum Teil zur Aufklärung verhelfen. Wir wissen, dass die Übung sowohl einen paretischen als einen ataktischen Muskel bessern kann, und eine Besserung wurde in allen Fällen dieser Art erzielt. Selbstverständlich war ein Ausgleich leichter zu erreichen, wenn man die Fälle in den Anfangsstadien zu Gesicht bekam, und bei genauer Nachforschung konnte diese Komponente in dem Gesamtbild des ataktischen Ganges relativ häufig nachgewiesen werden. Die Übungen, die in erster Linie gepflegt wurden, waren, entsprechend dem Prinzip, dass die Übung der Störung nachgehen muss, einmal Bewegungen in Seitenlage: Abspreizen des oben liegenden Knies, während die Fersen aufeinander ruhen; Beugung des Unterschenkels bei aufeinander ruhenden Knieen, eine Übung, die in erster Linie die isolierte, d. h. vom Ileopsoas emanzipierte Funktion der Flexoren am Oberschenkel im Auge hat, zugleich aber ein exaktes Zusammenarbeiten von Innen- und Aussenrotatoren erforderlich macht, wenn der Unterschenkel seine Bewegung genau in der Horizontalebene ausführen soll. Das Abspreizen des gestreckten Beines, diese am wichtigsten erscheinende Bewegung, muss trotzdem

mit Vorsicht geübt werden, da mit einem kurzen Muskel an einem sehr kurzen Hebelarm ein langer und schwerer Hebelarm der Schwerkraft entgegen bewegt werden muss, ein erheblicher Kraftaufwand erforderlich ist, der die Gefahr der Überanstrengung mit sich bringt. Schon die ruhige Seitenlage mit gestreckten Beinen allein ist für manche Tabiker eine schwierige Aufgabe und deshalb als Übung verwertbar: Den Abduktoren fällt hierbei die Aufgabe zu, das Bein gegen die Unterlage — die keine weiche Matratze sein darf, sondern eine straff bezogene Chaiselongue oder gepolsterte Massagebank sein muss — fest anzudrücken und damit den Rotatoren das Punctum fixum zu liefern, an dem angreifend sie das Becken in seiner Seitenlage festhalten können.

Für Übungen im Sitzen hat sich mir ausgezeichnet ein um die Sagittalachse drehbarer Sattel bewährt, der so hoch ist, dass die Beine des Patienten frei herunter hängen und vor dem zwei feste Handhaben zum Festhalten sich befinden. Er ist mit Plüsch bezogen, damit der Patient nicht darauf hin- und herrutscht. Die Aufgabe besteht darin, erst mit Festhalten, dann allmählich mit Loslassen der Hände, d. h. frei balancierend, gerade zu sitzen. Die prinzipielle Forderung der Übungsbehandlung, möglichst feine Koordination bei möglichst geringem Kraftaufwande, ist hierbei in bester Weise erfüllt. Da die Beine die Last des Körpers nicht zu tragen haben, werden sie geschont, der Patient kann seine ganze Aufmerksamkeit den Schwankungen des Beckens um die Sagittalachse zuwenden — unvorschriftsmässige Rotationen sind durch die Konstruktion des Apparats von selbst ausgeschlossen —, die Übung liest also aus den überhaupt möglichen Beckenbewegungen gerade die von uns gewünschte heraus, ermüdet den Kranken so gut wie gar nicht, macht ihm sogar viel Vergnügen.

Von den Übungen im Stehen habe ich besonders eine bevorzugt, die ich den Patienten als das „Einziehen des Beines" bezeichne. Das Bein soll, ohne aus seiner vertikalen Haltung abzuweichen, um ein weniges vom Boden abgehoben werden (vgl. Fig. 2). Die richtige, d. h. ohne Kniehebung vollzogene Ausführung dieser Bewegung wird bedingt durch die richtige Innervation der von uns ins Auge gefassten Muskelgrupppe. Schwieriger ist schon die Aufgabe, das gestreckt gehobene Bein etwas nach vor- und rückwärts zu schwingen, weil die Neigung, dabei das Knie zu beugen und damit das Becken wieder einknicken zu lassen, ausserordentlich gross ist. Beide letztgenannten Übungen lasse ich im Barren oder zwischen zwei Stuhllehnen ausführen, lasse auch den Kranken ruhig mit einer oder beiden Händen sich festhalten, weil sonst die Sorge um das Gleichgewicht und die Angst vor dem Hinfallen die ruhige Konzentrierung der Aufmerksamkeit auf die gewünschte Bewegung stört. Bei leichteren oder in der Behandlung fortgeschrit-

tenen Kranken lege ich gerade für diese Übungen grossen Wert auf die Haltung der Hände im „Hüftstütz"; sie werden dabei aufgefordert, die Beckenschwankungen durch die Hände zu kontrollieren, was um so wichtiger ist, als die Augenkontrolle infolge des relativ kleinen Ausschlags der Bewegung und der Bedeckung durch die Kleidung meist nur mangelhaft ausfallen kann und die erwähnte, wohl nie fehlende Sensibilitätsstörung im Hüftgelenk eine „Kompensation" durch andere sensible Momente, wenigstens im Anfang, dringend fordert.

Ist die Hüfhebung einigermassen gelungen, so folgt als weitere Übung das Seitwärtsstellen des Beines und dann das Gehen mit steifen Beinen. Das letztere fällt dem Patienten ziemlich schwer, leuchtet ihm auch zuerst meist wenig ein, weil er sich ja über Steifigkeit in den Beinen selbst beklagt, ist aber trotzdem für unsere Fälle eine sehr nützliche Übung.

Es sei bei dieser Gelegenheit noch ein Wort über die Übungsbehandlung im allgemeinen gestattet. Man hat den Eindruck, als ob dieselbe in der letzten Zeit etwas in Abnahme gekommen sei; man scheint mit dem Erfolge nicht mehr so zufrieden zu sein, es finden sich Bemerkungen derart, dass dieselbe anfangs doch überschätzt worden sei u. a. Der Grund für diese Erscheinung ist darin zu finden, dass sich die Ärzte nicht überall persönlich der Behandlungsmethode so angenommen haben, wie sie das erfordert. Von Anfang an ist besonders von Frenkel betont worden, dass die dauernde Kontrolle des Arztes bei den Übungen unerlässlich ist, und unsere persönlichen Erfahrungen haben das bestätigt. Nur der ist imstande, Bewegungsfehler zu erkennen, ihre Entstehungsweise zu durchschauen und deshalb die Anleitung zu ihrer Beseitigung zu geben, der die Statik des normalen Körpers und die Mechanik des Ganges genau kennt. Täglich kann man es erleben, dass der Patient sich bemüht, und zwar vergeblich bemüht, einen ihn störenden Fehler zu unterdrücken oder zu vermeiden, der bei Beachtung eines anderen Momentes ganz von selbst verschwindet. Er ist z. B. bestrebt, den Fuss in die richtige Winkelstellung zur Achse der Gangbahn zu bringen, der Fuss drängt aber immer wieder nach auswärts, bis der Arzt den Kranken anweist, das Körpergewicht, das zu weit auswärts liegt, mehr nach der anderen Seite zu verlegen. Sowie der Kranke jetzt hierauf achtet, bemerkt er, oft zu seiner Überraschung, dass der Fuss von allein in der richtigen Stellung ankommt. Er sucht oft den Fehler an der falschen Stelle, will Korrekturen ausführen, die statisch unmöglich sind, und kommt von allein entweder gar nicht oder erst nach unendlichem Probieren auf das Richtige. Er übt sozusagen symptomatisch in der zweiten Verdünnung, während der Arzt, obgleich er sich bewusst bleibt, eine symptomatische Behandlung aus-

zuführen, doch innerhalb dieser rationell ätiologisch vorgehen kann. Dass bei einem Patienten, der einfach den Auftrag erhält: „Üben Sie täglich eine halbe oder eine ganze Stunde das Gehen auf dieser Bahn oder an diesen Apparaten", der Erfolg der aufgewandten Mühe nicht entspricht, ist begreiflich; die Übung ist dann eine einfache Kraftverschwendung. Auch verfällt der Kranke, wenn man ihn bei den Übungen sich selbst oder einem Krankenwärter überlässt, nur zu leicht in ein mechanisches einfaches Wiederholen der Bewegungen, das keinen Übungswert hat und deshalb auch keinen Übungserfolg zeitigt; nur der Arzt ist imstande, ihm dauernd die unentbehrliche Aufmerksamkeit wach zu halten; er kann die Spannung der Aufmerksamkeitsfeder anziehen, sowie er merkt, dass sie nachlässt, dass Bewegungen unachtsam, automatisch ausgeführt werden. Um nicht missverstanden zu werden: Der Arzt freut sich ja, wenn eine Innervation, die lange bewusst geübt worden ist, schliesslich auch automatisch richtig abläuft; er wird dies dann aber stets gleich dahin ausnützen, dass er die Aufmerksamkeit auf einen anderen, noch unausgeglichenen Fehler hinlenkt. Mit einem Worte: Nur die dauernde Überwachung durch den Arzt leistet Gewähr für eine wirklich systematische und damit erfolgreiche Ausführung der Übungsbehandlung. Erst wenn der Patient lange Zeit unter dieser Überwachung an sich selbst gearbeitet hat, wenn er intelligent genug ist und seine individuellen Fehler ebenso „wissenschaftlich" genau kennt wie der Arzt und wenn ihm die Korrektur derselben in Fleisch und Blut übergegangen ist —, erst dann kann ihm die private Fortsetzung der Übungen überlassen werden, ist der Arzt bis zu gewissem Grade entbehrlich geworden. Unter Berücksichtigung dieser Grundsätze gewährt die Übungsbehandlung dem Arzte wie dem Patienten nach wie vor grosse Befriedigung.

Um nach dieser kurzen Abschweifung zum Schlusse auf unseren Gegenstand wieder zurückzukommen: Wir haben eine spezielle Bewegungsstörung beim ataktischen Tabiker genauer kennen gelernt, die für die Mechanik des Ganges von wesentlicher Bedeutung ist. Wie man von einer Pseudoperoneusparese beim Tabiker spricht, so könnte man hier von einer Pseudoabduktorenparese oder Pseudoglutaeusparese sprechen, wenn nicht gegen die „Pseudo"-Krankheiten oder wenigstens die „Pseudo"-Nomenklatur eine berechtigte Abneigung bestände. In der einschlägigen Literatur haben wir diese Bewegungsstörung nur bei O. Förster erwähnt gefunden, ohne dass sie jedoch auch von diesem Autor so gewürdigt wurde, wie es uns ihrer Wichtigkeit zu entsprechen schien. Deshalb wurde ihr hier eine etwas eingehendere Darstellung gewidmet.

XVII.

Zur Diagnostik des Rückenmarkstumors.

Von

Karl Heilbronner-Utrecht.

Dass Fehldiagnosen unter Umständen für den einzelnen wie für allgemeine Anschauungen ebenso lehrreich sein können wie noch so scharfsinnig gestellte gelungene, bedarf keiner Ausführung; warum diese Quelle der Erkenntnis wenigstens in der Literatur weniger reichlich fliesst, als zweifellos der Menge vorhandenen Materials entsprechen würde, bedarf ebenso wenig der Auseinandersetzung; wo die Stellung der richtigen Diagnose nur dem eigenen wissenschaftlichen Gewissen Befriedigung gewähren und nur sehr mittelbar dem therapeutischen Handeln zugute kommen kann, mag man sich immerhin begnügen, die gewonnene Einsicht zunächst nur zu eigener späterer Verwertung zu registrieren. Anders auf einem Gebiete, wie dem der Rückenmarkstumoren, wo von der richtigen und zeitigen Diagnose das verantwortliche therapeutische Handeln abhängt. Hier scheint mir jeder Hinweis auf mögliche Fehlerquellen geradezu Pflicht, und unter diesem Gesichtspunkte möchte ich die folgende Beobachtung mitteilen, so abgekürzt, als zur Verständigung noch eben möglich ist.

D. N., 55 Jahre, Landarbeiter. Aufgenommen 11. Sept. 1906, gestorben 8. Febr. 1907.

Vor 13 Wochen Steifigkeit im linken Schultergelenk mit lokalen Schmerzen, nach 3 Wochen bis auf geringe Beweglichkeitsbeschränkung geschwunden. Sonst früher gesund.

Nachdem er wieder ca. 10 Tage gearbeitet, Schmerzen im Rücken, ausstrahlend nach den Lenden, „als ob er da ein Band hätte"; beim Bücken und Aufstehen keine Zunahme der Schmerzen; bei der Aufnahme die Schmerzen geschwunden, nur das Bücken etwas behindert. Dagegen seien die Beine seit ca. 5 Wochen schwächer geworden; die Gangstörung nahm rasch zu; dabei Schmerzen von den Lenden ausgehend, nach den Füssen ausstrahlend und ein Prickeln in den Füssen; noch jetzt Prickeln, aber keine Schmerzen. Keine Blasen- und Mastdarmstörungen; guter Appetit. Keinerlei cerebrale Symptome. Weiss nicht sicher, ob er im Verlaufe der Erkrankung magerer geworden ist.

Status: Gehirnnerven o. B. (auch später). Obere Extremitäen: Abgesehen von Versteifung des linken Schultergelenks o. B.

Untere Extremitäten: Kann nur, von beiden Seiten gestützt, einige Schritte vorwärtskommen. Linkes Bein kann gestreckt bei Rückenlage des Pat. noch ca. 45° gehoben werden, das rechte viel weniger; entsprechend alle Bewegungen rechts schwächer als links. Keine sichere Ataxie.

Taktile Sensibilität ungestört; passive Bewegungen der grossen Zehen ganz falsch angegeben; Schmerzempfindlichkeit stark reduziert (diese Angaben über die Sensibilität an den unteren Extremitäten sehr unsicher). Die Patellarreflexe gesteigert; unsicherer Fussclonus und zweifelhafter Babinski. Die Muskulatur schlaff, passive Bewegungen ohne Widerstand.

18. IX. Rechtes Bein kann nach passiver Beugung nicht mehr gestreckt werden, Zehenbewegungen rechts ganz ausgefallen. Links noch etwas Streckung und Beugung des Unterschenkels möglich; an der Aussenseite des rechten Fusses undeutlich begrenzte anästhetische Flecken; Wärme und Kälte unsicher. Patellarreflexe und Achillesreflexe beiderseits schwach. Kein Babinski.

21. IX. Zum ersten Male sicher und deutlich beiderseits Babinski.

26. IX. Vibrationsgefühl an den unteren Extremitäten unsicher, scheint nicht ganz aufgehoben.

3. X. Leise Berührung (Watteknopf) an oberen Extremitäten, Rumpf und Oberschenkel gut und ohne Fehler angegeben; an den Unterschenkeln viele angegeben, viele auch ausgelassen; keine sichere Abgrenzung möglich. Starke Abnahme der Schmerzempfindlichkeit (farad. Pinsel) an den unteren Extremitäten (Pat. ist auch an den oberen Extremitäten gegen Schmerz wenig empfindlich). Passive Bewegungen der Zehen beiderseits — auch maximale — falsch angegeben.

6. X. Furunkel an den Nates. Keine Urinbeschwerden; uriniert mit kräftigem Strahl, kann ihn durch Pressen verstärken, fühlt die Füllung der Blase, kann den Urin halten. Obstipation. Die unteren Extremitäten jetzt in allen Gelenken total unbeweglich. Die Muskulatur äusserst schlaff.

9. X. Beginnender Decubitus auf dem Sacrum; an den Aussenseiten der Oberschenkel streifenförmige Exkoriationen, dadurch entstanden, dass Pat. die Beine durch Fassen einer Hautfalte passiv umzulegen pflegt. Zum ersten Male inkontinent; fühlt das Ablaufen nicht.

23. X. Hat seit der Aufnahme 1,2 kg abgenommen. Trotz der dauernden Verschlimmerung stets auffallend euphorisch. Gehirnnerven und obere Extremitäten o. B. Bauchreflexe vorhanden, der unterste schwach.

Untere Extremitätrn ohne jede aktive Bewegung; passive Bewegungen zeitweise ohne jeden Widerstand möglich, zeitweise aber nur gegen sehr starken Widerstand durch unwillkürliche Kontraktionen in verschiedenen (nicht nur den eben gedehnten) Muskelgruppen; bei Bewegungen des einen Beines in den grossen Gelenken sehr häufig auch langsame, selten ruckweise Kontraktionen in wechselnden Muskelgebieten des anderen Beins: am häufigsten bei passivem Heben des gestreckten rechten Beins kräftige Kontraktion des Quadriceps und Ileopsoas links, so dass das linke Bein einige Dezimeter unwillkürlich gehoben wird. Pat. will diese Bewegungen

fühlen; passive Bewegungen in allen Gelenken der unteren Extremitäten falsch angegeben.

Patellar- und Fussclonus. Babinski und Oppenheim deutlich, aber sehr ermüdbar. Anästhesie für Berührungen jetzt abzugrenzen: an den unteren Extremitäten rechts vorne die Grenze etwa Lig. Poupartii, hinten oberer Rand des Os ilei, darüber eine Grenze mit etwas unsicheren Angaben; links die Grenze etwas tiefer, an der Vorderseite bogenförmig nach unten konvex über den Oberschenkel ziehend, die Anästhesie über der linken Gesässhälfte nur gering. Ausserdem auf der rechten Rumpfseite, etwa 2 cm über dem Nabel beginnend, eine 3 cm breite, nicht scharf begrenzte zirkuläre anästhetische Zone. Wärme und Kälte sowie Schmerzempfindung entsprechend der Ausbreitung der Berührungsempfindung gestört.

26. X. Fühlt zuweilen Streichen mit dem Hammerstiel an den unteren Extremitäten. Stiche in die Fusssohlen zuweilen gefühlt, zuweilen nicht; dabei intensiver Verkürzungsreflex.

6. XI. Auch Incont. alvi.

19. XI. Glaubt wieder etwas mehr Gefühl in den unteren Extremitäten zu haben, fühlt aber auch Nadelstiche nur in den Fusssohlen, von 10 cm langem Streichen der Unterschenkel, wenn Erschütterung auf dem Wasserkissen vermieden wird, nichts.

6. XII. Gesteigerte Patellarreflexe, Fussclonus. Babinski, kein Oppenheim.

Bei passiven Bewegungsversuchen zuweilen enormer Widerstand durch interkurrierende unwillkürliche Kontraktionen; bleiben diese aus, dann Hypotonie. Wird in der letzten Zeit sehr belästigt durch häufig ohne jeden nachweislichen Reiz auftretende Bewegungen: meist rasche Verkürzung, nachfolgendes langsames Strecken eines Beins.

Sensibilität wie vorher, fühlt aber, wenn eine Zehe gedrückt wird, dass etwas an den Zehen geschieht, ohne zu wissen was, gibt sogar häufig richtig an, welche Zehe gedrückt wird.

7. XII. Achillesreflexe vorhanden, kein Clonus; Patellarreflexe vorhanden. Hypotonie. Babinski. Bauchreflexe alle vorhanden.

11. XII. Dauernde Obstipation trotz Laxantia. Bei manueller Ausräumung erscheint der (NB. elektrisch intakte) Sphinkter klaffend, so dass 2 Finger gespreizt eingeführt werden können.

19. XII. Lässt man Pat. die rechte oder linke Hand kräftig schliessen (z. B. ein Stethoskop festhalten), dann tritt in beiden Füssen Dorsalflexion auf, kombiniert mit Streckung der grossen Zehe; dabei zuweilen langsames Ein- oder Auswärtsrollen der Beine.

Die aktive Beweglichkeit der unteren Extremitäten ganz aufgehoben, ebenso auch die Sensibilität der unteren Extremitäten aufgehoben.

28. XII. Trotz sichtlichen Verfalls fortdauernd euphorisch.[1])

Seit Anfang Januar unter Temperatursteigerung (Cystitis trotz Entleerung durch Expression) rapider Verfall, Delirien, Benommenheit.

---

1) Diese Euphorie bei schweren Rückenmarksleiden beobachten wir so häufig, dass in der Klinik bereits von einer „spinalen Euphorie" gesprochen wird. Sie lehrt jedenfalls, wie vorsichtig man in der „lokaldiagnostischen" Verwertung der Euphorie auch in anderen Fällen sein sollte!

Nachgetragen seien als Resultat zahlreicher Untersuchungen folgende negative Befunde.

An der Wirbelsäule auch mit chirurgischer Hilfe kein Befund (in den ersten Wochen schien zeitweise der unterste Dorsal- und Lendenteil etwas steif).

Kein Tumor in abdomine.

Blut: Hämoglobin 95 Proz.;
rote Blutkörperchen 4070000;
weisse „ 6600.

Nirgends Veränderung der elektrischen Erregbarkeit, auch nicht im Sphinkter und Levator ani und den Bauchmuskeln (diese schienen in der ersten Zeit bei gefüllter Blase zuweilen paretisch, wiederholte Untersuchungen noch im Dezember erwiesen aber, dass Pat. willkürlich in normalem Umfang die Bauchmuskeln innervieren konnte.

8. II. 07. Exitus let.

Die Obduktion, 21. St. p. m. (Prof. Spronck), ergibt einen walzenförmigen extramedullaren Tumor von ca. 2 cm Länge rechts an der Dura in der Höhe zwischen 6. u. 7. Dorsalwurzel, die Dura ist unverletzt; im Rückenmark findet sich eine seichte Delle; beim Einschneiden keine Erweichung; der linke Seitenstrang erscheint etwas grau.

Im Mark des Manubrium sterni findet sich eine Tumormetastase.

An den inneren Organen (Magendarmkanal, Prostata usw.) trotz eifrigen Suchens kein Tumor.

Im übrigen, abgesehen von Cystitis und deren Folgezuständen, kein wesentlicher Befund.

Mikroskopisch erweist sich der Tumor als Rundzellensarkom (nach dem Urteil des pathologischen Anatomen wahrscheinlich ausgegangen vom Mark des Wirbels). Die mikroskopische Untersuchung des Rückenmarks ergibt nicht nur mit Marchi, sondern auch mit Weigert nachweisbare und auf der Schnittfläche des Celloidinblockes deutlich sichtbare, sehr erhebliche auf- und absteigende Degenerationen.

Ein 55jähriger Mann erkrankt zunächst mit Schmerzen im Rücken, Gürtelgefühl und bald darauf ausstrahlenden Schmerzen und Parästhesien in den Beinen; nach ca. 5 Wochen Parese der Beine, die nach weniger als 3 Monaten zur totalen Paralyse geworden ist; die Paralyse bleibt schlaff, „Spasmen" werden zuweilen durch unwillkürliche Kontraktionen vorgetäuscht, die bei Bewegungsversuchen und auch spontan auftreten. Die Bauchmuskulatur bleibt willkürlich beweglich; Blasenstörungen treten erst nach ca. 3-, Incont. alvi (nach langer Obstipation) nach 4monatlichem Leiden auf. Die Reflexe der unteren Extremitäten bleiben immer auslösbar, sind bei den meisten Untersuchungen gesteigert und klonisch. Die Parese ist im Anfang der Beobachtung links etwas geringer als rechts. Die Berührungsempfindlichkeit noch bei der Aufnahme, nach 3 Monaten, erhalten, Kälte, Wärme, Schmerz, Stimmgabel unsicher; Wahrnehmung passiver Bewegungen fehlt von Beginn an. Zunächst rechts anästhetische Flecken, nach ca. 4 Mo-

naten die Sensibilitätsaufhebung ziemlich total, rechts im ganzen Gebiet der unteren Extremität + Nates, links etwas tiefer; ausserdem von dieser Zone getrennt rechts eine anästhetische 3 Finger breite Zone mit einer unteren Grenze ca. 2 Finger oberhalb des Nabels. Exitus an den Folgen der Cystitis nach wochenlangen Fieberdelirien.

Es erübrigt sich, hier auf die zuletzt durch die Autopsie als unrichtig erwiesenen diagnostischen Erwägungen im einzelnen einzugehen. Bei der klinischen Vorstellung, einige Wochen nach der Aufnahme, schwankte die Diagnose zwischen Tumoren der Rückenmarkshäute und einer der Formen von „kombinierter Strangaffektion" (subakute ataktische Paraplegie?). Da sich ein primärer Tumor trotz immer wiederholten Suchens nicht nachweisen liess, der Kranke auch nichts von progredienter Kachexie erkennen liess, neigten wir später entschieden mehr der zweiten Alternative zu. Die Erinnerung an einen kurz vorher verstorbenen Kranken, der in Symptomen und Verlauf weitgehende Analogien bot und bei dem die in vivo gestellte Diagnose der kombinierten Strangaffektion autoptisch verifiziert war, mag darauf nicht ganz ohne Einfluss gewesen sein.

Der Befund eines Tumors an Stelle der eventuell noch vermuteten multiplen (gedacht war am ehesten bei dem Alter des Kranken an Carcinome der weichen Häute) bot deshalb eine Überraschung; es ist auch nicht ganz leicht, sich das Krankheitsbild vollständig befriedigend aus den Symptomen abzuleiten; (ich brauche kaum zu versichern, dass sehr nachdrücklich nach einem eventuellen weiteren, caudaleren Tumor gesucht wurde); gerade das, was sich nicht ohne weiteres in das landläufige Bild einfügen will, scheint mir aber die Beobachtung lehrreich zu machen; analoge Befunde werden sich voraussichtlich mehren, eventuell werden sich auch für die Ausnahmen gewisse Gesetzmässigkeiten feststellen lassen; zum mindesten kann es vor Fehldiagnosen bewahren, wenn man sich erinnert, dass sie vorkommen.

Ein recht ungewöhnlicher Befund ergab sich schon bezüglich der sensiblen Ausfallserscheinungen: anfangs die häufig beobachteten leichteren Störungen in den distalsten Gebieten, dann aber, sobald sie überhaupt so weit stabilisiert waren, dass eine Abgrenzung einigermassen möglich war, eine doppelseitige Störung, die sich auf Beine und Nates erstreckte, daneben aber eine zweite einseitige, stark hypästhetische Zone, die bei Einzeichnung in das Seiffersche Schema einen Streifen zwischen D_7 und D_{10} einnehmen würde. Man wird nicht fehlgehen, wenn man sie entsprechend der Lokalisation des gefundenen Tumors als die oberste Grenze der überhaupt vorhandenen Sensibilitätsstörung betrachtet, die mehr seitliche Lage des Tumors erklärt auch nach geläufigen Erfahrungen die Einseitigkeit

der Störung; allen geläufigen Erfahrungen aber widerspricht es, dass diese Wurzelanästhesie nicht unmittelbar in die Anästhesie durch Querschnittsläsion übergeht, sondern durch eine breite Zone nur etwas verminderter Sensibilität getrennt ist, trotzdem die „Kompressionsanästhesie" doppelseitig und fast absolut ist, dazu gepaart mit vollständiger motorischer Paraplegie! Dass ein derartiges Vorkommnis selten oder jedenfalls selten beobachtet ist, darf ich wohl daraus schliessen, dass ich in der vorbildlichen Behandlung der Rückenmarkstumoren von Bruns[1]) keinen speziellen Hinweis auf diese diagnostisch bedeutsame Möglichkeit habe finden können. Singulär ist übrigens die Beobachtung nicht; derartige verschonte Zwischenzonen finden sich z. B. sehr ausgeprägt in dem von Henschen und Lennander[2]) mit Erfolg operierten Falle während der ersten Zeit der Entwicklung und dann wieder beim Rückgange der Erscheinungen. Begreiflicherweise wird eine derartige Form der Sensibiltätsstörung den Verdacht multipler Tumoren, resp. andersartiger multipler Herde sehr nahe legen. In gleichem Sinne war noch eine andere Erscheinung die Diagnose irre zu leiten geeignet: die initialen Schmerzen waren an sich recht wenig erheblich, entfernt nicht so quälend, wie sie zumeist aufzutreten pflegen; sie waren überdies transitorischer Art; diese atypischen Fälle des Rückenmarkstumors sind ja vorwiegend durch die Mitteilungen Schultzes[3]) bekannt geworden; irreführender war aber ein anderes Symptom: Einige Zeit nach den gürtelförmigen Parästhesien, die wir nachträglich wohl als Ausdruck der Wurzelschädigung ansprechen dürfen, traten NB. gleichzeitig mit der beginnenden Parese der Beine ausstrahlende Schmerzen in den Beinen auf; Analoges berichtet Henschen von dem oben erwähnten Kranken; auf die Schwierigkeiten, die sich aus dieser Irradiation der Schmerzen auf weit entfernte Nervengebiete für die Diagnose ergeben können, macht auch Bruns[4]) im Anschluss an Schlesinger und Schultze aufmerksam; Henschen[5]) betont besonders die Gefahr der fälschlichen Annahme multipler Tumoren. (Hyperästhesien in den unteren Extremitäten konnten wir nicht nachweisen; nach Bruns wären sie überhaupt nur im Gebiete direkt lädierter Wurzeln zu erwarten und als Beweis solcher unbedingt zu verwerten; im Henschenschen Falle bestanden sie allerdings nach der Operation auch unterhalb der Zone der Läsion.)

Eine sehr merkwürdige, für die Diagnose irreleitende und durch

1) Bruns, Geschwülste des Nervensystems. Berlin 1908.
2) Mitteilungen aus den Grenzgebieten usw. 10. Bd. S. 673.
3) Zuletzt Münch. med. Wochenschr. 1906. S. 1362.
4) l. c. 396/97.
5) l. c. S. 706 und Grenzgebiete 11. Bd. S. 403.

das Ergebnis der Autopsie keineswegs geklärte Übereinstimmung mit dem Befunde bezüglich der Anästhesie ergab sich nun bezüglich der Motilität noch zu einer Zeit, wo die willkürliche Bewegung der unteren Extremitäten bereits vollständig aufgehoben war: konnte der Kranke nicht nur überhaupt die Bauchpresse innervieren, sondern auch auf Geheiss in normaler Weise seine Bauchmuskeln bewegen, deren Innervationsstellen doch sicher nicht höher als die zuletzt gefundene Läsion liegen (die Bauchreflexe waren hier erhalten). Man könnte versucht sein, nach dem Vorgange Henschens aus diesen auffallenden Befunden Schlüsse auf die Lage der zugehörigen motorischen Bahnen zu ziehen; ich möchte mich nicht daran wagen, um so mehr, da dabei noch für eine weitere sehr auffällige Erscheinung eine Erklärung zu suchen wäre: für das späte Auftreten der Blasenstörung; erst am 9. X. tritt zum ersten Male ganz plötzlich Inkontinenz auf; noch drei Tage vorher wird trotz absoluter Paraplegie der Beine festgestellt, dass die Urinentleerung in jeder Beziehung ungestört ist; nach Eintritt der Blasenstörung (vorher ist leider nicht darauf untersucht) war die Blase ausdrückbar, ein Beweis mehr, wenn es dessen noch bedurfte, dass die ausdrückbare Blase nicht, wie v. Wagner ursprünglich angenommen, bei Areflexie der unteren Extremitäten, sondern auch bei Reflexsteigerung vorkommt, wie dies auch v. Frankl-Hochwart[1]) angibt; wir haben die gleiche Beobachtung auch sonst gemacht.

Die vorliegende Beobachtung steht noch in einer Hinsicht sogar mit scheinbar ganz gesicherten Ergebnissen bezüglich der Lokalisation in den verschiedenen Rückenmarkssträngen in Widerspruch: Die bei der seitlichen Lage des Tumors eigentlich zu erwartende einseitige motorische Lähmung hat vielleicht überhaupt nicht bestanden, war jedenfalls nicht mehr zur Beobachtung gekommen; immerhin war die Lähmung zunächst auf der Seite des Tumors stärker, und man hätte im Sinne einer Brown-Séquardschen Läsion erwarten sollen, dass die Sensibilität auf der Gegenseite stärker gestört gewesen wäre; statt dessen fanden sich die ersten einigermassen abgrenzbaren Gebiete von gestörter Berührungsempfindung an der motorisch stärker betroffenen Extremität, und auch später reichte die anästhetische Zone an dieser Seite weiter nach oben als auf der anderen, ein Plus, das hier nicht durch direkte Wurzelanästhesie bedingt sein konnte, da diese ja, wie oben erörtert, getrennt und höher lag. Auch diese Beobachtung ist nicht singulär. Schultze[2]) beobachtete in seinem

1) v. Frankl-Hochwart u. Zuckerkandl, Die nervösen Erkrankungen der Harnblase. 2. Aufl. S. 53.

2) Grenzgebiete. 12. Bd. S. 193.

10. Falle (der im übrigen bezüglich der Schwierigkeiten der Diagnose, des ungewöhnlich raschen, deletären Verlaufes und auch sonst manche Analogien mit dem hier besprochenen bietet) statt der zu erwartenden Brown-Séquardschen Anordnung eine stärkere Sensibilitätsstörung auf der Seite des stärker (und in diesem Falle auch zuerst) paretischen Beines.

Ich glaube, wir könnten die klinischen Folgen eines Tumors auf die sensiblen Funktionen auch dann nicht ohne weiteres im Detail aus seiner Topographie ablesen, wenn uns die Lage aller in Betracht kommenden Bahnen bekannt wäre; analog wie bei Gehirntumoren kommen offenbar auch hier mancherlei Formen von Nachbarschaftssymptomen, Zirkulationstörungen, Ödeme [1]), die sich in ganz unübersehbarer Weise ausbreiten, vielleicht auch die ungleichartige Empfindlichkeit verschiedener Systeme in Betracht; noch weniger scheint es mir bei dem gegenwärtigen Stand unseres Wissens aussichtsvoll, umgekehrt aus den gefundenen Symptomen auf Grund der groben Lokalisation auf die Lage einzelner Bahnen Schlüsse zu ziehen, am allerwenigsten — ganz abgesehen von den Schwierigkeiten der Feststellung exakter Grenzen gerade in solchen rasch progredienten Fällen — scheint es mir zulässig, dieselben zur Feststellung der Lage der Bahnen für die verschiedenen Qualitäten heranzuziehen.

Auch die anatomische Untersuchung lässt uns für diese Fragen zur Zeit noch im Stich; schon rein anatomisch sind wir für die Bewertung der Schwere einer sichtbaren Läsion — sei es im Marchi-, sei es im Markscheidenpräparate — auf sehr grobe und trügerische Schätzungen angewiesen; wir wissen aber vor allem — eine nicht immer genügend beachtete Schwierigkeit — auch bezüglich des Rückenmarks viel zu wenig von den quantitativen Beziehungen zwischen dem Grade einer nachweislichen anatomischen Veränderung und der daraus entspringenden Funktionsstörung: die Beobachtungen von spontanen Remissionen bei anatomisch als nicht restituierbar erachteten Ausfällen (multiple Sklerose) und von der Heilung nahe kommenden Besserungen nach der Operation lange bestandener Rückenmarkstumoren (oder nach Ausheilung einer komprimierenden Spondylitis) mahnen sicher zu grösster Vorsicht. In unserem Falle bestanden nach kaum halbjährigem Leiden sehr intensive Degenerationen; ich weiss nicht, ob daraus der Schluss gezogen werden muss, dass eine Operation, wenn sie etwa in diesem Stadium erfolgt wäre, funktionell ergebnislos geblieben wäre, oder ob man mit Rück-

1) Dass derartige und analoge Erscheinungen sogar die Höhendiagnose irreleiten können, hebt Oppenheim hervor (Beiträge zur Diagnostik u. Therapie usw. Berlin 1907. S. 101).

sicht auf die nach viel längerer Lähmung noch mit gutem funktionellen Erfolg operierten Fälle annehmen darf, dass auch solche bedenklich aussehenden anatomischen Veränderungen die funktionelle Restitution nicht ausschliessen. Darüber wäre vielleicht zu entscheiden, wenn es zufällig gelänge, Rückenmarke von früher mit Erfolg Operierten nach Jahren zur Untersuchung zu gewinnen. Ein einigermassen analoger Fall, den ich ganz kürzlich beobachtete, würde vielleicht eher zu gunsten der zweiten Alternative sprechen: Eine Kranke mit Kompressionsmyelitis infolge Wirbelkaries erlag ganz plötzlich an Peritonitis infolge perforierter Darmtuberkulose: Die Sensibilität war in der letzten Zeit vor dem Exitus bei Extensionsbehandlung fast ganz restituiert, die Motilität erheblich gebessert. Die Degeneration im Rückenmark stand an Intensität der im beschriebenen Fall gefundenen sicher nicht nach.

Diagnostisch und auch theoretisch interessant war noch eine weitere Gruppe von Befunden, die sich auf das gegenseitige Verhältnis von Tonus und Reflexen bezogen; dass diese beiden Erscheinungen gesondert betrachtet werden sollten und keineswegs immer im gleichen Sinne gestört zu sein brauchen, wird theoretisch wohl von allen Seiten anerkannt; dass darauf aber praktisch nicht immer entsprechend Rücksicht genommen wird, dafür spricht wohl, dass noch ganz neuerdings unter klinischen (Strümpell[1]) und experimentellen (Bing[2]) Gesichtspunkten auf die Berücksichtigung angedrungen wurde. So wird auch in der Lehre von den Querschnittsläsionen des Rückenmarks fast immer nur von den als Regel geltenden spastischen Paraplegien (mit Reflexsteigerung und Hypertonie) einerseits und den selteneren schlaffen Lähmungen bei hohen Querschnittsläsionen gesprochen. Oppenheim[3]) betonte ausdrücklich, dass „die Muskelrigidität und die Erhöhung der Reflexerregbarkeit bei keinem anderen Leiden so ausgeprägt ist, wie bei den das Mark komprimierenden Tumoren". Neuerdings hat er allerdings auf gewisse Differenzen im Verhalten des Tonus und der Reflexe hingewiesen. Er macht nämlich darauf aufmerksam[4]), dass sich nach operativer Entfernung von Tumoren durch die Manipulationen am Rückenmark eine völlige Atonie mit Schwinden der Reflexe und Sehnenphänomene einstellen könne, und unterscheidet davon den günstigeren unmittelbaren Erfolg der Entlastung des Rückenmarks, der sich in Atonie, aber mit erhaltenen Reflexen dokumentiert.

Trotz mancher Beziehungen zu den diesbezüglichen Angaben Oppen-

1) Deutsche med. Wochenschrift. 1907. S. 1933.
2) Bedeutung der spino-cerebellaren Systeme. Wiesbaden 1907. S. 83.
3) Lehrbuch. 4. Aufl. 1. Bd. S. 379.
4) Beiträge S. 103. 119. 131.

heims war der Befund im vorliegenden Falle doch anders: Während der ganzen Beobachtungszeit bestand eine ausgesprochene Hypotonie (wie ich nachtragen will, ohne die von mir früher beschriebene Aufhebung des formerhaltenden Tonus), und dabei waren die Sehnenreflexe nur selten schwach, meist klonisch gesteigert und dabei Babinski. Die immer und immer wieder nachgeprüfte und bestätigte Erscheinung war natürlich am Krankenbette viel frappanter, als sie sich hier in der stark gekürzten Krankengeschichte darstellt. Ich gestehe, dass gerade dieses gegensätzliche Verhalten von Tonus und Reflexen zuletzt bei der Entscheidung gegen Tumor und für die kombinierte Strangerkrankung den Ausschlag gab. Die Erscheinung wäre bei Rückenmarkstumoren nach den geläufigen Darstellungen ganz ungewöhnlich: sie wird sich vielleicht doch öfter finden, wenn auf das Verhalten des Tonus in jedem Falle speziell untersucht wird; ich selbst beobachte z. B. seit mehr als $1^1/_2$ Jahren einen Fall traumatischer hoher Querläsion, bei dem anfangs Areflexie und Atonie bestanden: die Sehnenreflexe der unteren Extremitäten sind nach einigen Wochen zurückgekehrt, aber die Muskeln des Kniegelenks sind ganz atonisch geblieben (im Fussgelenk haben sich lokale Veränderungen ausgebildet, die zur partiellen Fixation führten).

Hypotonie mit Reflexsteigerung bildet eines der häufigsten Symptome der „kombinierten Strangerkrankung"; zur multiplen Sklerose, bei der diese Kombination gleichfalls nicht ganz selten vorkommt, die aber auf Grund der cerebralen Symptome doch zumeist festzustellen ist, gesellt sich nun nach diesen Beobachtungen auch der Rückenmarkstumor, also eine weitere rein spinale Erkrankung. Dass uns auch dieses differentialdiagnostische Moment im Stiche lässt, ist um so bedauerlicher, weil die Differentialdiagnose zwischen Tumor und kombinierter Strangerkrankung tatsächlich nicht allzu selten praktisch zu werden scheint. Bruns[1]) hat auf diese Möglichkeit hingewiesen. Oppenheim[2]) berichtet über Fälle von Tumoren, die an kombinierte Strangerkrankung denken liessen. Stertz[3]), der die gleiche Frage erörtert, umgekehrt von einem Falle anatomisch bestätigter kombinierter Strangerkrankung, die zeitweise das Bild einer Querschnittsläsion darbot.

Bei der Wichtigkeit der Frage darf ich wohl noch einige Bemerkungen über die Prüfung des Tonus, vor allem der passiven Beweglichkeit bei diesen Fällen anführen. Zunächst wird man sich vor einer (auch in unserem Falle naheliegenden) Verwechslung der gelegentlich auftretenden Spontankontraktionen mit Hypertonie zu hüten haben; die Schei-

1) l. c. S. 367.

2) l. c. Beobachtung 6 u. 7.

3) Monatsschrift f. Psychologie u. Neurologie. 20. Bd. S. 208.

dung ist bei einiger Übung nicht allzu schwer: Der reflektorische Tonus erzeugt, wie ich früher schon hervorhob[1]), einen ruckartigen, dann plötzlich aufhörenden Widerstand bei brüsken Bewegungsversuchen, der sich bei langsamem Vorgehen (solange keine Kontrakturen vorhanden sind) überwinden lässt; er macht sich bei jedem ersten Bewegungsversuche geltend. Die Eigenbewegungen des Beins dagegen erzeugen einen starren Widerstand gegen jeden — auch langsamen — Bewegungsversuch, manchmal analog den Spasmen, resp. willkürlichen Abwehrbewegungen, der dann nach einiger Zeit allmählich nachlässt und völliger Atonie Platz macht; er tritt auch nicht regelmässig auf, wenn auch die Bewegungen manchmal, was die Verwechslung begünstigen kann, durch das Manipulieren mit der Extremität ausgelöst zu werden scheinen.

Andererseits wird natürlich, bevor man endgültig Hypotonie feststellt, zu verlangen sein, das betont auch Strümpell[2]) wieder, dass die Bewegung des betreffenden Gelenkes in den verschiedenen Richtungen geprüft ist. Die sinnfälligste und zur Demonstration der erhöhten passiven Beweglichkeit meist geeignete Erscheinung ist wohl an den unteren Extremitäten das „Einschnappen" im Knie, wenn man das Bein des liegenden Kranken in leichter Beugung durch Unterstützung im Knie und Fussgelenk hebt und dann die in der Kniekehle ruhende Hand rasch wegzieht; man ist dann aber noch nicht berechtigt, von einer „Hypotonie des Beines", sondern nur von einer solchen der Kniebeuger zu sprechen: noch kürzlich sah ich die Erscheinung sehr ausgesprochen in dem oben kurz erwähnten Falle sich restituierender hoher spondylitischer Querschnittsläsion, bei der im Quadriceps sehr ausgesprochene Hypertonie bestand. Auf die neuerdings so eifrig erörterten Beziehungen des Tonus zur aktiven Beweglichkeit einerseits, zu den Kontrakturen i. e. S. andererseits gehe ich hier nicht ein; ich verzichte auch darauf, für das gegensätzliche Verhalten von Tonus und Reflexen in unserem Fall eine Erklärung zu liefern, die doch höchstens eine Hypothese sein könnte; nur das eine möchte ich bemerken, dass ebenso wie für die Hemiplegie auch hier die Forderung gestellt werden muss, dass eine Erklärung auch den, gleichviel ob häufigen oder seltenen, Fällen gerecht werde, in denen der Tonus dem Verhalten der Reflexe nicht parallel geht.

Dagegen möchte ich noch einige Bemerkungen anschliessen über eine viel erwähnte, aber noch keineswegs geklärte Erscheinung: die motorischen Reizerscheinungen beim Rückenmarkstumor, resp. anderen, rein spinalen Läsionen; sie können sehr verschiedener Art und

1) Deutsche Zeitschrift f. Nervenheilkde. 28. Bd. S. 14.
2) s. oben.

wohl auch Genese sein. Ein Teil gleicht etwa den Erscheinungen, die man zuweilen beobachten kann, wenn man die negative Elektrode in querer Richtung über einen Nervenstamm hin- und herbewegt, so dass abwechselnd verschiedene Bündel desselben gereizt werden: kurze klonische Kontraktionen in wechselnden kleineren und grösseren Muskelgebieten. Hier wird man am ehesten an Reizung vorderer Wurzeln denken; am ausgeprägtesten sah ich derartige NB. ganz schmerzlose Kontraktionen anfallsweise zwischen den verschiedenen Muskeln des Fusses und der Zehen wechselnd in einem Falle fast rein einseitiger Affektion der Sakralwurzeln (mit Blasen-Mastdarmstörungen) und zwar auf der motorisch intakten Seite. Eine andere, wohl die häufigste und am häufigsten erwähnte Kategorie stellen die meist sehr schmerzhaften, oft langsamer ablaufenden, manchmal zu tonischer Starre sich steigernden, zuweilen ganze Synkinesien (Verkürzungstypus), zuweilen nur nach Art eines Crampus umschriebenere Gebiete betreffenden Kontraktionen dar. Für diese so quälenden Krämpfe (die ich übrigens auch in einem Falle von kombinierter Strangerkrankung sehr ausgesprochen fand) wird man am ehesten mit Bruns[1]) an „reflektorisch von der Läsion sensibler Wurzeln ausgehende motorische Symptome" denken. Je mehr ich mich übrigens mit diesen Symptomen beschäftige, desto häufiger habe ich mir die Frage vorgelegt, ob nicht, namentlich bei den nicht schmerzhaften Kontraktionen, auch periphere reflexauslösende Reize in Betracht kommen, die auch Bittorf[2]) vorwiegend für diese Zuckungen verantwortlich macht. Die Entscheidung ist nicht leicht, da sich Reizung sensibler Wurzeln überhaupt nie, periphere Reize nur mit einem gewissen Grade von Sicherheit ausschliessen lassen; nach Lage der Dinge liegen die meisten dieser Kranken auf Wasserkissen, die sie bei der Untersuchung allerlei unbeabsichtigten Lageveränderungen aussetzen und auch, wenn diese vermieden zu sein scheinen, kann der Kältereiz bei der Entblössung als Reiz wirken. Jedenfalls treten diese Kontraktionen nicht ebenso regelmässig und in gleich gesetzmässigem Ablauf auf, wie etwa der Verkürzungsreflex beim Kitzeln der Planta pedis, und erweisen schon dadurch, dass sie mit diesem genetisch nicht einfach identifiziert werden dürfen.

Die vorliegende Beobachtung erweist nun noch eine weitere Entstehungsmöglichkeit für die Kontraktionen der gelähmten Extremitäten: sie können als Mitbewegungen auftreten: ob diese Genese praktisch häufig in Betracht kommt, vermag ich noch nicht zu übersehen (im Versuch sah ich sie bis jetzt nur noch einmal, allerdings nicht so

1) l. c. S. 317.

2) Deutsche Zeitschrift f. Nervenheilkde. 32. Bd. S. 332.

intensiv bei dem oben erwähnten Kranken mit hoher Querschnittsläsion bei Armbewegung gegen Widerstand; der Händedruck war wegen radikulärer Atrophien da nicht zu prüfen). Am ehesten wäre vielleicht daran zu denken, dass die Kontraktionen als Mitbewegungen bei Versuchen zu aktiver Lageveränderung auftreten.[1]) Wahrscheinlich würde genaue Verfolgung der Erscheinung Differenzen je nach der Genese ergeben; ich vermag bis jetzt nur anzugeben, dass sie zwar zuweilen, aber keineswegs immer im Sinne der Beinverkürzung, resp. Verlängerung, vielmehr in variablen Kombinationen ablaufen. Die Details liessen sich am ehesten an der Hand guter kinematographischer Aufnahmen analysieren, die hier tatsächlich nicht nur den Wert wissenschaftlicher Spielereien hätten.

Auch so schon erscheinen mir diese Mitbewegungen nicht ganz uninteressant: zunächst für die Frage der Mitbewegungen überhaupt, weiterhin aber auf Grund der folgenden Erwägung: Wenn eine Spontanbewegung in einem oberhalb der Querläsion lokalisierten Gliede Mitbewegungen in einem unterhalb lokalisierten auszulösen vermag (die sich übrigens schon durch ihren zeitlichen Ablauf hinreichend von reflektorisch beim Versuch zufällig ausgelösten unterscheiden lassen), so können wir mit Sicherheit schliessen, dass zwischen den beiden spinalen Innervationsstätten noch irgend eine Verbindung bestehen muss, und mit grösster Wahrscheinlichkeit auf Grund unserer sonstigen Erfahrungen über die Bedingungen für das Zustandekommen der Mitbewegungen, dass noch irgend welche motorische Fasern leitungsfähig geblieben sind; diese Mitbewegungen erweisen also in jedem Falle, dass die Läsionsstelle noch für die Erregung durchgängig geblieben ist. Ein Rest von Leitungsfähigkeit sensibler Bahnen pflegt sich ja bei genügend häufiger und genauer Untersuchung meist durch Spuren von Sensibilität zu dokumentieren, wie das auch in unserem Falle zu konstatieren war; die Motilität aber scheint viel eher total aufgehoben und der Nachweis eines erhaltenen Funktionsrestes auf dem angegebenen Wege kann unter Umständen einmal von Wert sein, sei

1) Die Annahme, dass Erscheinungen, die zunächst als „Krämpfe" imponieren, möglicherweise als Mitbewegungen aufzufassen sind, erscheint zunächst befremdend. Wie nahe sich beide Erscheinungen gleichwohl berühren können, hat mich gerade in den letzten Tagen eine Beobachtung gelehrt: Bei einem Taboparalytiker (seit Jahren tabisch und amaurotisch) traten während einer mehrtägigen Anfallserie nach Ablauf eines vorwiegend rechtsseitigen Anfalles doppelseitige klonische Zuckungen synchron der nicht ganz rhythmischen forcierten Atmung auf, die einige Minuten anhielten; bei demselben Kranken wurden nach einem anderen Anfall beim Husten dieselben Mitbewegungen in der unteren Extremität beobachtet, die man aus gleichem Anlass so typisch bei „spastischen Hemiplegien" auftreten sieht.

es diagnostisch, sei es prognostisch für die Frage der nach einer eventuellen Operation zu erwartenden funktionellen Restitution.

Von den übrigen Bemerkungen, zu denen die Beobachtung Anlass geben könnte, sei nur noch eine einzige angefügt: sie beweist wieder, dass auch beim extraduralen Tumor die diagnostisch so bedeutsamen Wirbelerscheinungen (Druckempfindlichkeit) fehlen können; dass auch ihr Vorhandensein bei der Differentialdiagnose zwischen kombinierter Strangerkrankung und Tumor noch nicht unbedingt zugunsten des letzteren spricht, beweist eine Mitteilung Hennebergs[1]), der auf ihr Vorkommen bei der „funikulären Myelitis" auf Grund eigener und fremder Beobachtungen hinweist.

Man darf wohl hoffen, dass das lebhafte allgemeine Interesse an der Lehre vom Rückenmarkstumor uns in absehbarer Zeit noch mit neuen positiven Erscheinungen bekannt macht, die einer verfeinerten Differentialdiagnose zugute kommen und uns die Erkenntnis auch der atypischen Fälle erleichtern; nach einem allgemeinen Gesetze wächst auch auf dem Gebiete des Rückenmarkstumors ihre Zahl, seitdem man überhaupt ernstlicher daran denkt. Daneben aber erscheint es nicht nutzlos, auch jene mehr negativen Befunde zu registrieren, in denen das Fehlen zunächst als obligat erachteter Symptome an der Diagnose irre zu machen geeignet ist.

Auch unsere Befunde gehören dieser Kategorie an. Die Beobachtung lehrt, um das Wesentlichste kurz zusammenzufassen, dass, wenigstens bei sehr rapidem Verlaufe, die Hypertonie der Muskulatur vollständig fehlen kann, so dass sich also eine Kombination von Atonie mit Reflexsteigerung ergibt, die eine kombinierte Strangaffektion vorzutäuschen vermag. Sie lehrt aber weiter, dass sich gewissermassen eine Dissoziation zwischen Wurzel- und Markerscheinungen ergeben kann. Dass die ersten sensiblen Ausfallserscheinungen infolge der Kompression mit besonderer Vorliebe die distalen Partien der unteren Extremitäten betreffen, ist eine immer wieder zu konstatierende, auch von Bruns[2]) gewürdigte Erscheinung (die Beobachtung von Henschen[3]) illustriert besonders schön, wie sie nach gelungener Operation auch zuletzt wieder empfindlich werden: „Das Gefühl steigt abwärts", wie es Henschens Patient ausdrückte). In unserem Falle aber hat sich nicht nur der sensible, sondern auch der motorische Ausfall so tief abgegrenzt und stabilisiert, unter Verschonung einer von sensibler und motorischer Störung freien Strecke zwischen den Mark- und den Wurzelzonen, dass die Annahme eines einzigen Tumors ausge-

1) Archiv f. Psych. Heft 40. S.-A. S. 18.
2) l. c. S. 376.
3) l. c. S. 706.

schlossen schien; eventuell schien es sich um multiple Tumoren handeln zu müssen. Die Autopsie hat gleichwohl nur einen einzigen ergeben. Es ist kaum zu erwarten, dass ein derartiges Verhalten sehr häufig wiederkehren wird; man wird annehmen dürfen, dass bei länger dauerndem Verlauf die zwei Zonen doch konfluieren, vielleicht auch bei unserem Kranken im Laufe der letzten Wochen, als an eine genauere Untersuchung, vor allem der Sensibilität, nicht mehr zu denken war, schon konfluiert waren. Bei der malignen Natur des Tumors wäre voraussichtlich der Kranke auch durch eine Operation nicht zu retten gewesen; immerhin wäre sie natürlich indiziert gewesen, wenn die Diagnose eines einzigen Tumors gestellt worden wäre, und für das funktionelle Resultat wird es jedenfalls auch bei langsamerem Verlauf nicht gleichgültig sein, ob man sich noch vor dem Konfluieren der beiden Zonen zur Operation entschliesst oder die vollständige Leitungsunterbrechung abwartet. Eher als eine typische Wiederholung des hier beobachteten Verhaltens wird man vielleicht einmal den Fall erleben, dass eine sensible und motorische Paraplegie der unteren Extremitäten sich mit Reizerscheinungen (Schmerzen oder Hyperästhesien) in einem scheinbar „zu hoch gelegenen" Segment kombinieren. Nach den Lehren, die mir unser Fall geliefert, würde ich in einem derartigen Fall kein Bedenken tragen, die Operation entsprechend den höchsten Wurzelerscheinungen vorzuschlagen, auf die Gefahr hin, dass möglicherweise ein zweiter, tieferer Tumor bestehen kann, aber in der Erwägung, dass er nicht vorliegen muss.

XVIII.

Aus der medizinischen Klinik zu Heidelberg.

Zur Kenntnis der Syringomyelie.

(Eigenartige Bildungsanomalie und gliöse Umwucherung der Pyramidenkreuzung; Kombination mit multiplen Hämorrhagien in den Boden des 4. Ventrikels.)

Von

Dr. Georg Grund,

Assistenzarzt der Klinik.

(Mit Tafel II.)

Trotz der grossen Mannigfaltigkeit der Symptome ist die Syringomyelie in ihrer anatomischen Ausbreitung und in den davon abhängigen klinischen Erscheinungen vielfachen Gesetzen unterworfen, die nur selten durchbrochen werden. Im Folgenden soll nun ein Fall mitgeteilt werden, in dem der anatomische Prozess bei im übrigen typischer Ausbreitung streckenweise ein ganz eigenartiges Bild darbot, und wo gleichzeitig durch eine ungewöhnliche Komplikation das Krankheitsbild klinisch völlig verschleiert wurde.

Krankengeschichte. K. R., 34jähr. Fabrikarbeitersfrau von Oberstein. Aufgenommen in die medizinische Klinik am 15. IV. 07.

Anamnese: Vater und 5 Geschwister gesund. Mutter an einem Geschwür in der Seite, 5 Geschwister an Schwindsucht gestorben.

Mit 13 Jahren mehrere Wochen „nervenkrank". Pat. war längere Zeit „von sich" und hatte hohes Fieber, sonst keine Krankheiten als Kind.

Periode mit 16 Jahren immer regelmässig.

Mann und 4 Kinder gesund. 1 Kind kurz nach der Geburt, die im 8. Monat erfolgte, gestorben.

Pat. will früher nie ernstlich krank gewesen sein.

Seit 10 Jahren besteht öfter Kopfweh, hinten am Kopf heraufziehend, namentlich abends ohne sonstige Erscheinungen dabei.

Seit einem Jahr ernstlicher krank. Das Kopfweh wurde immer ärger, links mehr als rechts, auch jetzt noch von hinten heraufziehend. Seitdem auch Schwindel, der besonders, wenn das Kopfweh zunimmt, stärker wird. Er besteht auch im Bett, nimmt aber im Laufen zu. Pat. geht seitdem unsicher, taumelig, ist gelegentlich hingefallen.

Wenn Pat. starkes Kopfweh hat, muss sie erbrechen, namentlich morgens.

Ferner hat die Kraft im rechten Arm abgenommen, ebenso in beiden

Fig. 1.

Fig. 2.

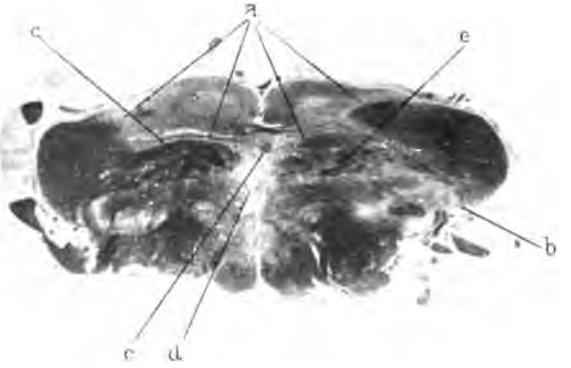

Fig. 6.

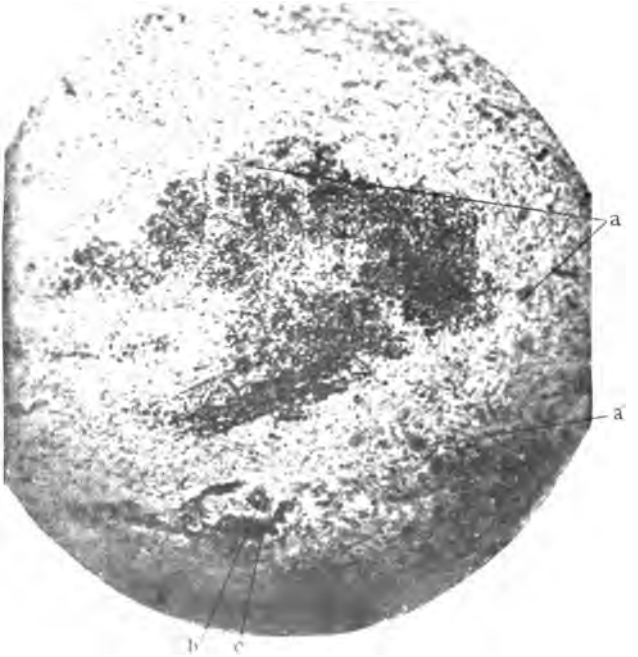

Fig. 3.

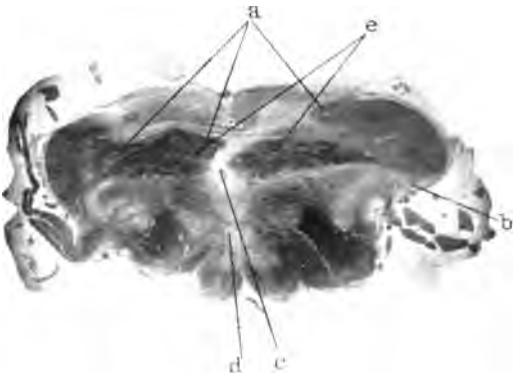

Fig. 4.

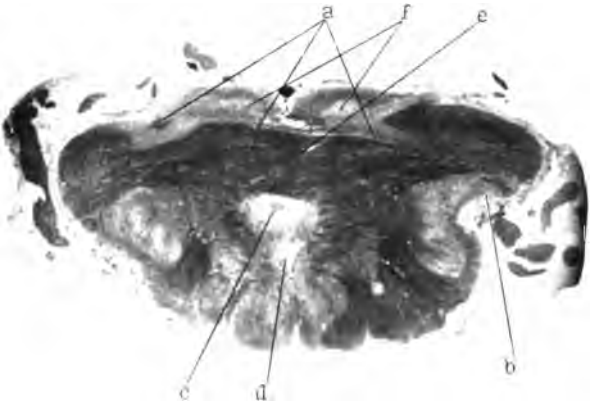

Fig. 5.

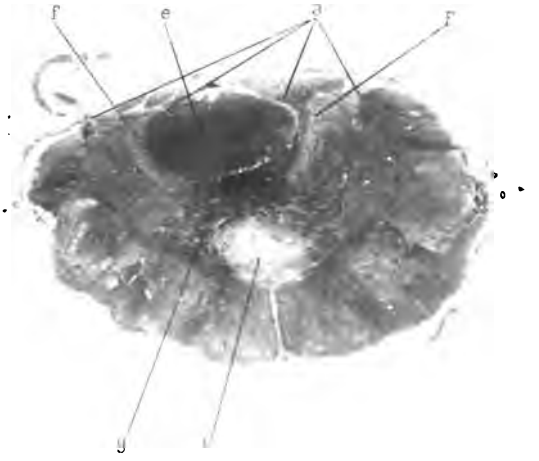

Vogel in Leipzig.

Druck von Körner & Dietrich in Leipzig

Beinen; die Beine sind auch steif geworden, besonders das rechte. Pat. schleift das rechte Bein oft nach und bleibt damit hängen.

Das Gefühl im rechten Arm soll abgenommen haben, und zwar meint Pat., dass die Anfänge davon doch schon 10 Jahre zurücklägen. Pat. kann seit einem Jahre nicht mehr nähen, ausser wegen der Schwäche auch deswegen, weil sie die Nadel nicht ordentlich fühlt. Taubheitsgefühl in der rechten Hand. Wimmeln und Kribbeln darin. Auch verminderte Schmerzempfindung rechts.

In den Beinen keine Gefühlsstörung, keine Parästhesien.

Zittern im rechten Arm, das bei Bewegungen zunehmen soll, je näher Pat. dem Ziel kommt; sie verschüttet Wasser aus dem Glase, wenn sie mit der rechten Hand trinken will. Auch im rechten Bein Zittrigkeit.

Sehvermögen, Gehör gut. Geruch, Geschmack ungestört, Gesicht nie schief, Kauen gut. Dagegen kann Pat. schlecht schlucken seit einem Jahr: besonders Flüssigkeiten werden schlecht geschluckt, besser Festes. Flüssigkeiten kommen zur Nase heraus, wenn Pat. sie mit Gewalt schlucken will.

An der Sprache will Pat. nichts gemerkt haben, nur sei diese seit einem Jahr schwächer geworden. Wasserlassen jetzt in Ordnung, doch gibt Pat. an, dass sie im vergangenen Sommer das Wasser schlecht habe halten können; es sei ihr zwar nie davongelaufen, sie habe es aber immer rasch lassen müssen. Damals auch Brennen beim Wasserlassen und etwas vermehrte Entleerung. Am Urin nichts Besonderes, Stuhlgang angehalten.

Seit etwa einem Jahr Herzklopfen und Atembeklemmung bei Anstrengungen, allgemeine Mattigkeit.

Alle Erscheinungen sind besonders seit 4 Wochen schlimm: viel Kopfweh, fast regelmässig Erbrechen morgens: Doppeltsehen, wenn der Schwindel stark ist; sehr starke Schwäche.

Seit 4 Wochen auch Husten, der vorher gefehlt haben soll, mit gelbem Auswurf; viel Herzklopfen.

Appetit seit 4 Wochen schlecht. Frieren besonders tagsüber, keine Nachtschweisse, Gewichtsabnahme seit 4 Wochen.

Kein Potus, keine Hautausschläge, keine Geschwüre.

Status praesens: Ziemlich kleine Pat. von dürftigem Knochenbau, schlechter Muskulatur, geringem Fettpolster, blasser Gesichtsfarbe. Keine Drüsenschwellungen, keine Ödeme.

Thorax schmal, schlecht gewölbt. Atmung regelmässig, scheint links etwas zurückzubleiben. Lungengrenzen normal hoch, verschieblich. Perkussion: Links hinten oben geringe Schallverkürzung (?), sonst keine Differenzen. Auskultatorisch links vorn supraclavikular Atemgeräusch rauh, verschärft, im Exspirium etwas hauchend, keine Rhonchi. Links hinten unten Giemen.

Herz in normalen Grenzen, Spitzenstoss im 5. Interkostalraum, innerhalb der Mammillarlinie. Töne rein. Aktion gelegentlich etwas aussetzend.

Abdomen eingesunken, Bauchdecken schlaff, viele Striae; Leber überragt den Rippenrand in der Mammillarlinie um 3 Finger breit, mit scharfem Rande palpabel, linker Lappen auffallend gross. Unterhalb des linken Leberlappens eine schmerzhafte glatte, schwer umgrenzbare Resistenz, über der der Perkussionsschall verkürzt ist. Milz nicht vergrössert.

Urin ohne pathologische Bestandteile.

Puls klein, weich, 96 Schläge in der Minute.

Temp. 37.1. Körpergewicht 41.2 kg.

Nervensystem. Psyche: Sehr ängstliche Pat., die auf alle Fragen geordnete Antworten gibt, jedoch sich manchmal lange besinnen muss, offenbar mit dem Gedächtnis nicht ganz zuverlässig ist.

Sprache mit deutlichem nasalen Beiklang, sonst normal.

Schädel normal konfiguriert, nicht klopfempfindlich. Nackenmuskulatur etwas druckempfindlich, keine Nackenstelligkeit. Wirbelsäule: Kein pathologischer Befund.

Pupille rechts weiter als links, reagieren beide gut auf Licht und Accommodation.

Horizontaler Nystagmus bei seitlicher Blickrichtung, rechts und links; gekreuzte Doppelbilder, besonders nach rechts. Strabismus divergens nicht immer deutlich.

Augenhintergrund: Rechts Venen etwas weiter, Papille etwas röter als links, nicht verwaschen.

Hörvermögen: Auf 4 m Flüstersprache gut, beiderseits.

Gesichtsmuskulatur: Etwas schlaff, aber normal beweglich.

Zunge: Weicht Spur nach links ab, keine Atrophie.

Gaumensegel links gelähmt, rechts paretisch. Rachenreflex stark herabgesetzt.

Kaumuskulatur gut.

Laryngoskopisch kein wesentlicher pathologischer Befund.

Rumpf und Extremitäten. Motilität: Grobe Kraft der Muskulatur des gesamten rechten Arms deutlich herabgesetzt. Händedruck, mit dem Dynamometer gemessen, links 30, rechts 20. Rechtes Bein im Ileopsoas und den Kniebeugern ebenfalls etwas geschwächt, sonst gut.

Geringe Spasmen in den Beinen, rechts mehr als links.

Deutliche Ataxie im rechten Arm, weniger auch im rechten Bein; links keine Ataxie.

Keine fibrillären Zuckungen, kein Tremor, keine Atrophien.

Sensibilität: Berührungsempfindung überall normal.

Schmerzempfindung im Gebiet des rechten Arms deutlich herabgesetzt, nach oben abnehmend; unsichere Zonen geringeren Empfindungsvermögens auf dem linken Deltoideus.

Warm und Kalt werden im Gebiet der rechten Hand und des halben Vorderarms gar nicht unterschieden, Hypästhesie für Temperaturempfindung im übrigen rechten Arm und vorn im oberen Brustbereich und am Halse in der Mittellinie abschneidend. Am rechten Bein gelegentlich etwas Unsicherheit.

Stereognostischer Sinn rechts etwas herabgesetzt.

Lageempfindung normal.

Reflexe: Sehnenreflexe der oberen Extremitäten gesteigert, r. > l. Bauchreflexe fehlen.

Patellarreflexe gesteigert, r. > l. Patellarclonus rechts.

Achillessehnenreflexe gesteigert, rechts mehr als links. Rechts Fussclonus.

Plantarreflexe beiderseits mässig lebhaft; beiderseits Babinskisches Phänomen, nicht sehr ausgesprochen.

Strümpellsches Phänomen beiderseits deutlich positiv. Oppenheim fehlt.

Gang wackelig und vorsichtig, mit Neigung nach links zu fallen, dabei etwas spastisch, keine ausgesprochene cerebellare Ataxie.

Romberg deutlich vorhanden.

Verlauf. In den ersten 3 Tagen blieb der Zustand ziemlich unverändert. Andauernd heftiges Kopfweh, gelegentlich Brechneigung, aber kein wirkliches Erbrechen. Starker Schwindel. Schluckakt langsam und vorsichtig, jedoch kann Pat. dann alle Speisen herunterbringen. Kein Regurgitieren, kein Rücktritt von Flüssigkeit aus der Nase. Temperatur andauernd afebril, Höchsttemperatur 37,2.

19. IV. Klagen über heftiges Herzklopfen in der Nacht. Am Herzen keine wesentliche Änderung. Pat. macht einen stärker benommenen Eindruck. Temperatur abends 36,7.

In der Nacht zum 20. IV. ziemlich plötzlich Klagen über starkes Herzklopfen, heftige Atembeklemmungen.

Gegen 12 Uhr erhebliche Benommenheit. Reaktion auf Anruf nur sehr matt. Herzaktion stürmisch (120 Schläge in der Min.), starke epigastrische Pulsationen; keine Geräusche, Töne sehr laut, klappend.

Atmung: Deutlicher Cheyne-Stokes; in der Minute 3—4 tiefe Atemzüge, die je von 3—4 oberflächlichen gefolgt werden, dann eine Pause von 10 Sekunden, darauf wieder ein tiefer Atemzug ohne vorhergehende kleinere Atemzüge. Etwas Trachealrasseln, Lungenbefund unverändert.

Nervenstatus, soweit zu untersuchen, gleich. Pupillen reagieren träge auf Licht. Reflexe etwas weniger gesteigert, aber noch deutlich rechts stärker als links. Augenhintergrund auch jetzt ohne sichere Veränderung.

Unter zunehmender Störung der Atmung, ohne neue Erscheinungen sonst, Exitus am 20. IV. morgens $7^3/_4$ Uhr.

Von Medikamenten bekam Pat. täglich Phenacetin mit Chinin und geringen Dosen Morphium. Seit dem 18. IV. Jodkali, dreimal täglich 0.5, bei drohendem Exitus Kampher, alles ohne irgend welchen Effekt.

Die klinische Diagnose konnte nicht mit Sicherheit gestellt werden. Mit einer gewissen Wahrscheinlichkeit wurde ein Tumor, vorwiegend der linken Hälfte, von Pons und Medulla oblongata angenommen und Tuberkulose, ev. Lues in Betracht gezogen.

Obduktion am 20. IV. vormittags 11 Uhr (Dr. Pol). Von dem Sektionsprotokoll, das mir von Herrn Prof. Ernst in liebenswürdiger Weise zur Verfügung gestellt worden ist, gebe ich den Befund an den innern Organen nur im Auszug.

Brustsitus ohne Besonderheit. Geringe Verwachsungen der unteren Grenze der Oberlappen beider Lungen. Beide Lungen etwas gebläht, überall lufthaltig, nur im untersten Teile des Unterlappens etwas geringer lufthaltig, stärker bluthaltig. In den Bronchien schleimige, schaumige Flüssigkeit. Bronchialschleimhaut blass. Pleuren an beiden Spitzen schwärzlich verfärbt, etwas verdickt, sonst intakt. Bronchialdrüsen anthrakotisch.

Herz etwas klein und schlaff, besonders der rechte Ventrikel; sonst ohne wesentlichen Befund. Im Anfangsteil der Aorta multiple, dicht stehende gelbe Flecke und Prominenzen. Coronariae zart, Intima glatt.

In der Gallenblase ein kirschgrosser Gallenstein. Corpus luteum im linken Ovarium, sonst Abdominal- und Beckenorgane ohne Besonderheit.

Hirn- und Rückenmarkssektion. Knöchernes Schädeldach ohne Besonderheit, ebenso Dura und Sinus frei.

Hirnwindungen an beiden Hemisphären mässig abgeplattet an der Konvexität. Leptomeningen glatt und glänzend. An der äusseren Form

des Grosshirns sonst keine Veränderungen, auch nicht am Pons. Die Tonsillen des Kleinhirns treten stark hervor, sonst am Kleinhirn nichts Pathologisches.

Die Medulla oblongata erscheint vielleicht etwas voluminös. Auch ihre Absetzung von der Medulla spinalis etwas scharf, so dass einmal fast das Bild einer Einschnürung, dann einer stärkeren Verdickung der Oblongata entsteht.

Auf dem Schnitt lässt sich im Grosshirn mässige Erweiterung der Ventrikel nachweisen, sonst keine Veränderung. Pons und Cerebellum erscheinen normal. Bezüglich der Oblongata muss die Frage, ob Strukturveränderungen vorhanden, in suspenso bleiben, da der eine Schnitt, der bei der Herausnahme des Gehirns schräg erfolgte, nicht genügt, andererseits der ganze Hirnstamm zwecks mikroskopischer Untersuchung in toto aufbewahrt wird. Ebenso wird das Rückenmark in toto konserviert.

Anatomische Diagnose: Medulla oblongata-Affektion (?). Hydrocephalus internus. Lungenemphysem, Hypostase, Bronchitis catarrhalis, geringe Arteriosklerose, postmenstrueller Uterus, Corpus luteum im linken Ovarium, Cholestearinstein in der Blase.

Nachzutragen ist hierzu, dass der makroskopische Befund des in Formol gehärteten Rückenmarks weder an den Häuten, noch den Wurzeln oder der Form des Rückenmarks selbst etwas Pathologisches darbot. Dagegen fiel auf Querschnitten durch das Halsmark und das obere Brustmark sofort eine hinter dem Zentralkanal gelegene und sich besonders ins rechte Hinterhorn erstreckende Höhlenbildung auf, die bei der Schilderung des mikroskopischen Befundes ihre genauere Beschreibung finden wird.

Zur Erhebung des mikroskopischen Befundes wurden Schnitte aus 12 verschiedenen Höhen des Rückenmarks bis zur Mitte des Halsmarks hinauf angefertigt. Der obere Teil des Halsmarks vom 4. Cervikalsegment an wurde, allerdings ohne Serienbildung, vollständig geschnitten. Das 1. Cervikalsegment wurde im Zusammenhang mit der Medulla oblongata, von der es durch einen schiefen Schnitt abgetrennt war, eingebettet und beide in 20 μ dicke Schnitte zerlegt, von denen jeder zehnte nach Weigert gefärbt wurde. In der gleichen Weise wurde der Pons mit Ausnahme des proximalen Viertels in einer nach Weigert gefärbten Serie untersucht. Weiter wurden Schnitte aus der Vierhügelgegend, den Grosshirnganglien, beiden Hemisphären und beiden Kleinhirnhälften untersucht.

Ausser der Weigertschen Färbung wurde Hämatoxylin-Eosin, Karmin, Neutralrot, Mallorysches Hämatoxylin, van Gieson-Färbung und Marchi-Färbung angewendet.

Das Lendenmark und untere Brustmark ist, von einer ganz geringen Lichtung der Pyramidenseitenstränge abgesehen, normal. Der Zentralkanal ist als solider Zellstrang erhalten.

Während noch das 6. Dorsalsegment einen ähnlichen Befund darbietet, ist im 4. Dorsalsegment der ventrale Teil der Hinterstränge beiderseits von einer typischen syringomyelitischen Gliawucherung eingenommen. Der Herd liegt rechts breit der hinteren Kommissur an und reicht bis an die Basis des Hinterhorns, ohne dieses selbst zu ladieren. Links entfernt er sich von der hinteren Kommissur und reicht dorsalwärts weiter in den Hinterstrang, ohne das Hinterhorn zu erreichen. Der Zentralkanal ist

noch getrennt nachweisbar. Pyramidenseitenstrangbahn rechts deutlich rarefiziert, links nur in Andeutung.

Im oberen Dorsalmark tritt in der Gliose Höhlenbildung auf. Gleichzeitig rückt sie mehr dorsalwärts, so dass sie im unteren Cervikalmark (7. Cervikalsegment) beiderseits die ventralen Teile des Gollschen Stranges einnimmt, ebenso das Schultzesche Komma, während das ventrale Hinterstrangsfeld und die Burdachschen Stränge ziemlich frei sind. Während die sekundäre Degeneration der Pyramidenseitenstränge nicht wesentlich zunimmt, tritt seitlich vom rechten Hinterhorn in der Pyramidenseitenstrangbahn ein gliöses Feld auf, das noch zahlreiche intakte Nervenfasern in sich birgt, ebenso ein ähnliches Feld an der Austrittsstelle der vorderen Wurzel links, das sich im Bogen in der gemischten Seitenstrangzone dorsal-lateralwärts bis in die seitliche Grenzschicht erstreckt. Die graue Substanz ist überall noch intakt, einzelne kapilläre Blutungen rechts an der Basis des Hinterhorns.

In der Höhe des 5. und 6. Cervikalsegments tritt im rechten Hinterhorn eine dasselbe ganz durchsetzende spaltförmige Höhle auf, die sich an die gliöse Wucherung in der Pyramidenseitenstrangbahn anschliesst. Die Höhle im Hinterstrang gewinnt weiter an Ausdehnung und entsendet einen spaltförmigen Ausläufer links zwischen Burdachschem und Gollschem Strang bis fast an die Peripherie des Rückenmarks. Sonst Querschnitt wie im 7. Cervikalsegment. Der Zentralkanal ist als solider Strang deutlich gesondert wahrzunehmen.

Im 4. Cervikalsegment sind die Höhlen im rechten Hinterhorn und in den Hintersträngen zusammengeflossen. Der Zentralkanal ist verschwunden und im medialen Teil zeigt die Höhle auf kurze Strecke Auskleidung mit Ependym. Vom rechten Hinterstrang aus dringt die gliöse Wucherung bis an die Basis des linken Hinterhorns, die in einer schmalen Zone durchschnitten wird, ohne sonstige Läsion des Hinterhorns. Diffuse Gliawucherung ohne stärkere Zerstörung der Nervenelemente erstreckt sich von da in die seitliche Grenzschicht.

Im 3. Cervikalsegment (s. Abb. I auf Taf. II) liegt die Höhle im ventralen Teil der Hinterstränge und entsendet in die dorsalwärts gelegenen Partien derselben nur noch einige Ausläufer. Das rechte Hinterhorn ist ganz von der Höhlenbildung durchsetzt, während das linke Hinterhorn bereits ziemlich frei ist. Rechts ist auch das Vorderhorn in geringem Grade von der Gliawucherung betroffen; die Ganglienzellen erscheinen teilweise geschrumpft, rarefiziert. Auch das Seitenhorn ist in Mitleidenschaft gezogen und der Processus reticularis nur wenig ausgebildet. Der Zentralkanal ist wieder gesondert sichtbar. Rechts greift die gliöse Wucherung auf die Pyramidenseitenstrangbahn über; eine wesentliche absteigende Degeneration der Pyramidenbahn ist nicht sichtbar. Medial vom Gowersschen Bündel an der Peripherie des Rückenmarks ist links, weniger ausgesprochen auch rechts, ein gliotisches Feld zu sehen, das weiter unten bereits erwähnt worden ist und hier seiner Lage nach etwa dem Hellwegschen Bündel entspricht. Links ist es im Seitenstrang, am Rande des Gowersschen Bündels dorsolateralwärts sich erstreckend, bis in die Nähe der Kleinhirnseitenstrangbahn zu verfolgen, von wo es im rechten Winkel auf das Seitenhorn zu umbiegt, ohne dieses zu erreichen.

Die Gefässe zeigen in der Nähe der syringomyelitischen Herde ge-

ringe Wandverdickung. Je weiter oben im Rückenmark, desto mehr scheint die Blutfüllung zuzunehmen, einzelne kapilläre Blutungen sind besonders im rechten Hinterhorn zu sehen.

Cerebralwärts verliert die Höhle bald ihr Lumen. Im rechten Hinterhorn wandelt sie sich in einen gleichmässigen, ziemlich breiten gliösen Streifen um, der mit der gliösen Wucherung nur in lockerem Zusammenhang steht, welche die ventrale Hälfte beider Hinterstränge stark in Mitleidenschaft zieht. Die gliotischen Felder in der Gegend des Hellwegschen Bündels gewinnen beiderseits, links mehr als rechts, an Ausdehnung und ergreifen grössere Partien der Vorderseitenstranggrundbündel. Hie und da, namentlich im rechten Hinterhorn, sind einzelne, bis ca. $^1/_2$ mm im Durchmesser haltende Hämorrhagien zu sehen.

Mit dem Beginn der Pyramidenkreuzung findet nun eine eigenartige Umlagerung statt. Der gliöse Streifen im rechten Hinterhorn zerfällt in zwei Teile, von denen der eine lateral von der Substantia gelatinosa Rolandi zu liegen kommt, während der andere Teil mehr ventralwärts rückt und dorsal von der Basis des rechten Vorderhorns zu liegen kommt. Von dort aus gewinnt er Beziehungen zu dem vorn im Seitenstrang gelegenen gliotischen Felde, mit dem gemeinsam er nun das rechte Vorderhorn hinten und aussen im Bogen umgibt. Dorsal von ihm schieben sich Fasern der beginnenden Pyramidenkreuzung gegen die Mitte vor, von der sie aber noch ziemlich weit abstehen. Dabei greifen die beiden eben erwähnten Teile der ursprünglichen Hinterstrangsgliose in mässigem Grade auf die Pyramidenbahn über. Der Zentralkanal selbst ist von gliöser Wucherung umgeben, von der aus sich ziemlich gleichzeitig ein schmaler gliöser Streifen nach links an der Basis des linken Vorderhorns entlang in den Seitenstrang vorschiebt. Dieser Streifen gewinnt Beziehungen zu dem früher erwähnten gliösen Felde im linken Vorderseitenstrang und umgibt mit diesem gemeinsam seinerseits das linke Vorderhorn aussen und dorsal. Parallel und dorsal mit ihm schieben sich jetzt auch links Fasern der beginnenden Pyramidenkreuzung nach der Mitte vor. Beide Vorderhörner und Vorderstränge sind also von der übrigen Substanz gemeinschaftlich durch einen gliösen Bogen abgetrennt (s. Abb. II).

In der gleichen Höhe beginnt die Bildung der Kerne in den Hintersträngen und einzelne Fasern ziehen aus den Hintersträngen im Bogen auf den Zentralkanal zu nach vorn.

Im weiteren Verlaufe rückt der Zentralkanal ziemlich rasch dorsalwärts, bleibt aber mit dem gliösen Bogen, dessen Genese eben geschildert wurde, durch einen Gliastreifen verbunden, der die beiderseits andrängenden Fasern, welche aus den Seitensträngen zur Pyramidenkreuzung ziehen, auseinanderhält (s. Abb. III).

Wenig höher aber wird diese Verbindung durchrissen. Die Pyramiden beider Seiten vereinigen sich und der Zentralkanal rückt weiter auf die Hinterstränge zu (s. Abb. IV). Während die Gliose um den Zentralkanal und in den Hintersträngen in dieser Höhe rasch verschwindet, bleibt der gliose Bogen, der den Vorderhornrest und die Vorderstränge umschliesst, ventral von der Pyramidenkreuzung noch lange Zeit erhalten.

Im Zusammenhang damit bleibt auch der Vorderhornrest bis zu einer Höhe, in der bereits die Schleifenkreuzung begonnen hat und sich in normaler Weise dorsal an die Pyramidenkreuzung anlehnt, ventral von der

Pyramidenkreuzung liegen. Dann wird er ebenso wie ein gleichfalls erhaltener Rest der Vorderstränge kleiner, und man sieht, wie die Vorderhornzellen den gliösen Bogen gewissermassen durchwandern und seitlich-ventral von der Pyramidenkreuzung zu liegen kommen. Auch dann noch bleiben Reste des gliösen Bogens als zarter Streifen ventral von der Pyramide liegen, bis sie von dieser durchgerissen werden und die Pyramide die ventrale Peripherie erreicht (s. Abb. V). Seitlich von der Pyramide bleiben die gliösen Felder, links mehr als rechts, bis zum Beginn der Oliven erhalten. Links wird ein Teil der austretenden Hypoglossusfasern durch das Gliafeld durchschnitten.

Nicht ganz so hoch hinauf erhält sich das aus dem peripheren Teil des rechten Hinterhorns hervorgegangene gliöse Feld. Es bleibt ventral und lateral von der Substantia gelatinosa Rolandi liegen, indem es die spinale Trigeminuswurzel rechts etwas in Mitleidenschaft zieht, und verschwindet noch vor dem Beginn der Oliven.

Der dorsale Teil der Medulla oblongata hat sich inzwischen so gut wie normal entwickelt. Eine geringe Gliavermehrung in der Umgebung des Zentralkanals mag auch noch im Beginn der Entwicklung des Hypoglossuskerns bestehen. Eine wesentliche Beeinträchtigung dieses Kerns durch gliöse Wucherung ist aber jedenfalls nicht nachzuweisen.

Während so die gliösen Veränderungen in der Medulla oblongata sich rasch völlig verlieren, ist, je weiter nach oben, um so mehr eine starke Blutfüllung der Gefässe aufgefallen, ohne dass die schon im Rückenmark gelegentlich sichtbaren kapillären Blutungen zugenommen hätten.

Von der Stelle an aber, wo sich der Boden des 4. Ventrikels öffnet, nimmt die Blutfüllung der Gefässe weiter zu und betrifft besonders die im Boden desselben gelegenen Kerne. Gleichzeitig treten immer zahlreicher punktförmige Blutungen auf, die sich in der Regel nur in die Gefässscheiden ergiessen, an einzelnen Stellen aber auch weiter in die Substanz der Medulla oblongata eindringen. Die grösste derartige Blutung findet sich in der Höhe des unteren Teils der Olive, im rechten Hypoglossuskern. An einzelnen Schnitten sieht man deutlich ein aus der Tiefe kommendes Gefäss, dessen Scheide dicht mit roten Blutkörperchen erfüllt ist. Von da aus ist ein grosser Teil des Hypoglossuskerns in dieser Höhe mit Blut imbibiert, in einer Ausdehnung von etwa 2 mm in der Länge und 1 mm durchschnittlicher Breite (s. Abb. VI). Kleinere Blutungen in grosser Zahl finden sich im übrigen Teile des gleichen Kerns, im linksseitigen Hypoglossuskern, in beiden sensiblen Vaguskernen, links mehr als rechts, weniger in der spinalen Glossopharyngeuswurzel und in den Kernen der Hinterstränge. Auch in der Tiefe sind einzelne Hämorrhagien zu finden, von denen einige kleine den Nucleus ambiguus betreffen; doch ist die Beteiligung der tieferen Schichten unverhältnismässig geringer als die des Bodens des 4. Ventrikels.

An den Gefässen selbst ist, abgesehen von den vielfachen Blutungen in die Gefässscheiden, nichts Pathologisches zu sehen: keine Wandverdickung mehr, keine Infiltration. Die Ganglienzellen der betroffenen Kernregionen zeigen in der überwiegenden Mehrzahl keinerlei Veränderung, nur ein geringer Bruchteil sieht gequollen aus und nimmt die Färbung schlechter an.

In der Höhe des oberen Drittels der Oliven hören die Blutungen

ziemlich rasch auf, die Gefässfüllung lässt nach, vereinzelte Blutungen lassen sich aber noch durch den Rest der Oblongata und den ganzen Pons nachweisen.

In der Umgebung des Aquaeductus Sylvii waren keine Blutungen zu finden. Die Untersuchung der Grosshirnganglien, der Grosshirnrinde und des Kleinhirns hatte ein in jeder Beziehung negatives Ergebnis.

Da Oblongata und Pons sowie ein Teil des Halsmarks in toto eingebettet waren, konnte eine Untersuchung mittels der Marchi-Methode nur vom mittleren Cervikalmark nach abwärts stattfinden. Es waren damit keine frischen Degenerationen nachweisbar.

Um das verwickelte anatomische und klinische Bild, das soeben geschildert worden ist, zu entwirren, wird es gut sein, erst denjenigen Prozess zu erörtern, der anatomisch am meisten in die Augen springt, nämlich die Gliawucherung. Wenn wir dann diejenigen klinischen Symptome, die hierdurch ihre Erklärung finden, abgegrenzt haben, wird es eher möglich sein, in den Rest Klarheit zu bringen.

Im Rückenmark liegt das klassische Bild der Syringomyelie vor. Es findet sich eine grosse, dorsal vom Zentralkanal gelegene Höhle, die in der Mitte des Halsmarks diesen selbst mit einbegreift, während er in den übrigen Partien des Rückenmarks gesondert nachweisbar ist; nach unten reicht die Fortsetzung der Höhle als solider Zellzapfen bis in die Höhe des 4. Dorsalsegments. In der ganzen Ausdehnung sind die ventralen Partien der Hinterstränge hochgradig zerstört. Vom 6. Cervikalsegment nach oben findet sich ein teils solider, teils in der Mitte zur Höhle zerfallener Streifen gliösen Gewebes in der ganzen Länge des rechten Hinterhorns, während das linke Hinterhorn nur in der Höhe des 3. und 4. Cervikalsegments an der Basis lädiert ist. Vom rechten Hinterhorn aus greift auf weite Strecken ein gliöser Wucherungsprozess auf die rechte Pyramidenseitenstrangbahn über.

Dass diese Veränderungen dem Typus der Syringomyelie entsprechen, bedarf keiner weiteren Erörterung. Auffallend ist nur links ein Feld gliöser Wucherung, das medial vom Gowersschen Bündel an der Peripherie des Rückenmarks liegt und sich nach oben zunehmend längs des Randes des Gowersschen Bündels ziemlich weit nach vorn in den Seitenstrang erstreckt. Sein Anfang liegt schon im 7. Cervikalsegment; vom 3. Cervikalsegment ab tritt eine ähnliche Veränderung auch rechts auf. Nirgends findet sich innerhalb des Rückenmarks ein Zusammenhang dieser Wucherung mit den übrigen gliösen Prozessen. Hier eine sekundäre Degeneration erblicken zu wollen, ist nach der Ausbreitung des übrigen gliösen Prozesses nicht angängig, abgesehen davon, dass der Kernreichtum des in Rede stehenden Feldes dasselbe als eine primäre gliöse Wucherung dokumentiert.

Die weiter oben gelegenen Veränderungen geben auch hierüber genügenden Aufschluss. Um sie aber in ihrer Besonderheit zu verstehen, ist es notwendig einen kurzen Blick darauf zu werfen, wie sich bei der typischen Syringomyelie die Gliose beim Übertritt in die Medulla oblongata verhält, speziell inwiefern die Pyramidenkreuzung dabei in Mitleidenschaft gezogen werden kann. In der Regel geht, wie bekannt, die dorsal an der Basis der Hinterstränge und in den Hinterhörnern gelegene Höhle in der Medulla oblongata in einen einseitigen oder doppelseitigen Gliastreifen oder Spalt über, der die den Hinterhörnern des Rückenmarks entsprechende Region einnimmt; er verläuft dann schliesslich in der Richtung der austretenden Wurzelfasern des Vagus. In der Höhe der Pyramidenkreuzung liegt die Gliose dorsal von den Pyramidenseitensträngen, die sich zur Kreuzung anschicken, und lädiert sie in der Regel nicht. In einzelnen Fällen jedoch dringen in querer Richtung Abzweigungen der gliösen Wucherung in die sich kreuzenden Pyramidenbahnen, richten unter ihnen mehr oder minder grosse Zerstörungen an und können bis in die Vorderhörner oder Vorderstränge vordringen.

Im Falle von Hoffmann[1]) fand sich in der Höhe der Pyramidenkreuzung eine grosse querliegende Höhle dorsal vom Zentralkanal. Die Pyramidenkreuzung war teilweise durch die Gliose durchsetzt, die Pyramidenvorderstränge ebenfalls, und in dem rechten war eine kleine Höhle gebildet.

Im Falle von Schlesinger[2]) geht in der Höhe der Pyramidenkreuzung von einem einseitigen typisch gelegenen Herde die Gliawucherung in den (noch ungekreuzten) Pyramidenseitenstrang über und nimmt das ganze Territorium der rechten Kleinhirnseitenstrangbahn ein. Ein Zweig des in dieser Wucherung gelegenen Spaltes geht auch in das rechte Vorderstranggrundbündel, auf dem Wege dahin die Vorderhornganglienzellen stark mitnehmend.

Bei Kaiser und Küchenmeister[3]) tritt auf der rechten Seite zwischen der aufsteigenden Trigeminuswurzel und der hinteren Nebenolive ein schmaler Spalt auf, welcher bald distalwärts grösser wird und sich verästelt. In der Gegend der Pyramidenkreuzung erweitert sich der Spalt zu einer $1^3/_4$ mm messenden Höhle. Fast die ganze rechte Hälfte des Marks ist in ein sehr dichtes Gliagewebe umgewandelt. Während der von rechts nach links herabsteigende Pyramidenstrang gut erhalten ist, ist von dem ihn kreuzenden Pyramidenstrang fast nichts zu erkennen. Weiter abwärts erweitert sich der Hohlraum immer weiter und rückt allmählich zentralwärts hinter den Zentralkanal.

---

1) Deutsche Zeitschrift f. Nervenheilkde. 3. Bd. S. 29. Fall Bönninghof.

2) Schlesinger, Die Syringomyelie. 2. Aufl. S. 343 mit Abbildung. Die Abbildung bezieht sich wohl — was aus dem Text nicht hervorgeht — auf Fall 32, S. 524.

3) Arch. f. Psych. 30. Bd. S. 250.

Bei Westphal[1]) treffen Ausläufer der auf beiden Seiten die spinale Trigeminuswurzel durchsetzenden Spalten Fasern der Pyramidenkreuzung und zerstören dieselben an der betreffenden Stelle.

Geringere Veränderungen finden sich in dem Falle von Hochhaus[2]), wo die Gliose in der Höhe der Pyramidenkreuzung nur noch unbedeutende Ausdehnung hat. Es findet sich da in den linken Seitenpartien hinter dem abgetrennten Vorderhorn ein kleiner länglicher Spalt.

Bei Krauss[3]) finden sich bei einem im übrigen typischen Falle der Decussatio pyramidum entsprechend drei Spalten vor, zwei an der vorderen Peripherie beginnend und bis ins rechte, resp. linke Vorderhorn sich erstreckend. Der rechte Spalt ist $2^1/_2$ mm, der linke 2 mm lang; ein dritter sehr feiner Spalt von ca. 2 mm Länge zieht den vorderen Rand des rechten Hinterhorns entlang zur Peripherie der rechten Seite. Genauere Angaben über die Herkunft der vorn gelegenen Spalten sind nicht gemacht. Es ist das für den hier beschriebenen Fall bedauerlich, indem die Möglichkeit besteht, dass die vorn gelegenen Spalten bei Krauss ihrer Genese nach eine gewisse Analogie zu diesem haben könnten.

Etwas anders liegt der Fall von Straub.[4]) Hier handelt es sich um einen Hydromyelus, bei dem in der Höhe der Pyramidenkreuzung eine grosse hydromyelitische Höhle in der dorsalen Hälfte der Medulla zu finden ist. Ein Ausläufer der Höhle dringt vom ventralen Höhlenrande vor nach links vorn zwischen grauer Vorderhornsubstanz und den schräg verlaufenden Faserzügen der Pyramidenkreuzung. Weiter oben wird dieser Spalt selbständig. Aus der beigegebenen Abbildung geht hervor, dass er dorsal von der Pyramidenkreuzung zwischen dieser und dem Vorderhornrest gelegen ist; die Kreuzung selbst wird also nicht tangiert.

Cerebralwärts der Pyramidenkreuzung kommen gelegentlich Zerstörungen der Pyramidenbahnen vor (Fälle von Raymond et Philippe[5]), Rosenblath[6]), Wilson[7])), die aber die Kreuzung intakt lassen.

Im Folgenden will ich versuchen, das Verhalten im vorliegenden Falle in seinen wesentlichen Zügen kurz zu charakterisieren, indem ich bezüglich der Einzelheiten auf die oben gegebene Schilderung verweise. Während in allen bisherigen Beobachtungen (mit Ausnahme der geringfügigen und schwer zu beurteilenden Veränderungen in den Fällen von Hochhaus und Krauss) der gliöse Prozess dorsal der Pyramidenkreuzung sitzt und von da aus in verschiedener Weise zerstörend in sie übergreift, tritt hier mit dem Beginn der Pyramidenkreuzung ein vom Zentralkanal ausgehender, rechts den Basisteil der Hinterborngliose in sich aufnehmender, frontal verlaufender Streifen auf, der sich ventral vor die zur Kreuzung schreitenden

1) Deutsches Archiv f. klin. Mediz. 64. Bd. S. 371.
2) Deutsche Zeitschrift f. Nervenheilkde. Bd. 7.
3) Virchows Archiv. Bd. 101.
4) Deutsches Arch. f. klin. Med. Bd. 54. S. 113.
5) Zitiert nach Schlesinger, l. c. S. 351.
6) Dentsches Archiv f. klin. Med. Bd. 51. S. 210.
7) Revue de Méd. 1904. p. 685.

Pyramidenfasern schiebt. Dadurch, dass dieser Streifen mit der um den Zentralkanal gelegenen Gliose im Zusammenhang bleibt, verhindert er die aus den Seitensträngen kommenden Pyramidenfasern, abnorm lange an der gegenseitigen Berührung. Gleichzeitig nimmt er die von unten her bereits bekannten Gliaherde im vorderen und medialen Teile der Seitenstränge auf. Auf diese Weise werden die Reste des Vorderhorns und die Vorderstränge bogenförmig umgeben und gewissermassen zusammengehalten, so dass sie verhindert werden, seitlich neben die Pyramidenkreuzung zu rücken. Weiter oben treffen die beiderseitigen Pyramiden dadurch, dass der Zentralkanal sich von dem gliösen Bogen ablöst, wohl zusammen; es fehlt aber auf eine erhebliche Strecke die eigentümliche als Processus mammillaris bezeichnete ventral zugespitzte Form der Pyramidenkreuzung. Vielmehr sind auf eine Strecke von ungefähr 4 mm Höhe nach Beginn der Kreuzung die Pyramidenbahnen durch den gliösen Streifen von der ventralen Peripherie abgeschnitten. Dann erst reisst der gliöse Streifen in der Mitte durch, es entsteht eine Art von Prozessus mammillaris und die Pyramiden erreichen ihre normale Lage, während gleichzeitig die Vorderhörner seitlich und dorsalwärts rücken. Die Reste der Gliose sind noch lange seitlich der Pyramiden nachweisbar, ebenso wie ein gliöser Rest lateral der rechten Substantia gelatinosa, der aus dem peripheren Teil der Gliose im rechten Hinterhorn hervorgegangen ist.

Es ergibt sich also, dass die Pyramidenseitenstränge zwar in eigenartiger Weise durch die Gliose in der Vollziehung der Kreuzung gehindert werden, dass diese gewissermassen verzögert wird. Eine Läsion der Pyramidenbahnen findet aber nur rechts in mässigem Grade statt, während man links eine solche nur insofern annehmen kann, als der verhältnismässig schmale Gliastreifen mit einer gewissen Wahrscheinlichkeit bei seiner Ausbildung einzelne Fasern der Pyramidenbahnen zerstört haben muss, die sonst an dieser Stelle gelegen haben würden. Eine wesentliche Zerstörung der Pyramidenbahnen findet sich jedenfalls nicht. In ähnlicher Weise wird der Vorderhornrest abnorm lange in der dem Rückenmarksquerschnitt entsprechenden Lage erhalten, eine Zerstörung findet aber auch hier nur insoweit statt, als die Vorderhornzellen bei ihrer seitlichen Wanderung den gliösen Bogen überschreiten müssen, wobei ein Teil der Zellen zugrunde geht.

Wichtig ist, dass alles, was wir von gliösem Gewebe in dieser Gegend finden, miteinander in Zusammenhang steht und sich von der im Halsmark bestehenden typischen syringomyelitischen Wucherung durch die Annahme kontinuierlichen Fortschreitens ableiten lässt. Die Wucherung nimmt allerdings einen ganz atypischen Weg, im Prinzip

aber weicht sie nicht von den Vorgängen ab, wie sie als gesetzmässig für derartige Auswüchse der syringomyelitischen Gliose bekannt sind.[1]) Auch die gliotischen Felder im vorderen medialen Teile der Seitenstränge, die schon im Halsmark sichtbar waren, finden jetzt ihre ungezwungene Erklärung als längs nach abwärts wuchernde Abbiegungen der die Pyramidenkreuzung umwuchernden Gliose.

Es fragt sich aber, ob der eigenartige Weg, den die Gliawucherung im vorliegenden Falle genommen hat, nicht durch besondere Ursache ihre Erklärung findet. Es ist klar, dass die eigentümlichen Lagerungsanomalien, die wir gleichzeitig an der Pyramidenkreuzung sowohl wie an den Vorderhornresten wahrgenommen haben, nicht sekundär durch die Gliose entstanden sein können; wir müssten denn die ganze gliotische Wucherung als in der Fötalzeit entstanden annehmen, wozu wohl jede Möglichkeit fehlt. Vielmehr müssen wir diese Lagerungsanomalien als das Primäre ansehen; sie würden dann als eine angeborene Abnormität aufzufassen sein. Zu einer solchen Auffassung besteht um so mehr Recht, als die Syringomyelie ja in einer grossen Zahl der Fälle jedenfalls auf eine abnorme kongenitale Anlage zurückzuführen ist; es besteht dann die Möglichkeit, auch hier abnorme Entwicklungsvorgänge anzunehmen. Allerdings ist über Verlagerungen der Pyramidenkreuzung in dem hier beobachteten Sinne, soweit ich die Literatur durchsehen konnte, nichts bekannt. Die Möglichkeit ihres Bestehens wird aber dadurch kaum in Frage gestellt, da ohne Serienschnitte, die zum Studium dieser Verhältnisse angefertigt werden, solche Anomalien kaum zur Kenntnis kommen können. Andererseits ist aus vielfachen Mitteilungen der Literatur bekannt, dass die Pyramidenbahnen des Rückenmarks und der Medulla oblongata in ihrer Lagerung auf dem Querschnitt weitgehenden Variationen unterworfen sind. Es ist ohne weiteres vorstellbar, dass auch ihre Anordnung in der Längsrichtung gewisse Abnormitäten aufweisen kann.

Die Gliose in der Medulla oblongata ist im vorliegenden Falle unbedeutend, sie soll im einzelnen nicht noch einmal geschildert werden; ich stelle nur zusammen, welche wichtigeren Kerne und Bahnen durch sie lädiert sind. Es ergibt sich, das die rechte spinale Trigeminuswurzel durch den anliegenden Gliaherd geringgradig beeinträchtigt ist, noch weniger der unterste Teil des Hypoglossuskerns durch die Gliose um den Zentralkanal. Ferner werden die austretenden Fasern des linken Hypoglossus durch den lateral der Pyramiden liegenden Gliaherd teilweise durchgeschnitten.

Von den klinischen Erscheinungen sind die spastische Parese

1) s. Hoffmann, l. c. S. 88 f.

des rechten Armes und Beines durch den Herd im rechten Pyramidenseitenstrang erklärt, ein Teil derselben, ebenso wie die geringen spastischen Erscheinungen in der linken Körperhälfte, wird auf die, wenn auch unbedeutende, Läsion in der Pyramidenkreuzung zurückgeführt werden müssen. Die Herabsetzung der groben Kraft im rechten Arm wird auf die im oberen Cervikalmark nachweisbare Läsion des rechten Vorderhorns zurückzuführen sein (s. oben S. 309). Die Ataxie findet ihre Erklärung in der beträchtlichen Veränderung der Hinterstränge. Die dissoziierte Empfindungslähmung im rechten Arm und in der rechten Schulter ist ohne weiteres auf den Prozess im rechten Hinterhorn zu beziehen.

Die schweren allgemein-cerebralen und insbesondere die bulbären Erscheinungen, die bei der Patientin den letalen Ausgang zweifellos verursacht haben, können wir aber auf den syringomyelitischen Prozess als solchen unter keinen Umständen zurückzuführen. Alles was von solchen Erscheinungen bei Syringomyelie bekannt ist, ist nur in Fällen beobachtet worden, die den Bulbus in erheblichem Grade affiziert haben. Höchstens die geringeren Grade von Kopfweh, die Patientin schon seit 10 Jahren gehabt haben will, können vielleicht als Allgemeinsymptome bei einer dem Bulbus sich immerhin nähernden Syringomyelie aufgefasst werden; ob die geringe Läsion der austretenden Fasern des linken Hypoglossus für die Erklärung auch nur unbedeutender Schluckstörungen herangezogen werden kann, erscheint höchst fragwürdig, zumal bekannt ist, wie wenig Symptome oft erhebliche gliöse Zerstörungen im Bereiche der Medulla oblongata verursachen.[1])

Ob die Veränderungen, die wir als Ursache der bulbären Erscheinungen ansprechen werden, mit der Syringomyelie in einen sekundären Zusammenhang gebracht werden können, wird später zu erörtern sein.

Wir werden für diese Symptome auf denjenigen Teil des anatomischen Befundes zurückgreifen müssen, der bis jetzt übergangen worden ist, das sind die Blutungen in den Boden des 4. Ventrikels. Diese Blutungen betreffen alle Kerne, die sich vom Beginn der Oliven an bis zum oberen Drittel derselben im Boden der Rautengrube vorfinden. In geringem Grade sind die tieferen Teile der Medulla oblongata betroffen, ferner die weiter cerebralwärts liegenden Teile der Medulla oblongata und die Pons. Ein grosser Teil der Blutungen ist nur mikroskopisch sichtbar, die grössten erreichen Stecknadelkopfgrösse. Alle sind zunächst Gefässscheidenblutungen, die grösseren ergiessen sich aber auch in das umgebende Gewebe. Die Gefässe sind in der Region der stärksten

1) Vgl. besonders Hatschek, Wiener med. Wochenschr. 1895. Nr. 26.

Blutungen enorm gefüllt, zeigen aber selbst nirgends nennenswerte Veränderungen. Die Ganglienzellen der Kerne lassen nur geringe anatomisch nachweisbare Schädigungen erkennen.

Es springt sofort in die Augen, dass diese Blutungen nach ihrem anatomischen Charakter fast identisch sind mit denjenigen, die für die akute hämorrhagische Poliencephalitis superior Wernickes charakteristisch sind (vgl. darüber besonders Wernicke[1]), von späteren zusammenfassenden Darstellungen Bödeker[2]), Oppenheim u. Cassirer[3])). Nun wissen wir, dass die Blutungen sich genau in derselben Weise, wie sie bei der ursprünglichen Schilderung besonders für den Boden des 3. Ventrikels und die Umgebung des Aquaeductus Sylvii angegeben waren, sich über den Boden des 4. Ventrikels bis in das Rückenmark erstrecken können und dass jede von diesen Regionen vorzugsweise befallen sein kann, so dass man zur Aufstellung des Begriffes der Polioencephalomyelitis gekommen ist. Darnach wird anatomisch dem nichts im Wege stehen, die hier gefundenen Veränderungen als eine vorzugsweise auf den distalen Teil des Bodens des 4. Ventrikels sich beschränkende Poliencephalitis acuta haemorrhagica zu bezeichnen.

Versuchen wir es nun, diejenigen klinischen Symptome, die durch die Gliose nicht erklärbar waren, durch den eben genannten Prozess zu erklären, wobei wir einfachheitshalber zunächst von der Annahme ausgehen wollen, es läge eine selbständige poliencephalitische Erkrankung vor! In der Tat stösst ein solcher Versuch für die schweren terminalen Erscheinungen auf keine Schwierigkeit. Es muss dabei in Betracht gezogen werden, wie es von anderer Seite schon mehrfach ausgeführt worden ist (vgl. besonders Bödeker[4])), dass die Blutungen — ihre Ursache mag sein, welche sie wolle — nur der Ausdruck sind einer allgemeineren Schädigung, die die betreffenden Hirnteile in Mitleidenschaft zieht. Man wird also mit Recht annehmen können, dass die gesamten Kerne, in deren Bereich die Blutungen stattgefunden haben, in ihrer Funktion beträchtlich gestört, schliesslich vielleicht aufgehoben gewesen sind. Kopfschmerzen, Schwindelerscheinungen, Erbrechen Schlingbeschwerden und besonders die terminalen Störungen der Atmung und Herzfunktion finden auf diese Weise ihre befriedigende anatomische Erklärung. Der fieberlose Verlauf der Erkrankung, soweit sie beobachtet wurde, entspricht dem, was in einer Anzahl anderer Fälle ebenfalls beobachtet worden ist. Die Anamnese weist überdies einige auf Fieber

1) Lehrbuch der Gehirnkrankheiten. 2. Aufl. S. 229.
2) Archiv f. Psych. Bd. 27. S. 810.
3) Die Encephalitis. Wien 1907.
4) l. c. S. 829.

verdächtige Symptome auf. Die geringen Augenmuskelstörungen wird man auch ohne lokale Blutungen als in das Krankheitsbild passend bezeichnen dürfen.

Schwierigkeiten ergeben sich erst, wenn man den Versuch macht, die klinischen Erscheinungen in ihrer Genese, die freilich nur anamnestisch bekannt ist, mit der Entwicklung des anatomischen Prozesses in Einklang zu bringen. Die Anamnese kann, gerade was zeitliche Verhältnisse anlangt, bei der nicht mehr intakten Psyche der Patientin zur Zeit der Aufnahme allerdings nur mit Vorsicht verwendet werden. Darnach wären die heftigen bulbären, bezw. allgemein cerebralen Symptome wohl erst vier Wochen alt gewesen, ihr erster Beginn ist aber besonders für die Schluckbeschwerden und Schwindelerscheinungen ausdrücklich auf ein Jahr zurückverlegt. Die Dauer der encephalitischen Symptome auf 4 Wochen anzunehmen, würde keine Bedenken erregen, im Gegenteil entspräche das etwa der durchschnittlichen Dauer der Erkrankung. Eine Zurückdatierung des Beginns auf ein Jahr ist aber kaum zulässig. Die längste Dauer ist die des Falles von Gayet[1]), bei dem die Symptome sich durch fünf Monate hinzogen; geringe Vorläufererscheinungen sind auch in anderen Fällen beobachtet worden. Wir stehen also hier vor einer Schwierigkeit, die sich nicht beseitigen lässt, wenn man nicht den anamnestischen Angaben der Patientin jede Zuverlässigkeit absprechen will.

Es ist bisher von der Annahme ausgegangen worden, der poliencephalitische Prozess stelle eine selbständige Erkrankung dar, die einer Syringomyelie nur zufällig aufgelagert ist. Eine Ätiologie irgend welcher Art für die Poliencephalitis wäre dann allerdings nicht auffindbar, besonders ist der sonst eine grosse Rolle spielende Alkoholismus hier mit Sicherheit auszuschliessen. Einen ernstlichen Gegengrund stellt das aber nicht dar, da auch in einer Reihe von anderen Beobachtungen jede sichere Ätiologie fehlte.

Aus nabeliegenden Gründen ist aber die Versuchung, einen Zusammenbang zwischen der Syringomyelie und dem poliencephalitischen Prozess anzunehmen, so gross, dass es notwendig ist, sich über diese Möglichkeit Klarheit zu verschaffen. Blutungen kommen bei Syringomyelie häufig vor. Sie erstrecken sich aber immer nur auf Gegenden, die in unmittelbarer Nähe eines syringomyelitischen Herdes gelegen sind. Beobachtungen von multiplen Blutungen in den Boden des 4. Ventrikels, wie sie hier vorliegen, sind auch bei Fällen von Syringomyelie, bei denen der Bulbus hochgradig in Mitleidenschaft gezogen war, nicht beschrieben worden. Nun bestehen allerdings die

1) Zitiert nach Wernicke, l. c. S. 241.

verschiedensten Angaben über vorübergehende bulbäre Symptome, zum Teil schwerer Natur, deren anatomische Basis noch keineswegs geklärt ist. Besonders sind die apoplektiformen Anfälle anzuführen, wie sie von H. Fr. Müller[1]) eingehend bearbeitet worden sind. Dieser Autor kommt selbst zu dem Schluss, dass es sich dabei um Läsionen der Kernregion des Hirns und verlängerten Marks handle, und verweist auf die Analogie mit der Poliencephalitis Wernickes. Nun bieten aber diese apoplektiformen Anfälle ein ganz anderes Bild dar, als es im vorliegenden Falle zu beobachten war; sie sind wirklich apoplektiform, von einem so lange sich hinziehenden Krankheitsbild wie hier ist keine Rede dabei, abgesehen von vielen anderen Differenzen im einzelnen. Auch ist die von Müller angegebene Erklärung nicht durch anatomische Befunde belegt.

Alles in allem scheinen mir die anatomischen Erfahrungen so sehr gegen die Annahme eines direkten Zusammenhanges zwischen der Syringomyelie, die im vorliegenden Falle den Bulbus kaum erreicht, und dem poliencephalitischen Prozesse zu sprechen, dass ich eine solche Annahme für nicht zulässig erachte.

Dagegen mag es angängig sein, eine verminderte Resistenz des syringomyelitisch veränderten Nervensystems gegenüber der Noxe anzunehmen, die wir als Ursache für die Poliencephalitis supponieren müssen. Eine solche Resistenzverminderung kann um so eher vermutet werden, als wir ja gesehen haben, dass in der Gegend der Pyramidenkreuzung Bildungsanomalien vorhanden waren, die wir als kongenitale Veränderungen deuten müssen; geringere, vielleicht anatomisch kaum nachweisbare Anomalien können dann in der benachbarten Medulla oblongata Platz gegriffen haben. Ein Versuch, den eigentümlichen Verlauf der Poliencephalitis mit ähnlichen Verhältnissen in Zusammenhang zu bringen, dürfte zu sehr ins Hypothetische gehen. Jedenfalls werden alle diese Erwägungen nur als unbewiesene Möglichkeiten betrachtet werden können.

Erklärung der Abbildungen auf Tafel II.

I. 3. Cervikalsegment. Weigertsche Markscheidenfärbung. Vergrösserung ca. 5 fach.

a) Syringomyelitische Höhle auf das rechte Hinterhorn übergreifend; damit zusammenhängend gliöse Wucherung in der rechten Pyramidenseitenstrangbahn und in den Hintersträngen.

b) Gliöses Feld von der Grenze des linken Vorderstranges in den Seitenstrang reichend.

c) Dasselbe rechts, weniger ausgedehnt.

1) Deutsches Archiv f. klin. Med. Bd. 52. S. 258.

II. Unterstes Ende der Pyramidenkreuzung. Sonst wie I.
a) Gliöser Bogen, der die Vorderhörner und Vorderstränge umschliesst.
b) Gliöses Feld, aus dem peripheren Teil der Hinterhorngliose hervorgegangen.
c) Zentralkanal.
d) Gliose der Hinterstränge.
e) Pyramidenbahn.

III. 0,8 mm höher als II. Der Zentralkanal ist dorsalwärts gerückt, die Pyramidenbahnen sind noch durch einen Gliastreifen getrennt.
a)—e) s. II.

IV. 0,6 mm höher als III. Pyramidenbahnen vereinigt.
a)—e) s. II.
f) Vorderhornrest.

V. 3,2 mm höher als IV. Die Pyramidenbahnen erreichen die Peripherie.
a)—c) und e) s. II.
f) Vorderhornrest.
g) Schleifenkreuzung.

VI. Blutung in den rechten Hypoglossuskern, Weigertsche Färbung, Vergrösserung ca. 80fach.
a) Ganglienzellen des Hypoglossuskerns.
b) Gefäss.
c) Blutung in der Gefässscheide.

XIX.

Aus der Irrenanstalt „Meerenberg", Holland.

Zur Kenntnis der gestörten Tiefenwahrnehmung.

Von

Dr. C. T. van Valkenburg.

Ein Fall, den ich während 15 Monaten ununterbrochen zu beobachten Gelegenheit hatte, und welcher bis auf die letzte Zeit im wesentlichen stationär sich verhielt, bildet den Gegenstand nachstehender Mitteilung.

Das Krankheitsbild bot — neben mehreren anderen Erscheinungen — als hervorragend interessantes Symptom eine ausgesprochene Störung in der optischen Lokalisation der Objekte im Raum infolge cerebraler Herderkrankung dar.

Die Geschichte des Falles ist folgende:

Die mit wenig Schulkenntnissen ausgestattete Frau — sie hat nicht schreiben gelernt — war nie ernstlich krank; sie leidet seit Jahren an chronischem Rheumatismus, namentlich in den Schultern. Sehr wahrscheinlich wurde sie vor etwa 30 Jahren syphilitisch infiziert. In psychischer sowie in nervöser Beziehung war sie als normal zu bezeichnen, bis sie am 2. April 1906, nach den Angaben ihrer Angehörigen, einen apoplektiformen Anfall erlitt, nachdem schon seit 3 Tagen das Gesicht sich plötzlich sehr verschlechtert hatte. Sie soll 3 Tage bewusstlos, hinterher eine kurze Zeit rechtsseitig gelähmt gewesen sein. Es blieb nur eine beträchtliche Störung des Sprachverständnisses sowie eine sonderbare „Blindheit" zurück. Die Verpflegung zu Hause war unmöglich; die Patientin wurde am 28. Juni 1906 in Meerenberg aufgenommen und kam am 28. August in meine Abteilung[1]).

Status praesens. Frau B..., 66 Jahre, grazil gebaut. Die Untersuchung der inneren Organe ergibt ausser mässigem Emphysem nichts Abnormes. Keine irgendwie nennenswerte Arteriosklerose. Urin eiweiss-

— — — —

1) Wie schon oben gesagt, war der Zustand während der ganzen Beobachtungsdauer, abgesehen von gewissen Schwankungen, immer im wesentlichen derselbe. Was hier unter Status praesens angeführt ist, bezieht sich daher auf Untersuchungen zu den verschiedensten Zeiten angestellt, welche zu einem Ganzen zusammengefügt sind, wie es dem Zustande Anfang November 1907 noch entsprach.

und zuckerfrei. Beide Schultergelenke zeigen etwas eingeschränkte, schmerzhafte Beweglichkeit. Die übrigen Gelenke ziemlich frei; nur klagt die Kranke mit unregelmässigen Intervallen über rheumatoide Schmerzen in den verschiedensten Körperteilen.

Die neurologische Untersuchung wird durch die starke Störung des Sprachverständnisses und des Gesichtes erheblich erschwert. Es gelingt aber, zum Teil nach vielem Bemühen, Folgendes festzustellen.

Die willkürliche Beweglichkeit, abgesehen von den Folgen der Omarthritis, ist in keinem Sinne beeinträchtigt: keine Paresen, keine Ataxie, kein Tremor. Auch die feinere Motilität der Finger ist ganz ungestört. Erkannte Gegenstände, bezw. Werkzeuge handhabt sie in regelrechter Weise (Auf- und Zuknöpfen, Nähen, Stricken usw.). Sie zieht sich allein an und aus. Das Gehen erfolgt langsam und zögernd (infolge der Gesichtsstörung), ist aber an sich als Muskelleistung nicht abnorm. Auch sonstige Beinbewegungen gehen so gut von statten, als es von einer alten Frau zu erwarten ist.

Die Gesichtsmuskeln sind, außer einer kleinen Differenz der Mundfaciales im Vorteil des rechten, normal, in der Ruhe und in Bewegung; das Mienenspiel prompt. Die Zunge wird gerade, ohne Zittern, herausgestreckt, die Augen bewegen sich frei und assoziiert (über die feineren Augenbewegungen s. unten); l. Pupille > r., Reaktion auf Licht und Schmerz prompt. Die Sprache ist nicht dysarthrisch.

Zwischen links und rechts ist nirgends ein merkbarer Unterschied in der Beweglichkeit vorhanden; auch nicht in der Muskelkraft.

Der passive Widerstand scheint bei den meisten Bewegungen etwas erhöht, ohne dass eine einseitige Prävalenz zu beobachten wäre; auch ist diese Erhöhung nicht regelmässig an bestimmte Bewegungen gebunden.

Die Sehnenreflexe zeigen eine allgemeine Erhöhung, r. > l. Kein Fussclonus. Die Beklopfung der Adduktorensehnen des Oberschenkels ruft eine lebhafte Kontraktion dieser Muskeln hervor. Die Adduktorenkontraktion erfolgt gleichfalls nach Beklopfen der gleichseitigen Patellarsehne (r. > l.). Gekreuzter Adduktorenreflex wechselnd. Plantarreflex sehr lebhaft, kein Babinski. Übrige Hautreflexe ebenfalls erhöht; Streichen der inneren Schenkelgegend wird beiderseits von deutlicher Kontraktion des Musc. obl. int. gefolgt („Kremasterreflex"). In Bezug auf die verschiedenen Arten der Sensibilität konnte trotz genauester und wiederholter Prüfung nicht die geringste Abnahme konstatiert werden. Für nur ganz wenig schmerzhafte Berührungen (auch Wärme und Kälte) ist sie etwas überempfindlich (offenbar ein auch vor der Krankheit der Patientin eigener Zug). Von der Lage ihrer Glieder und deren Gelenkstellungen hat sie, wie indirekt festzustellen war, genaue Kenntnis. Geruch, Geschmack und Gehör normal. Stereognosie intakt.

Die Augenuntersuchung zeigt völlig normalen Fundus und Medien beiderseits [1]).

Im Gegensatz zur erwähnten Abwesenheit von Augenmuskellähmungen sind einzelne oculäre Bewegungen beeinträchtigt. Während Lidschluss auf

---

1) Die Nachprüfung seitens des Ophthalmologen Dr. Waller Zeper bestätigte den Befund.

Berührung der Cornea oder Conjunctiva sofort erfolgt, bleibt dieser aus bei plötzlicher schneller Annäherung irgend welchen Gegenstandes. Erst nach wiederholten intensiven scheinbaren Drohungen macht die Kranke willkürlich mit den Händen eine Schutzbewegung vor dem Kopf und schliesst dabei, quasi ängstlich, die Augen. Wenn die den Augen der Patientin schnell sich nähernde Hand des Untersuchers die Hand der Kranken selber vorher erfasst, so dass diese die Bewegung mitmacht, tritt der Lidschlag ganz prompt auf. Dagegen werden beide Augen schnell und prompt geschlossen auf akustische und schmerzhafte Reize.

Den durch das Zimmer sich bewegenden Personen folgt sie, falls ihre Aufmerksamkeit auf diese gelenkt ist oder wird, mit ganz normalen Seitwärtsbewegungen der Augen nach beiden Seiten. Dasselbe ist der Fall, wenn ihr eine brennende Kerze vorgehalten wird; nur ist die Aufmerksamkeit anscheinend weniger leicht zu fesseln. Sonstigen, nicht leuchtenden kleinen Gegenständen, auch wenn diese sofort erkannt werden, folgt sie zwar weniger prompt, nach einer kurzen Latenzzeit, jedoch fast immer. Auf ganz leichte Geräusche wendet sie sofort die Augen nach dem Ort des Entstehens; auf taktile Reize stellen die Augen sich etwas weniger schnell ein; sobald diese einigermaßen stärker werden, richtet sich der Blick prompt auf den gereizten Ort.

Die Augenkonvergenz ändert sich keineswegs, wenn ein gesehener und erkannter Gegenstand ihr näher geführt wird. Wenn etwas mitten in das Blickfeld gebracht wird, fixiert sie es, wenn überhaupt, nur kurze Zeit und schwerfällig. Dagegen bringt sie eine ganz normale Fixation zustande, sobald ihr das betreffende Objekt in die Hand gegeben wird.

Der Visus ist zweifellos, auch nach Korrektion der bestehenden Hypermetropie, herabgesetzt. Leider war es unmöglich, diese Herabsetzung in einem absoluten Maße auszudrücken. Es sei nur angeführt, dass Patientin in einer Distanz von 2 m eine feine Nähnadel richtig erkannte, desgleichen auf 5 m eine Damenuhr.

Das Gesichtsfeld konnte bei der mangelhaften Fähigkeit zum willkürlichen Fixieren natürlich nicht genau bestimmt werden. Es wurde wiederholt auf die verschiedensten Weisen versucht, etwaige Einschränkungen oder Defekte nachzuweisen. Ein paar Mal, immer nach einem der unten zu beschreibenden epileptiformen Anfälle, schien die linke Netzhauthälfte deutlich weniger empfindlich als die rechte, bisweilen sogar blind zu sein. Später konnte aber jedesmal wieder festgestellt werden, dass zwar ein Unterschied im Nachteil der linken Retinahälfte vorlag, dass dieser aber nicht sehr bedeutend sein konnte. Ganz sicher war aber, wie gesagt, über das ganze Gesichtsfeld die Sehschärfe vermindert, wobei das zentrale Sehen weitaus am besten erhalten war.

Im engsten Konnex mit den beschriebenen Störungen der Augenbewegungen und des Visus steht die fast gänzlich aufgehobene Fähigkeit zur feineren Lokalisation der Objekte im Raum. Diese wurde durchweg bestimmt, indem die Kranke veranlasst wurde, vorgehaltene Gegenstände zu greifen.

Es wurde immer, auch wenn die Patientin das gesehene und erkannte Objekt momentan fixiert hatte, fehlgegriffen. So lange der Blick nach dem Gegenstande gerichtet war, wurde gewöhnlich beim Greifen die exakte

Richtung ziemlich innegehalten. Nur wurde anscheinend ganz regellos die Hand zu wenig oder zu weit vom Körper geführt. Sehr bald wurde aber, als das Objekt nicht gegriffen war, in unsystematischer Weise der Arm durch das ganze Gesichtsfeld herumgeführt, während die Blickrichtung sich änderte, ohne dass ein Zusammenhang zwischen Hand- und Augenbewegungen nachweisbar wäre. Wurde der Gegenstand aus dem Gesichtsfeld gebracht, so fuhr die Kranke dennoch fort mit dem Suchen, das schliesslich ganz wie das eines Blinden imponierte.

Es liegt also nahe, anzunehmen, dass auch während des Herumtastens mit stets veränderter Blickrichtung der optische Reiz des noch im Gesichtsfeld anwesenden Gegenstandes nicht mehr perzipiert wurde.

Ein einfacher Versuch zeigte noch eine interessante Eigentümlichkeit. Wurde der Kranken das Objekt in die Hand gegeben, so fixierte sie, wie gesagt, prompt und betastete es zugleich von allen Seiten. Wurde nun zwischen die Augen und die Hände ein Schirm — Blatt Karton — gebracht, so kümmerte sie sich zunächst gar nicht darum; die Konvergenz der Augenachsen blieb dieselbe; nur strengte sie sich sichtbar an, das Objekt zu betrachten; nach einigen Minuten sagte sie dann gewöhnlich: „Es ist fort", oder dergleiches; sobald der Schirm weggezogen wurde, war sie freudig überrascht.

Es ist hier zu bemerken, dass sie den Schirm ganz gut wahrnahm; das geht daraus hervor, dass sie, falls ein farbiger Schirm benützt wurde, sofort die richtige Farbe nannte; wenn z. B. eine Zeitung als Schirm verwendet wurde, fing sie an das Alphabeth zu sagen.

Sie hatte also offenbar in Bezug auf das in den Händen gehaltene Objekt nur das Gefühl der Verdunkelung, ohne ersichtlichen Grund; sie kam nicht auf den Gedanken, den Schirm zwischen Händen und Augen zu lokalisieren. Erst wenn das Kartonblatt ganz nahe gehalten wurde, so dass eine bedeutend geringere Lichtmenge in die Augen fiel, wehrte sie mit der Hand den Schirm ab.

Einfache Strichzeichnungen — Würfel, Stuhl usw. — ohne Schattierungen u. dergl. werden mit einiger Mühe im allgemeinen richtig gedeutet, sobald es gelingt, die Aufmerksamkeit darauf zu lenken, was allerdings nicht selten schwer oder nicht glückt. Farbige Darstellungen dieser Objekte werden ebensogut und schnell wie die Gegenstände selbst gedeutet.

Die Orientierung im Raum ist gut. Sie findet z. B. den Stuhl, auf welchem sie in 6 Wochen nicht sass (weil sie während dieser Zeit im Bett geblieben war) im Aufenthaltszimmer sofort wieder. Sie geht aber langsam, fortwährend tastend, fast genau wie ein peripher Blinder. Nicht allzu massiven Hindernissen — Seil, Stock — weicht sie nicht aus, trotzdem diese schon in einer gewissen Entfernung erkannt werden.

Die übrige Symptomatologie will ich nur kurz schildern, weil sie nicht direkt mit der uns hier beschäftigenden optischen Störung zu tun hat. Sie muss indessen wenigstens erwähnt werden wegen des Gewichtes für die Lokalisierbarkeit der Erkrankung.

Die Kranke leidet an ausgesprochener sensorischer Aphasie mit nachfolgenden Symptomen:

Sprachverständnis aufgehoben bis auf ganz wenige geläufige, mehrmals zu wiederholende Worte oder kleine Sätze (der eigene Name, wie heissen Sie, wie geht's, vor allem Flüche(!), auch wenn diese ohne besondere

Intonation ausgesprochen werden). Nachsprechen aufgehoben; oft Andeutungen von Echolalie (paraphasisch). Wenn ein Wort einige Male hinterher echolalisch wiederholt wurde, wird es mitunter plötzlich von der Patientin wirklich verstanden.

Melodien werden richtig erfasst und nachgesungen, bezw. weiter gesungen, unter Verstümmelung des Textes. Gesehene, gehörte, getastete, gekostete, geschmeckte Gegenstände werden erkannt, nicht benannt (allgemeine amnestische Aphasie). Eine Ausnahme bilden fast regelmässig Geldstücke, welche ziemlich richtig benannt werden, während alle übrigen Gegenstände zu den wunderlichsten Paraphasien Anlass geben, unter welchen mitunter das richtige Wort einmal verborgen ist, welches aber fast nie festgehalten wird. Eine andere Merkwürdigkeit ist, dass die Hauptfarben: Weiss, Schwarz, Rot, Blau, Grün, Gelb, immer sofort richtig benannt werden.

Spontansprechen fliessend, ohne Anarthrie, stark paraphasisch (literal und verbal) und paraphrasisch. Keine Logorrhoe. Leichte Ermüdbarkeit, Perseverationstendenz.

Alexie total für Worte, Buchstaben, Zahlen. Sie leiert, wenn sie zum Lesen aufgefordert wird, das Alphabet ab, oder zählt eine Reihe.

Schreiben hat sie nicht gelernt. Eine Prüfung auf Agraphie war daher unmöglich.

Zum Schluss muss noch über unregelmässig auftretende Reizsymptome berichtet werden. Diese traten bis 1. Nov. 1907 5 mal auf in Gestalt epileptiformer Anfälle. Ohne diese einzeln ausführlich schildern zu wollen, seien die hauptsächlichsten Eigentümlichkeiten derselben hier hervorgehoben. Alle setzten sie ein mit konjugierter Deviation, das eine Mal nach rechts, das andere nach links. Auch waren mitunter im Verlaufe eines Anfalles beide Ablenkungen nach einander zu beobachten. Einer der Anfälle (29. Juli) verlief ohne Bewusstseinsverlust und ohne generelle Krämpfe, welche sich dann beschränkten auf Augenbewegungen abwechselnd nach links und rechts, oft mit krampfhaftem Schluss der beiden Augen verbunden.

Als es zu allgemeinen Krämpfen kam, war die Reihenfolge gewöhnlich nach den Augenbewegungen: r. (bezw. l.) Facialis und Zunge; r. (bezw. l.) Arm und Bein; die Zuckungen gingen dann auf die andere Seite über (Bein-Arm-Facialis). Nach einem Anfall bestanden keine eigentlich hemiplegischen Symptome.

Aus der mitgeteilten Krankengeschichte ist zusammenfassend hervorzuheben, dass wir es zu tun haben mit einer sensorisch-aphatischen Kranken. Diese zeigt ausser gewissen, insbesondere in krampfhaften Augenbewegungen sich kundgebenden Reizsymptomen, ausgesprochene oculäre Störungen. Diese bestehen 1. in einer allgemeinen die linken Netzhauthälften vielleicht stärker beeinträchtigenden Amblyopie, 2. im vollständigen Unvermögen, vorgehaltene Gegenstände richtig zu lokalisieren, und 3. diese ruhig zu fixieren.

Die stark herabgesetzte Beachtung optischer Reize, das Ausbleiben des psychischen Lidschlussreflexes auf Drohung[1]) sind mit anderen

1) Auf plötzliche grelle Beleuchtung trat Augenschluss sehr viel besser, unter Umständen sogar prompt ein.

bereits genannten Erscheinungen bloss Folgen dieser drei genannten Hauptsymptome.

Es fragt sich nun: Besteht zwischen der Amblyopie, der Lokalisationsstörung und der mangelhaften Augenbewegung auf optische Reize ein Verhältnis, bezw. eine Abhängigkeit und in welchem Sinne? Oder aber sind all diese Symptome koordinierte Folgen der zu postulierenden cerebralen Erkrankung?

In der mir zugänglichen Literatur habe ich nur wenige Publikationen gefunden, welche den hier behandelten Gegenstand, wenigstens teilweise, betreffen.[1])

Im Falle Antons bestand ausser der gestörten Tiefenwahrnehmung, neben Symptomen auf anderem Gebiete, räumliche Desorientierung, eine starke Beeinträchtigung der willkürlichen Augenbewegungen und Amblyopie. Für die mangelnde Tiefenlokalisation wird als Erklärung eine mögliche zentrale Akkommodationsstörung herangezogen, während die Annahme Picks[2]), die Erscheinung finde ihren Grund in der Visusabnahme, abgewiesen wird, in Anbetracht des erhaltenen Erkennens vorgehaltener Gegenstände. In der unten zitierten Publikation erwähnt Pick einen temporär Hemianopiker (Paralyse), welcher nur für kurze Distanzen (bis auf $^1/_2$ m) vorgehaltene Objekte ungenau lokalisierte. Der Entstehungsmodus wird hier nicht eingehend diskutiert.

Die kurze Mitteilung Westphals konstatiert nur das Symptom, ohne, soweit aus dem Sitzungsprotokoll zu ersehen ist, vorläufig eine Erklärung zu versuchen.

Der Fall Kramers endlich, wo keine Störung der Sehschärfe oder Defekt des Gesichtsfeldes vorlag, kennzeichnet sich vor allem durch den isolierten Ausfall des perspektivischen Erkennens von Strichzeichnungen. —

Unserer Patientin, welche, wie gesagt, ganz gut räumlich orientiert ist und alle Gegenstände des täglichen Lebens genau identifiziert, un-

---

1) Wenn ich von denjenigen Arbeiten absehe, in welchen das Symptom zwar genannt wird, ohne dass sich eine genauere Erörterung desselben anschliesst, sind mir folgende bekannt:

Anton, Beiderseitige Erkrankung der Scheitelgegend des Grosshirns. Wien. klin. Wochenschr. 1899. Nr. 48.

A. Pick, Neue Mitteilungen über Störungen der Tiefenlokalisation. Neurolog. Zentralbl. 1901. Nr. 8.

Westphal, Klin. u. anatomische Beiträge zur Aphasielehre. Psych. Verein der Rheinprovinz. 10. Novbr. 1906.

Kramer, Über eine partielle Störung der optischen Tiefenwahrnehmung. Monatsschr. f. Psych. und Neur. 1907.

2) Ich konnte die diesbezügliche Arbeit Picks nicht im Original nachlesen. (In Beiträge zur Pathol. und pathol. Anat. des Zentralnervensystems.)

geachtet der ziemlich starken Amblyopie, ist das Vermögen, vorgehaltene Gegenstände zu lokalisieren, in sehr hohem Maße abhanden gekommen. Es ist hier garnicht die Frage nach dem Schätzen der genauen Tiefenunterschiede, wie dieses z. B. mittels Herings Dreistäbchenapparats zu untersuchen wäre. Die Störung ist eine viel gröbere und in Bezug auf nahe Objekte eine fast vollständige.

Es wurde schon erwähnt, dass die Kranke durch das Zimmer sich bewegenden Personen mit den Augen gewöhnlich folgt, auch wenn das Gehen absolut unhörbar ist. So weiss sie oft ganz genau anzugeben, dass der Arzt noch um die Ecke der Tür in das Schlafzimmer hineinschaut, als er nach der Visite von ihr fortgegangen ist; auch bleibt der Blick dann nach der Türöffnung gerichtet.

Im stärksten Gegensatz hierzu steht es, wenn sie zum Ergreifen eines in einer Entfernung von etwa 50 cm vorgehaltenen wohlerkannten Gegenstandes nur momentan die Hände in der betreffenden Richtung bewegt, um sofort darauf im Blinden herumzusuchen. Wie schon oben angedeutet, muss angenommen werden, dass während dieses Tastens der optische Reiz des betreffenden Objektes nicht mehr perzipiert wird. Es kann dann also von Lokalisation nicht mehr die Rede sein; dieser Bestandteil des Fehlgreifens ist die unmittelbare Folge der Amblyopie. Anders liegt nach meiner Meinung die Sache bei der falschen Lokalisation, während der Blick auf das Objekt gerichtet ist, oder nachdem dieses, wenn auch nur kurz, fixiert worden war.

Die Amblyopie reicht hier ohne weiteres zur Erklärung nicht aus. Schon nach momentaner Beleuchtung eines Raumes sind wir über die Lage der in diesem gesehenen Gegenstände in weitgehendem Maße orientiert. Falls also der Kranken nach dem anfänglichen Fixieren der später z. B. auf eine laterale Netzhautpartie gelangende optische Reiz nicht zum Bewusstsein kommen sollte[1]), so würde man dennoch erwarten, dass schon aus der kurzen Betrachtung, welche ja zum Erkennen ausreichend war, genügende Anhaltspunkte zur Ortsbestimmung des Gegenstandes gewonnen worden waren.

Hier wäre einzuwenden, dass die in diesem Falle ja unmöglich objektiv zu bestimmende Konvergenz der Augenachsen vielleicht eine ungenaue sei, wie auch der Accommodationsgrad; es könne ein Innervationsgefühl dadurch entstanden sein, welches eine falsche Distanzschätzung verursache.

In welch hohem Maße da, wo der zentral-optische Apparat ungestört arbeitet und das Gehirn im allgemeinen leidlich funktioniert, Accommodation und Konvergenz und die diesen beiden zugehörigen

[1]) Wie es tatsächlich oft, aber durchaus nicht immer der Fall ist.

Innervationsgefühle entbehrt werden können für die hier behandelte grobe Lokalisation im Raum, lehrt folgender Fall[1]). Die betreffende Patientin leidet seit einigen Jahren an einer vollständigen Paralyse aller inneren und äusseren Muskeln des rechten Auges. Es besteht Ptosis, auch ist der erste Quintusast funktionsunfähig.

Der Visus ist schwer herabgesetzt, gleichmässig über das ganze Gesichtsfeld, doch erkennt sie mit allen Netzhautpartien vorgehaltene Gegenstände. Der konsensuelle Pupillenreflex auf Licht von rechts auf links ist erhalten.

Es besteht hier also eine peripher bedingte, einseitige Opthalmoplegia completa.

Das Auge ist in Mittelstellung fixiert.

Wenn nun das gesunde Auge verschlossen und das obere Lid des kranken Auges passiv gehoben wird, so zeigt sich, dass vorgehaltene Objekte an jeder Stelle des Gesichtsfeldes sofort, nur mit ganz geringen Fehlern, gegriffen werden.[2])

Bekanntlich ist dieses der Patientin sowie jedem Gesunden zukommendes Vermögen einer relativen optischen Lokalisation beim monoculären Sehen nicht inhärent an dem rein optischen Prozess. Die gereizte Netzhautstelle gibt Auskunft über die Richtung, aus welcher der Reiz stammt; die Ortsbestimmung ist unter diesen Umständen eine durch vielfältige binoculäre Erfahrung ermöglichte Schlussfolgerung (Verhalten anderer Objekte usw.). Immerhin war es meines Erachtens der Mühe wert, in diesem Falle, wo jede Akkommodation und parallaktische Verschiebung[3]) a priori auszuschliessen waren, die Tatsache des leidlichen Lokalisierens bei dazu stark herabgesetztem Visus festzustellen.

Es ergibt sich hieraus, in welch überraschend geringem Maße die Eigenleistungen des Auges ausgebildet zu sein brauchen, damit dennoch, schon beim monoculären Sehakt, der zum Gehirn gelangende schwache optische Reiz imstande ist, im Bewusstseinsorgan die Summe assoziativer Erregungen zu bewirken, infolge welcher eine annähernd richtige Lokalisation möglich ist.

Wie sehr nicht die optische Perzeption an sich, sondern ein viel komplizierterer psychischer Vorgang hier das Wesentliche ist, wird in klarer Weise demonstriert, wenn man zwischen die beiden ge-

1) Ich bringe meinem Anstaltskollegen Dr. Benders auch an dieser Stelle freundlichen Dank für die mir öfters gebotene Gelegenheit zur Untersuchung der betreffenden Kranken.

2) Der Kopf wurde fixiert.

3) Siehe Straub, Über monoculäres körperliches Sehen, usw. Zeitschr. f. Psych. u. Phys. der Sinnesorgane. Bd. 36.

öffneten Augen einen Schirm stellt, welcher beide Gesichtsfelder völlig trennt.

Lässt man dann in geeigneter Versuchsanordnung ein Lot an einem langen dünnen Faden aufgehängt im Gesichtsfeld des kranken Auges erscheinen, so lokalisiert sie dieses fast immer zuerst im Feld des gesunden, offenbar weil sie nur mit diesem zu sehen gewohnt ist. Es ist hierzu zu bemerken, dass das linke, gesunde Auge gar nicht eingestellt wird in der Richtung des vom kranken Auge gesehenen Gegenstandes; im Gegenteil macht es allerhand Ab- und Adduktionsbewegungen scheinbar ohne irgend welche Gesetzmässigkeit. Aus dieser Tatsache scheint der Schluss gerechtfertigt, dass für das relative Lokalisationsvermögen mittels des monoculären — rechten — Sehaktes ein der gereizten Netzhautstelle adäquates Muskelinnervationsgefühl — wenn auch bei behinderter Muskelkontraktion — entbehrlich ist. In solchem Falle müsste ja das frei bewegliche linke Auge — dem getroffenen Netzhautmeridian des rechten Auges gemäss — konjugiert in diejenige Stellung gebracht werden, welche zur Fixierung des Gegenstandes geeignet wäre.

Die bekannte Tatsache, dass die Fähigkeit, monocular zu lokalisieren, im eigentlichen Sinne nur scheinbar ist und nicht auf dem direkt optischen Reiz des betreffenden Objektes beruht, wird hierdurch bestätigt.

Bezüglich der optischen Ortsbestimmung vorgehaltener Objekte befindet sich unsere erste Patientin in sehr viel schlechteren Bedingungen als die zweite, falls diese letztere das völlig paralytische rechte Auge gebraucht, dessen Sehschärfe erheblich geringer ist als jene, über welche die binocular sehende erste Kranke verfügt.

Wir haben gesehen, dass das Fehlgreifen in der zweiten Periode (des Umhertastens unter wechselnder Blickrichtung) unmittelbar von der Amblyopie abhängig ist. Die stark herabgesetzte Aufmerksamkeit in Verbindung mit der Amblyopie ist es, welche der Patientin die Verwertung allerhand optischer Daten, wodurch schon dem einäugig Sehenden eine relative Lokalisation ermöglicht wird, aufs äusserste erschwert bez. unmöglich macht.

Es kommt hier somit der Verlust der Tiefenlokalisation im Sinne Picks in Frage, wobei nochmals bemerkt sei, dass die Störung in unserem Falle ganz grober Natur ist und die subtileren Störungen, welche der Dreistäbchenapparat aufdeckt, notwendig involviert.

Aus dem bisher Mitgeteilten ergibt sich, dass die Patientin gesehene Gegenstände als solche identifiziert, dass aber von allen Qualitäten nur diejenige der Stelle im Raum (in der Tiefendimension) ihr unbekannt bleibt. Bekanntlich ist die Tiefenwahrnehmung im engeren

Sinne nur binoculär möglich. Ihre sinnliche Grundlage ist vor allem die Querdisparation der Netzhautbilder, welche unmittelbar als Tiefenunterschied — im Verhältnis zum Blickpunkt — aufgefasst wird. Der Gebrauch der übrigen — zahlreichen — Hilfsmittel, welche für das Tiefensehen in Betracht kommen, beruht im allgemeinen auf der Verwertung von allerhand Erfahrungstatsachen, welche mit dem direkten optischen Reiz als solchem oft nichts oder wenig zu tun haben; aus dem mitgeteilten zweiten Falle geht hervor, in wie hohem Maße dieser Faktor bei fehlendem zweiäugigen Sehakt jenen Defekt zu korrigieren vermag.

Auch unsere Patientin war imstande, wenn auch in ganz geringem Grade, die Fähigkeit zur Tiefenwahrnehmung vorzutäuschen, indem sie alle möglichen Objekte sofort erkannte, also scheinbar körperlich wahrnahm. Weil ihr aber, wie aus anderen Versuchen hervorging, das Vermögen, Tiefenunterschiede als solche zu deuten, vollständig fehlte — innerhalb gewisser Entfernungsgrenzen —, so muss auch das stereoskopische Sehen vorgehaltener Gegenstände als nur scheinbar bezeichnet werden; dieselben werden einfach ihrer zweidimensionalen Form oder sonstigen Eigenschaften zufolge erkannt. Dass ein Tiefenunterschied auch unter den günstigsten Bedingungen nicht gemacht wurde, erhellt unzweideutig aus dem schon oben kurz erwähnten Schirmversuch.

Es wurde der Kranken ein Schlüssel in die Hände gegeben, welchen sie an allen Seiten betastete und während längerer Zeit fixierte. Es wurde nun zwischen Augen und Hände ein Kartonblatt gebracht, auf welches ungefähr senkrecht auf die Augenverbindungslinie eine Nadel gesteckt worden war. Ungeachtet der relativen Distanz des Schirms von den Augen oder den Händen (wenn nur nicht das in die Augen fallende Licht beträchtlich sich verminderte) wurde sofort die Farbe des Kartons genannt und die Nadel erkannt. Die Blickrichtung blieb dieselbe, sichtlich fixierte die Kranke mit Anstrengung den rätselhaft verdunkelten Schlüssel. Die querdisparaten Netzhautstellen, wo die Nadel ihr Bild warf, lösten aber nicht die Empfindung „näher“ aus.

Die „absolute“ Tiefenwahrnehmung, d. h. die Distanzschätzung ist, wie gesagt, vollständig verloren gegangen. Prinzipiell ist sie anderer Natur als das Erkennen von Tiefenunterschieden (körperliches Sehen). Auch beim Gesunden, zweiäugig Sehenden ist sie, wie in geeigneter Versuchsanordnung leicht zu zeigen ist, nur sehr mangelhaft entwickelt.[1]) Insoweit sie aber vorhanden ist, muss sie bei fixer Kon-

1) Siehe darüber: E. Storch, Über das räumliche Sehen. Zeitschrift f. Psych. u. Phys. d. Sinnesorgane. Bd. 29.

vergenz auf den betreffenden Gegenstand ermöglicht sein durch das Gefühl dieser Konvergenz und der begleitenden Akkommodation. Wenn L. Heine[1]) diesem Faktor für das Tiefensehen jede Bedeutung abspricht, weil auch beim einäugigen Sehen Konvergenz- und Akkommodationsgefühl ungestört, dennoch die Tiefenwahrnehmung = 0 sei, so ist dagegen doch anzuführen, dass erstens bei monoculärer Betrachtung naher Objekte dieses Innervationsgefühl erheblich weniger stark ist, und weiter, dass das im Sehen des Objektes durch einen Schirm behinderte Auge beim Emmetropen immer[2]) nach aussen abweicht. Es entsteht infolge dessen nach Entfernung des Schirmes ein contralaterales Doppelbild. Ich erkläre mir das Symptom in der Weise, dass die Lage des Auges, dessen Retina keinen Reiz vom Objekt empfängt, bestimmt wird durch das Zusammenwirken zweier Faktoren: 1. durch die Neigung, koordiniert mit dem „sehenden" Auge zu konvergieren, 2. durch die Tendenz, konjugiert mit diesem seitwärts abzulenken. Jedenfalls ist es deutlich, dass das Innervations (Konvergenz)-gefühl bei ein- und zweiäugigem Sehen nicht identisch ist; und eine Rolle in der binoculären Tiefenwahrnehmung muss ihm wohl zugestanden werden. Es scheint mir demnach ausser Zweifel, dass die unserer Patientin äusserst erschwerte Fixation für das Fehlen des Vermögens zur Ortsbestimmung vorgehaltener Objekte (Distanzschätzung) direkt mit verantwortlich ist.

Ein auf die Netzhaut extrafoveal fallender Lichtreiz verursacht neben der Lichtempfindung eine Augenbewegung (oder die Tendenz zu dieser) in der Richtung der fovealen Einstellung. Diese Bewegung kann bestehen in konjugierter Seitwärtswendung des Blickes oder in Konvergenz der Augenachsen. Beide sind physiologisch sehr ungleichwertig: Die erstere ist viel gröberer Natur, dient vor allem Orientierungszwecken, wogegen letztere ganz besonders die genaue Betrachtung, das Erkennen, ermöglichen muss. Während bei unserer Patientin die Seitwärtswendung, wenn auch oft weniger prompt, bei genügender Lichtstärke des Reizes ziemlich regelmässig erfolgt, bleibt die Einstellung des Blickes im Sinne einer Konvergenz fast ausnahmslos aus. Das Ausbleiben dieser Konvergenzreaktion auf Netzhautreize scheint zugleich beitragen zu können zur Erklärung des Unvermögens, die querdisparaten Netzhauteindrücke im Sinne von Tiefenunterschied zu deuten, wenn man sich dieses Vermögen zustande gekommen denkt auf empirischem Wege mit

1) Sehschärfe und Tiefenwahrnehmung in Gräfes Archiv f. Ophthalmol. Bd. 51.

2) Ich fand in einer grossen Zahl von Versuchen keine einzige Ausnahme; mit Konvergenzschwäche hat das Symptom anscheinend nichts zu tun. Es zeigte sich bis zu Distanzen von 2,75 — 3 m.

dem Gefühl der erforderlichen Muskelarbeit zur fovealen Einstellung als Zwischenglied.

Weil nun die Fähigkeit zur richtigen Konvergenz in ganzem Umfange erhalten ist, sobald die Stelle, wo das zu fixierende Objekt sich befindet, der Patientin bekannt ist, muss die vorhandene Störung gesucht werden in der Übertragung der optischen Erregung auf den motorischen Apparat. Man kann die Tatsache im allgemeinen so formulieren: Die Tendenz zur entsprechenden Blickeinstellung wird durch den retinalen Lichtreiz nicht geweckt. Es könnte dieser Reiz an sich zu schwach sein. Hiermit ist aber die Tatsache des Erkennens vorgehaltener Gegenstände nicht in Übereinstimmung. Die Amblyopie der Patientin ist aber eine cerebral bedingte, und es ist nicht ohne weiteres von der Hand zu weisen, dass das Grosshirn die Netzhauterregung mit relativ dürftigen Mitteln weiter verarbeiten — perzeptiv und assoziativ — und die Wiedererkennung fertig bringen könnte, ohne dass die der gereizten Netzhautstelle entsprechende Bewegungstendenz assoziativ geweckt werden müsste. In der Entwicklung des Vermögens zur Tiefenunterscheidung aus der Querdisparation der Netzhautbilder ist aber das Auftreten immer wieder dieser Tendenz ein unentbehrlicher Faktor. — Merkwürdig war das Verhalten der Kranken Bildern gegenüber. Gemalte, oder im allgemeinen sehr ausführlich wiedergegebene Figuren erkannte sie sofort, ganz in gleicher Weise, wie die durch diese vorgestellten Gegenstände. Wurde ihr eine perspektivische Linienzeichnung, z. B. eines Stuhls, vorgelegt, so dauerte die Erkennung zwar bedeutend länger, sie erfolgte aber immer richtig. Auf den ersten Blick scheint diese Tatsache vielleicht etwas fremd, vor allem, wenn man z. B. den Fall Kramers[1]), wo gerade das Umgekehrte sich vorfand („Tiefsehen" nur für Strichzeichnungen verloren) in Betracht zieht. Bei näherer Überlegung ist etwas Befremdendes aber hierin nicht zu finden. Bei der stereoskopischen Deutung einfacher Strichzeichnungen (es kamen in Anwendung Würfel, Stuhl, Glas, Kanne, Schachtel usw.) kann von eigentlichem Tiefensehen nicht die Rede sein. Die Zeichnung selbst gibt nicht die objektiven Konturen des Objektes, sondern nur eine von dessen Sehformen wieder, welche man bekanntlich aus naheliegenden Gründen einäugig noch besser stereoskopisch deutet als zweiäugig. Zur Erkennung und Deutung der betreffenden Figur ist die Patientin nicht auf den binocularen Sehakt angewiesen; das Bild wird, wie es sich ihr präsentiert, mit Hilfe der Erfahrung gedeutet, und immer, wenn auch etwas verlangsamt, in richtiger Weise.[2])

1) l. c.

2) Der interessante Fall Kramers scheint mir denn auch nicht eine eigent-

Dass schon eine so einfache Abbildung im Bewusstsein der Patientin die Vorstellung des betreffenden Gegenstandes zu wecken imstande ist, beweist, dass das sogenannte „optische Gedächtnis" nicht verloren gegangen sein kann.

Das willkürlich, auch optisch Sichvorstellen beliebiger Objekte ist sehr wahrscheinlich ebenfalls nicht ganz verschwunden; allerdings war eine Prüfung auf dieses Vermögen infolge der Aphasie fast unmöglich. Indessen erzählte die Kranke oft genug spontan von dem Aussehen allerhand ihr früher gemeinsamer Personen und Objekte in ganz zutreffender Weise; und ebenfalls in jüngster Zeit aufgenommene Eindrücke wurden, auch in deren optischer Komponente, ziemlich gut (dem allgemeinen Zustand der Patientin gemäss) nachher mitunter wieder beschrieben.

Wenn wir die beschriebenen Störungen auf optischem Gebiet zusammenfassen, so sind diese zu kennzeichnen als eine über das ganze Gesichtsfeld mit besonderem Befallensein der rechten Hälfte verbreitete Amblyopie, während in ganz prägnanter Weise die Tiefenwahrnehmung resp. Distanzschätzung betroffen ist, als deren indirekte resp. direkte Ursache die fehlende assoziative Innervation zur, der jeweilen getroffenen Netzhautstelle entsprechenden, Konvergenzbewegung anzusehen ist.

Es sei zum Schlusse erlaubt, über die Möglichkeit, diesen Funktionsausfall im Gehirn zu lokalisieren, mich in aller Kürze auszusprechen.

Das Gesamtbild der von der Patientin dargebotenen Symptomenreihe lässt in ziemlich genügender Weise eine gröbere Lokalisation zu.

Abgesehen von den von anderen Autoren gemachten Erfahrungen bei unserem Falle ähnlichen Erkrankungen sind die hierselbst zu beobachtenden Hirnerscheinungen schon geeignet, in ziemlich eindeutiger Weise über den Sitz der Krankheit Auskunft zu geben.

Die ihrem Wesen nach typisch sensorische Aphasie bedingt selbstverständlich eine Schädigung der Wernickeschen Zone. Unmittelbar occipitalwärts von dieser, in der Rinde des Gyrus angularis, fängt die Gegend an, welche in engstem Konnex steht mit Augenbewegungen auf optische Reize hin. Der zweifellos selten in so reiner Form zu beobachtende isolierte Augenmuskelkrampfanfall als Erscheinung der Jacksonschen Epilepsie weist in Verbindung mit den optischen Symptomen mit Sicherheit auf eine Rindenreizung, welche ihren Ursprung in diesem Gebiet nimmt. Es liegt kein Grund vor anzunehmen, dass

---

liche Störung des Tiefensehens zu zeigen im engeren Sinne; nach meiner Meinung wäre der Interpretationsfehler am besten als ein mnestischer zu bezeichnen.

der hier existierende Herd nicht mit dem mehr temporalen, Aphasie bewirkenden zusammenfallen würde. Aus der oben gegebenen Beschreibung der epileptiformen Zufälle geht weiter hervor, dass auch oft die Attacke anhub mit Augenbewegungen nach links, in seltenen Fällen sogar sich auf diese beschränkte. Hieraus folgt, dass in ungefähr korrespondierender Lage innerhalb der rechten Hemisphäre gleichfalls ein Herd sich befinden muss. Wie bekannt, wurde in mehr oder weniger analogen Fällen[1]) von verschiedenen Forschern (Pick, Hartmann, Anton u. a.) denn auch immer ein doppelseitiger occipitaler Herd (bezw. Balkentumor) gefunden.

Auch die Amblyopie kann ihre Erklärung in einer Läsion des Gyrus angularis finden, sobald diese genügend tief in das subcortikale Mark hineinreicht, so dass die Sehstrahlung tangiert wird.

Von einer Vernichtung der zentraloptischen Bahn an dieser Stelle kann nicht die Rede sein, weil diese eine deutliche, mindestens partielle Hemianopsie verursacht hätte.

Gleichzeitig mit der allgemeinen Herabsetzung der Sehschärfe muss weiter die in jeder Beziehung komplete Alexie auf Rechnung[2]) der im unteren Scheitelläppchen lokalisierten Erkrankung gestellt werden. Diese Alexie ist, wie aus dem klinischen Befund deutlich hervorgeht, nicht in erster Linie abhängig von der sensorischen Aphasie, sondern zweifellos aus rein optischer Ursache entstanden; sie würde, wenn sie isoliert bestände, dem klinischen Typus der subcortikalen Alexie (cécité verbale pure nach Dejerine) entsprechen. Wenn man das Nichterkennen optisch wahrgenommener Gegenstände als das Hauptkennzeichen der sogenannten Seelenblindheit auffasst, so ist nach meiner Meinung das völlige Fehlen der Deutung von Buchstaben und Zahlen als solche am besten als eine mildere Stufe dieser Krankheit zu bezeichnen, wie es in Abweichung von vielen Autoren, besonders von v. Monakow[3]), geschehen ist. Wenn mir darum aus allgemein physiologischen Gründen der Versuch v. Niessls[4]), diese Form der Alexie aus einer Beeinträchtigung der „maculären" Fasern der linksseitigen zentraloptischen Bahn abzuleiten, nicht gerade ein glücklicher scheint, so ist in gleichem Maße vom anatomischen Standpunkte der von diesem Autor behauptete Zusammenhang zwischen der Alexie und der Degeneration des dorsalen Anteils der linken Sehstrahlung bis auf nähere unzweideutige Befunde nicht ohne weiteres zu acceptieren.

1) In Bezug auf die optischen Symptome.

2) Wenn auch nicht als direkte Herderscheinung.

3) v. Monakow, Gehirnpathologie.

4) Niessl v. Mayendorf, Die Diagnose auf Erkrankung des linken Gyr. angularis. Monatsschr. f. Psych. u. Neur. 1907.

Über die Vertretung der Stelle des deutlichsten Sehens innerhalb der Radiatio optica und in der Rinde des Occipitallappens, über welche ja noch erhebliche Meinungsdifferenzen herrschen, ist es hier nicht am Platze mich zu verbreiten. Ich möchte nur hervorheben, dass die Umschaltung, welche die peripheren optischen Fasern in den primäreu optischen Zentren — namentlich im Corpus geniculatum externum — erleiden, es schon von vornherein unwahrscheinlich macht, dass die der Fovea centralis entstammenden Opticusfasern auch noch nach dieser zweifellos sehr komplizierten Umlagerung in der zentralen optischen Leitung als ein geschlossenes Bündel verlaufen sollten. Dass ausserdem die isolierte Läsion eines Teils (wenn auch eines besonders wichtigen) eines Projektionssystems imstande sein sollte, eine Lähmung in Gestalt der Alexie resp. Seelenblindheit[1]) zu verursachen, kann ich mir schwer denken. Auch steht unserer Fall klinisch in Widerspruch mit der von v. Niessl gegebenen Vorstellung, weil hier gerade das zentrale Sehen weitaus am geringsten betroffen war.

Vorläufig halte ich es deshalb für richtiger, Alexie und Seelenblindheit als exquisit „assoziative“ [2]) Erkrankungen aufzufassen.

Insoweit ist auch der Verlust der Tiefenwahrnehmung, für welchen ja eine gestörte assoziative Tätigkeit der die Blickkonvergenz beherrschenden Hirnmechanismen mit den optischen Erregungen eine notwendige Vorbedingung liefert, vom gleichen Standpunkt zu betrachten.

Es wäre also, in ähnlicher Weise wie die reine Alexie, die mangelnde Tiefenlokalisation als eine relativ leichtere Stufe der Seelenblindheit zu bezeichnen. Wenn nun auch diese Erscheinung durch einen tiefen bilateralen Herd in der Gegend des Gyr. angularis vielleicht am leichtesten hervorzurufen ist, so ist damit über die eigentliche Lokalisation des Symptoms nur wenig, über die Lokalisation des Tiefensehens überhaupt noch nichts gesagt.[3])

Sorgsam müssen wir uns davor hüten, die aufzufindenden Herde ohne weiteres in Verbindung mit den durch diese erzeugten sekundären Degenerationen als alleinige Grundlage der betreffenden Er-

1) Auch dieses Symptom nennt v. Niessl ausdrücklich als eventuelle Folge einer Degeneration des dorsalen Abschnitts der Flechsigschen primären Sehstrahlung.

2) Die Unterscheidung: perzeptive und assoziative Seelenblindheit, welche Lissauer (Arch. f. Psych. Bd. 21) in seinem bekannten Aufsatze versucht hat, bewegt sich doch immer ganz im Rahmen des assoziativen, im weiteren Sinne.

3) In seiner „Gehirnpathologie“, Seite 697, erwähnt v. Monakow einen Fall, in welchem symmetrische Herde der Calcarinagegend für das Symptom verantwortlich waren.

scheinungen anzusehen. Damit eine Funktion nicht ausgeübt werden kann, braucht ja nicht die die benötigte assoziative Erregung tragende Nervenfaser primär oder sekundär degeneriert zu sein.

Es sind da vielerlei nicht direkt anatomisch schädigend, sondern in „funktionellem" Sinne erlahmend wirkende Einflüsse denkbar, welche namentlich die höhere assoziative Hirntätigkeit innerhalb gewisser Gebiete und für bestimmte Verrichtungen, in casu den völlig unversehrten binocularen Sehakt, temporär oder auch (unter ungünstigen Umständen) dauernd schädigen können. Es ist deutlich, dass ich hier vor allem die Wirkung der Diaschisis im Auge habe.

Die Bedeutung einer gewissenhaften anatomischen Untersuchung wird dadurch nicht im geringsten geschmälert, eher noch erhöht, weil wir hauptsächlich auf diesem Wege in Zukunft einen besseren Einblick in die Gesetzmässigkeit eben der Diaschisis zu erstreben haben.

XX.

Aus der Poliklinik des Herrn Prof. Oppenheim.

Ein Beitrag zur Kasuistik und Differentialdiagnose der Wirbeltumoren.

Von

Dr. Giovanni Zunino.

Ich will in Folgendem über einen Fall berichten, der in differentialdiagnostischer Hinsicht ein gewisses Interesse beansprucht. Er stammt aus der Privatpraxis des Herrn Prof. Oppenheim und ist von diesem dem Augustahospital überwiesen worden, wo er von den Proff. Krause und Oppenheim bis zum Tode beobachtet ist.

Krankengeschichte. R. S., 46 Jahre alt, Buchhalter.

Anamnese: Hereditär nicht belastet. Als Kind Masern und Scharlach, 1889 leichte Influenza, sonst stets gesund bis Oktober 1905. Keine Lues. Kein Potus.

Pat. ist seit 1887 verheiratet. Von den Kindern leben zwei; vier sind früh gestorben. Im Jahre 1902 Fehlgeburt, danach keine Kinder mehr.

Jetzige Krankheit. Im Oktober 1905 Reissen im rechten Arm und Schulter. Pat. wurde so schwach, dass er nicht mehr mit dem rechten Arm schreiben und bald auch nicht mehr zufassen konnte. Im Anfang Dezember trat eine allmählich zunehmende Schwäche des linken Armes hinzu. Durch Massage und Elektrisieren liess sich die Störung so weit beseitigen, dass der rechte Arm Ende November, der linke Anfang Januar 1906 wieder gebrauchsfähig wurde, wenn auch ein Gefühl der Schwäche zurückblieb. Seit dem 16. Januar zwang die wieder zunehmende Verschlechterung den Pat., seinen Dienst aufzugeben. Mitte Januar zunehmende Schwäche beider Beine, so dass Pat. von Ende Januar an weder gehen noch stehen konnte. Seit 8 Tagen ist das Urinlassen sehr erschwert. Stuhlgang erfolgt regelmässig, ohne Anstrengung. Ende Januar besuchte Prof. Oppenheim den Patienten in seinem Heimatsort Spandau und erhob folgenden (aus dem Gedächtnis niedergeschriebenen) Befund:

Beide Arme im Schultergelenk passiv und aktiv frei beweglich, ebenso ist die Beugung des Unterarms erhalten, dagegen die Streckung stark beeinträchtigt, kraftlos. In den Handgelenken ist die aktive Beweglichkeit nur in mässigem Grade herabgesetzt, dagegen fehlt die Streckung der

Finger in allen Gelenken, auch die Beugung, und ebenso sind die Daumenbewegungen in hohem Maße behindert.

Es besteht eine mässige, aber deutliche Atrophie der kleinen Handmuskeln. Sensibilität im Ulnargebiet der rechten Hand herabgesesetzt, besonders das Schmerzgefühl.

Beide Beine fast völlig gelähmt, das rechte noch mehr als das linke, keine Hypertonie.

Sehnenphänomene nicht gesteigert, Fersenphänomene nicht zu erzielen, aber es besteht beiderseits das Babinskische und Oppenheimsche Zeichen.

Am linken Bein und an der linken Rumpfhälfte Hypalgesie und Thermhypästhesie.

Wirbelsäule, auch die des Halses, frei beweglich, doch wurde der Druck auf den 6. und 7. Halswirbel etwas schmerzhaft empfunden.

Herr Prof. Oppenheim stellte die Diagnose: Tumor am unteren Cervikalmark rechts mit Kompression des Rückenmarks. Aufnahme in eine chirurgische Klinik behufs eventueller Operation empfohlen.

Die Aufnahme erfolgte am 1. Februar 1906 im Augustahospital.

Status 2. Januar 1906: Kräftig gebauter Mann, in gutem Ernährungszustande. Hals auffallend kurz. Keine Drüsenschwellungen. Keine Ödeme. Kein Ikterus. Herz in normalen Grenzen. Töne rein. Aktion regelmässig, etwas beschleunigt.

Lungen: Der vorn etwas abgeflachte Thorax erweitert sich bei der Respiration gleichmässig. Überall voller Lungenschall. Lungengrenzen gut verschieblich. Atemgeräusch vesikulär. Über der rechten Lunge, besonders rechts vorn oben und hinten unten stellenweise Giemen und Brummen. Geringer Husten und Auswurf.

Abdomen: Leib aufgetrieben; bei tiefem Eindrücken schmerzhaft. Kein Ascites. Unterer Leberrand dreifingerbreit unterhalb des Rippenbogens in der Papillarlinie, hart. Milz nicht vergrössert. Urin muss mittels Katheter entleert werden. Stuhl angehalten.

Nervensystem (Prof. Oppenheim): Pat. klagt über Prickeln im rechten und zeitweise auch im linken Arm. Im rechten Arm keine Steifigkeit. Supinatorphänomen erhalten. Tricepsphänomen nicht deutlich. Muskulatur der Streckseite des Unterarms, namentlich rechts, etwas abgeflacht, ebenso die Interossei links. Beweglichkeit im rechten Schultergelenk im ganzen frei; auch die Funktion des Pectoral. maj. ist vorhanden. Beugung des Unterarms kraftvoll, Streckung sehr schwach. Streckung der Hand kräftig. Streckung der Finger fehlt in allen Gelenken. Abduktion und Adduktion des Daumens fehlt. Beugung der Hand erhalten, jedoch nicht mit voller Kraft. Funktion der Fingerbeuger fehlt, ebenso die Spreizung, links und rechts in fast gleicher Weise.

Sensibilität der Arme: Berührungen werden anscheinend an der rechten Hand überall empfunden, Nadelstiche am Kleinfingerballen nicht so deutlich wie an anderen Stellen. Warm und Kalt werden unterschieden. Lagegefühl erhalten. An der linken Hand sind die Verhältnisse fast die gleichen.

Vollkommene Freiheit der Wirbelbeweglichkeit. Keine Schmerzhaftigkeit der Wirbelsäule. Fehlen von Deformität.

Muskulatur der Beine nicht abgemagert; jede Rigidität fehlt. Rechts Kniephänomen stark, links angedeutet. Fersenphänomen in Rückenlage

beiderseits nicht vorhanden. Kein Fusszittern. Rechts Zehenreflex dorsal; Unterschenkelphänomen dorsal. Links ebenso, und zwar besonders mit Anspannung der Adduktoren. Totale Paraplegie beider Beine. Rechts werden die Zehen noch minimal bewegt; links wird der Triceps surae in geringem Grade angespannt.

Sensibilität der Beine: Berührungen werden an beiden Extremitäten empfunden. Am rechten Bein sind an einzelnen Stellen, z. B. an der Fusssohle, Nadelstiche sehr schmerzhaft. Links Analgesie. Auf der ganzen linken Rumpfseite Hypalgesie. Kneifen der Muskulatur ist beiderseits schmerzhaft. Heiss und Kalt wird an beiden Beinen sowie am Rumpf unterschieden; doch werden die Reize links als schwächer angegeben.

Elektrische Erregbarkeit. Faradisch: Während im rechten Arm die Erregbarkeit in der Erbschen Muskulatur erhalten ist, ist die des Triceps erloschen oder stark herabgesetzt; desgleichen die des Extens. digitor. com., des Flexor digit. und der kleinen Handmuskeln. Dagegen reagieren Pronator teres und Flexor carpi radial. ziemlich gut galvanisch. Normale Erregbarkeit in der Erbschen Muskulatur; quantitative Herabsetzung im Triceps. EaR in den übrigen gelähmten Muskeln. Links und rechts in gleicher Weise. Pupille und Lidspalte auf beiden Seiten sehr eng — rechts enger als links — Lichtreaktion prompt. Ophthalmoskopisch normal.

12. II. Schmierkur wird gut ertragen. Subjektives Wohlbefinden. Urin seit zwei Tagen stark blutig. Bei Druck in der rechten Nierengegend Schmerzen. Undeutliches Gefühl eines Tumors (Palpation infolge des starken Leibes sehr erschwert). Husten, Auswurf. Keine Tuberkelbazillen.

19. II. Befinden unverändert. Starkes Ödem beider Beine. Im Urin Blut und Eiter, keine Nierenbestandteile.

24. II. Die Steifigkeit in den Beinen ist jetzt etwas grösser. Bei Manipulationen an denselben kommt es zu starken Reflexzuckungen. Immerhin ist eine dauernde Hypertonie nicht vorhanden. Kniephänomen etwas gesteigert, besonders rechts. Babinski beiderseits positiv. Besonders auf der rechten Seite ausgesprochene Hyperästhesie der Planta pedis. Totale Paraplegie beider Beine.

Sensibilität: Ganz leichte Berührungen werden an einzelnen Stellen des linken und auch des rechten Beines nicht gefühlt. Lokalisation nicht grob gestört. Doppelseitige Analgesie. Auch auf der rechten Seite des Abdomen werden an einzelnen Stellen Nadelstiche nicht schmerzhaft empfunden. Am linken Bein wird Warm und Kalt manchmal verwechselt. Beiderseits ist das Lagegefühl beeinträchtigt. Aktion der Bauchpresse fehlt, desgleichen Bauchreflex. Beweglichkeit im Schultergelenk, Beugung des Vorderarms frei. Triceps funktioniert sehr mangelhaft. Tricepsphänomen fehlt beiderseits. Streckung im rechten Handgelenk erhalten, desgleichen Beugung. Streckung der Phalangen nicht möglich. Interossei und Lumbricales gelähmt. Beugebewegung der Finger minimal. Rechts kostale Portion des Pectoral. maj. schlaffer als der clavikulare Anteil des Muskels.

Sensibilität: Am ulnaren Rande werden die Reize nicht so regelmässig und intensiv empfunden wie an den übrigen Stellen. Die Röntgendurchstrahlung zeigt auf der Platte nichts Sicheres.

15. III. Nervenstatus unverändert. Man fühlt die Leber stark ge-

schwollen, den Rippenbogen fast handbreit überragend; in der Gallenblasengegend einen derben, fast apfelsinengrossen Tumor. Kein Ikterus. Starkes Ödem beider Beine wie des Scrotums. Urin enthält viele Eiterkörperchen.

15. IV. Subjektives Befinden unverändert. Patient schwitzt sehr stark. Objektiv zunehmende Schwäche. Nervenstatus idem. Palpation des Abdomens nicht wesentlich verändert. Der Ascites ist nicht stärker geworden. Ödem der Beine besteht noch, jedoch in geringerem Grade. Kein Ikterus. Starke Cystitis, im Urin reichlich Eiweiss (Eiter und Nierenepithel). Es besteht ein starker, bis auf den Knochen gehender Decubitus am Os sacrum.

1. V. 06. Zunehmende Schwäche. Status idem.

3. V. Morgens 40° Temp. Mühsame Atmung. Viel Rasseln links.

4. V. Exitus letalis.

Zusammenfassender Überblick: Beginn der Erkrankung im Oktober mit reissenden Schmerzen und nachfolgender Parese im rechten Arm. In der Folgezeit stellt sich auch eine Parese der linken oberen Extremität ein. Im Januar Auftreten einer Paraparese beider Beine, so dass Pat. das Bett hüten muss. Im Februar wird die Paraplegie zu einer vollständigen; gleichzeitig treten Beschwerden beim Urinlassen auf. Atrophie verschiedener Muskelgruppen an den gelähmten Armen, auf die sie bis zum Tode beschränkt bleibt.

In den Beinen bleibt die Hypertonie gering, die Sehnenreflexe sind leicht gesteigert, Babinski, Oppenheim positiv. Sensibilitätsstörungen an den Beinen zunächst von Brown-Séquardschem Typus, später doppelseitig. Zunehmende Verschlechterung des Allgemeinbefindens. Nierenblutung, Cystitis, Decubitus. Acht Monate nach dem Auftreten der ersten Krankheitssymptome Exitus.

Nachtrag. Nach dem von Prof. Oppenheim aufgenommenen Nervenstatus und dessen Diagnose, die eine Neubildung extra- oder intramedullär in der Höhe des 7. Cervikalsegments als wahrscheinlichste Ursache des sicher vorhandenen Krankheitsprozesses im Wirbelkanal annahm, lag es (chirurgisch) nahe, durch einen operativen Eingriff dem Patienten nutzen zu wollen. Da aber vorher noch die Wirkung einer Quecksilberkur erprobt werden sollte, wurde vorläufig ein abwartender Standpunkt eingenommen.

Während dieser Zeit wurden nun die beim Aufnahmestatus nur teilweise angedeuteten Symptome, die auf eine Krankheitsbeteiligung der Nieren und Leber schliessen liessen, deutlicher. Der Urin war tagelang stark blutig, die rechte Nierengegend stark schmerzhaft, soweit der sehr aufgetriebene starke Leib eine Palpation möglich machte, hatte man das undeutliche Gefühl eines Tumors in dieser Gegend.

Der drei Querfinger in der rechten Mamillarlinie über den Rippenbogen hinausragende Leberrand ist hart. Am 15. III. konnte hier in der Gallenblasengegend ein fast apfelgrosser Tumor deutlich palpiert werden, während die Leberschwellung noch grösser geworden war.

Bei starkem Ödem beider Beine zeigt der Urin im Verlauf der Krankheit neben ab und zu auftretenden Blutbeimengungen Eiter und Nierenepithelien in reichlichen Mengen. Es war danach anzunehmen, dass beim Vorhandensein einer primären Rückenmarksgeschwulst sich metastatische Prozesse in anderen Organen bereits gebildet hatten, und diese Annahme liess uns von einem chirurgischen Eingriff Abstand nehmen.

Diagnostisches.

Die Bestimmung des Krankheitssitzes war hier nicht mit Schwierigkeiten verknüpft, wenigstens nicht, soweit es sich um die Höhendiagnose handelte.

Es lag eine degenerative Lähmung der von dem 8. Cervikal- und 1. Dorsalsegment versorgten Muskeln vor, während die von dem 5. und 6. innervierten ganz verschont und die des 7. jedenfalls nur teilweise betroffen waren. Der Krankheitsprozess musste also einen Sitz in der Höhe des 8. Cervikal- und 1. Dorsalsegments haben, allenfalls noch in das 7. hineinreichen oder hineinwirken. Damit stand auch das Vorhandensein der oculopupillären Symptome im Einklang sowie die Verbreitung der Hypästhesie im ulnaren Gebiet. Bei der allmählichen Entstehung und dem Fortschreiten musste man in erster Linie an eine Neubildung denken, um so mehr, als sich im weiteren Verlaufe die Zeichen der Kompression der langen Leitungsbahnen resp. die Brown-Séquardsche Lähmung und Paraplegie hinzugesellten. Es war dann aber weiter zu entscheiden, ob der Tumor vom Rückenmark, von den Meningen oder von der Wirbelsäule ausging. Zeichen eines Wirbelleidens fehlten ganz und gar bis auf die geringe, anfangs vorhandene Empfindlichkeit bei tiefem Druck, die aber auch nicht beweisend war. Die Wirbelsäule war frei beweglich, nicht deformiert und auch die Durchleuchtung mit Röntgenstrahlen ergab nichts Positives.

Freilich lehrt schon die Zusammenstellung von Schlesinger[1]) und Bruns[2]), dass bei Wirbelgeschwülsten Schmerzen und Deformität fehlen können, selbst bei malignen, die Wirbel zerstörenden Neubildungen.

Nonne[3]) behauptet ein Gleiches in Fällen, in denen ausser tiefgreifenden Veränderungen der Wirbel deutliche Symptome von seiten des Rückenmarks bestanden. Ein negatives Ergebnis der radiologischen Untersuchung bei Wirbeltumoren ist ein Ereignis, dessen mehrere Autoren Erwähnung tun, besonders wenn es sich, wie in unserem Falle, um fette Personen handelt (Fürnrohr[4])).

Immerhin musste man sich bei dem Fehlen aller für ein Wirbelleiden charakteristischen Symptome gegen die Annahme eines Wirbeltumors aussprechen (vgl. auch v. Malaisé[5]), Stertz[6])).

1) Schlesinger, Beiträge zur Klinik der Rückenmarks- und Wirbeltumoren.

2) Bruns, Die Geschwülste des Nervensystems.

3) Nonne, Fälle von Wirbeltumoren. Neurol. Zentralbl. 1903. Nr. 9.

4) Fürnrohr, Die Röntgenstrahlen im Dienste der Neurologie. (Karger, Berlin.)

5) v. Malaisé, Zur Differentialdiagnose der intra- und extramedullären Rückenmarkstumoren. Zeitschrift f. Nervenheilkunde. 1904.

6) Stertz, Monatsschrift f. Psychiatrie und Neurologie 1906.

Das Verhalten der Segmentsymptome sprach überdies auch nicht sehr zu gunsten einer Wirbelgeschwulst, denn wenn solche segmentalen bezw. radikulären Symptome, die am häufigsten durch Wurzelkompression in den Foramina intervertebralia zustande kommen, auftreten, stehen in der Regel anfangs die sensiblen Reizerscheinungen im Vordergrund und erst später erscheinen die motorischen. In unserem Falle dagegen beherrschte von Anfang an die motorische Läsion das Krankheitsbild, wenn auch Parästhesien und leichte reissende Schmerzen in einem Arm vorhergegangen waren.

Man konnte also von der Annahme eines Wirbeltumors mit einiger Sicherheit absehen und hatte zu entscheiden, ob eine intra- oder extramedulläre Geschwulst vorlag. Diese Unterscheidung ist ja eine überaus schwierige und kann selbst unmöglich werden [1]).

Im grossen und ganzen entsprach hier das Bild dem der extramedullären Neubildung. Auffällig war nur die schwache Ausbildung des Brown-Séquardschen Stadiums und rascher Übergang dessen in die Paraplegie, und noch mehr musste der schlaffe Charakter derselben bezw. das Fehlen der Hypertonie überraschen, da eine direkte Läsion der Reflexbahnen nicht anzunehmen war. Man kann zwar dem Gesetze von Bastian-Bruns gemäss auch bei Sitz der Läsion oberhalb des Lumbalmarks eine schlaffe Paraplegie haben, jedoch muss dann die Unterbrechung eine vollständige sein (Bruns [2]) usw.).

In unserem Falle liess sich jedoch von vollständiger Rückenmarksunterbrechung in der Tat nicht sprechen, da wenigstens zum grössten Teil die Leitung der sensiblen Bahnen ungestört war.

Zwar finden sich in der Literatur Fälle von unvollständiger Unterbrechung des Rückenmarks und schlaffer Paraplegie (Oppenheim). Aber sie sind so selten, dass es besser schien, sich zu fragen, ob diese Erscheinung nicht vielleicht in anderer Weise gedeutet werden könnte. Für die Annahme multipler extramedullärer Tumoren, durch welche die schlaffe Paraplegie erklärt werden konnte, hatte man keinen Anhaltspunkt, weil nur Symptome vorhanden waren, die auf eine Läsion in

1) Oppenheim, Lehre der Nervenkrankheiten. 4. Aufl.; ferner Beiträge zur Diagnostik und Therapie der Geschwülste im Bereiche des Zentralnervensystems.

Oppenheim-Borchardt, Über einen weiteren differentialdiagnostisch schwierigen Fall usw. Berl. klin. Wochenschr. 1907. Heft 36.

2) Bruns, Arch. f. Psych. u. Nervenkrankheiten. Bd. 25.
Hoche, ebenda Bd. 28.
Nonne, ebenda Bd. 33.
Nonne, Berl. klin. Wochenschr. 1903.
Stertz, Archiv f. Psych. und Nervenkrankheiten. 1906.

der Höhe des 8. Cervikalsegments hindeuteten. Auf Grund dieser Erwägungen gewann die Annahme eines intramedullären Krankheitsprozesses etwas an Wahrscheinlichkeit, der sich vom 8. Cervikalsegment an in grosser Ausdehnung abwärts erstrecken würde, d. h. die Annahme einer intramedullären Gliomatose oder Sarkomatose.

Gegen diese Annahme sprach jedoch die Tatsache, dass die obere Niveaugrenze der Erkrankung sich während der ganzen Dauer des Leidens nicht veränderte.

Im ganzen hatte aber doch die Diagnose einer extramedullären meningealen Geschwulst so viel Wahrscheinlichkeit, dass die explorative Laminektomie in Aussicht genommen war. Als dann die Zeichen metastatischer Tumoren in den inneren Organen hervortraten, wurde natürlich von dem Eingriff Abstand genommen.

Der Sektionsbefund war nun dadurch ein überraschender, dass sich doch ein Wirbeltumor fand. Der Bericht lautet:

Im Bogen des 7. Halswirbels finden sich Geschwulstmassen markiger Beschaffenheit. Der Wirbelbogen ist teilweise zerstört.

Im Tumor sind knöcherne Stücke führbar. Die Geschwulstmassen setzen sich beiderseits ziemlich weit in die Muskulatur fort. Der Tumor prominiert von hinten her in den Wirbelkanal und setzt sich innerhalb desselben 2—3 cm nach unten fort. Im unteren Dorsalmark ein kleiner extraduraler Tumor. Ein Durchbruch durch die Dura besteht nirgends.

Geschwulstknoten in der Leber und verschiedenen Lymphdrüsen. Lungen frei von Metastasen, desgleichen Nebennieren, Pankreas, Darm, Hoden, Prostata und Samenblasen. Cystitis mässigen Grades. Hämorrhag. Pyelitis. Vielfache Nierenabszesse. Gehirnbefund negativ.

Diagnose: Sarcoma vertebr. cerv. VII. Viele Metastasen.

Die histologische Untersuchung des Tumors des 7. Halswirbels wie der Metastasen in der Höhe der letzten Dorsalsegmente zeigte, dass es sich um ein kleinzelliges Sarkom handelte, dessen ins Detail gehende Beschreibung wir übergehen zu können glauben. Entsprechend der Höhe des Wirbeltumors war die Dura durch reichliche Infiltration verdickt. Diese Veränderungen beschränkten sich lediglich auf ihre Aussenseite; ihre Innenfläche dagegen war ganz frei von sarkomatösen Wucherungen. Bei dem metastatischen Tumor lagen die Verhältnisse ähnlich, nur war die Infiltration mit Tumorzellen weniger reichlich. Die histologische Untersuchung des Rückenmarks wurde ausser im Niveau des Herdes noch in verschiedenen anderen Segmenten ausgeführt. Die Stücke wurden nach den Methoden von v. Gieson, Weigert-Pal und Marchi behandelt. Die Methode Nissls konnte nicht in Anwendung kommen wegen der Fixierung in Formol-Müller.

In der Höhe des 1. Dorsal- und unteren Grenze des 8. Cervikalsegments, also dem Punkte stärkster Kompression entsprechend, sieht man bemerkenswerte Veränderungen an der Oberfläche des Rückenmarks nicht; nirgends Abschnürung oder Einsenkung. Vielmehr ist es im ganzen etwas im Volumen vermehrt, gleichsam geschwollen und mehr rund geworden.

Die Weigert-Pal-Präparate haben bei schwacher Vergrösserung ein gefeldertes, siebartiges Aussehen als Zeichen des Zerfalls von Markscheiden. Die Veränderungen erscheinen bei einem Überblick fast gleichmässig diffus; doch gibt es auch Bezirke, die mehr verschont geblieben sind, nämlich die graue Substanz, der sie unmittelbar umgebende Markmantel und in Hintersträngen die Burdachschen Stränge. In den v. Gieson-Präparaten wird bei stärkerer Vergrösserung das gefelderte Aussehen noch deutlicher durch Schwund einer grossen Anzahl von Fasern bei gleichzeitiger Erhaltung des Gliagerüstes. Die Veränderungen der Nervenfasern sind solche eines ziemlich raschen Untergangs und zwar in den verschiedensten Stadien des Zerfalls; man sieht gequollene oder körnig zerfallene Achsenzylinder, gequollene Markscheiden, Markklumpen, Kugeln, kleine Körnchen usw.

In den Marchi-Präparaten tritt der Zerfallsprozess noch deutlicher hervor. Überall finden sich dunkle Körnchen, Kügelchen und Schollen von schwarzer Farbe. Derartige Zerfallsprodukte des Marks sind auch in ziemlicher Menge in jenen Bezirken vorhanden, die in den v. Gieson- und Weigert-Pal-Präparaten verhältnismässig ausgespart schienen. Mitten unter den Resten der zerstörten Nervenfasern sind in v. Gieson-Präparaten Elemente von wechselnder Form und Grösse zu sehen, bald rundlich, häufiger polygonal, gleich als passten sie in die Lücken des Gliagerüstes hinein. Diese Elemente haben ein granuliertes Aussehen und einen gut gefärbten, exzentrisch gelegenen Kern. Sie lassen sich ohne weiteres als die bekannten Körnchenzellen charakterisieren; sie zeigen keine besondere Neigung, sich in den Lymphscheiden der Gefässe oder in deren Nähe anzuhäufen. Die stärksten Veränderungen sind an der Rückenmarksperipherie anzutreffen. Das Stützgewebe der Glia ist im grossen ganzen nicht erheblich verändert, doch besteht eine Neigung zu herdförmigem Zerfall, bei dem mit den Fasern zusammen auch die Glia zugrunde gegangen ist. Solche Herde lassen sich charakterisieren als vollständige Zerstörung des Gewebes und reichliche Anhäufung von Körnchenzellen. Durch ihre aussergewöhnliche Erweiterung sind besonders Venen und Kapillaren bemerkenswert, die zum grössten Teil stark mit Blut gefüllt sind. Auch in den Gefässen stärkeren Kalibers, jenen der Septen und Pia, ist die venöse Stase sehr ausgeprägt. Diese Erweiterung des Gefässlumens findet man auch in beträchtlichem Maße in den Gefässen der Wurzeln, besonders der vorderen. Einige zeigen das Bild deutlicher Stase mit Leukocytenanhäufung, der Wand adhärent. Wirkliche Thrombose fehlt. Die Gefässwandveränderungen sind unerheblich; eine Erweiterung des adventitiellen Lymphraumes ist nicht deutlich nachzuweisen. In der Mehrzahl fehlt sie überhaupt, und an einigen wenigen Stellen füllen den mässig erweiterten Raum eine spärliche Anzahl von Rundzellen. An einzelnen Gefässen beobachtet man Wandverdickung, besonders in der Adventitia. In der Umgebung einiger Gefässe findet sich eine geringgradige Anhäufung von Lymphocyten.

Die perivaskulären Lymphräume sind im allgemeinen vergrössert; der sog. Epispinalraum ist nicht zur Evidenz nachweisbar. Die pericellulären Räume um die Ganglienzellen herum haben sich vergrössert, offenbar infolge Schrumpfung der Zellen, die klein sind und einen exzentrisch gelegenen, schwach gefärbten Kern besitzen.

Bei Betrachtung der grauen Substanz fällt auf, dass diese weit weniger gelitten hat als die weisse, wenn man die Vorderhörner ausnimmt, in

denen es infolge der Brüchigkeit des Gewebes zu Veränderungen gekommen ist, die wohl als Kunstprodukte gedeutet werden müssen. Eine gewisse Auseinanderlagerung der Elemente der grauen Substanz lässt sich nicht verkennen; eine Reaktion der Glia hat in dieser Zone nicht stattgefunden.

Die Pia zeigt, abgesehen von einer deutlichen Verdickung des vorderen Septum und von dessen mehr homogenem Aussehen keine bedeutenden Veränderungen. An den hinteren Wurzeln, besonders der einen Seite, lassen sich Zeichen der Faserläsion feststellen. Von den anderen untersuchten Segmenten ist besonders das 8. Cervikalsegment interessant. An den Schnitten, die in verschiedener Höhe angelegt wurden, fällt die Erscheinung ins Auge, dass der Querschnitt grössere Dimensionen zeigt, als der Norm entspricht; dass er geschwollen und in seiner Form ein wenig verändert erscheint im Sinne einer eingetretenen Rundung seines Umfangs.

In den Weigert-Pal-Präparaten tritt sofort die aufsteigende Degeneration hervor, d. h. Degeneration der Hinterstränge, besonders der Gollschen, und in geringem Grade der dors. und vent. Bündel der Fasciculi spino-cerebellares, besonders auf der einen Seite. Sie trägt ihrer Ausdehnung nach mehr die Merkmale einer marginalen, als die einer regelmässigen, auf die genannten Bündel beschränkten Entartung. Degenerierte Fasern trifft man auch hier und da in der übrigen weissen Substanz. Die aufsteigende Degeneration überschreitet also in diesem Segment die Grenzen, die sie sonst bei einem umschriebenen Herd zu haben pflegt, auch wenn dieser im 1. Dorsalsegment liegt, eine Erscheinung, die in den nach Marchi behandelten Präparaten noch deutlicher wird. Hier erscheint der Faserzerfall ziemlich diffus mit ziemlicher Aussparung des Markmantels, der die graue Substanz umkleidet. In den v. Gieson-Präparaten beobachtet man Bildung von Lückenfeldern, in denen verhältnismässig zahlreiche Körnchenzellen sich finden. Die graue Substanz ist im grossen ganzen unverändert. In den Gollschen Strängen besteht eine ausgesprochen sekundäre Degeneration mit Zerfall einer grossen Faserzahl und deren Ersatz durch Glia, die ein durch Sklerose ziemlich verdichtetes Gewebe bildet. Auch in diesem Niveau des Rückenmarks sind die Gefässe aussergewöhnlich dilatiert. In den Hintersträngen, besonders in der Nähe des Septum, liegen zahlreiche Corpora amylacea.

Unterhalb der Stelle der eigentlichen Läsion im engeren Sinne beobachtet man in der Höhe des 3. Dorsalsegments diffuse Veränderungen, ähnlich denen im 1. Dorsalsegment, jedoch in geringerem Grade. Stärkere Schädigung lässt sich im Gebiet der Pyramidenbahnen feststellen, doch sind Hinter- und Vorderseitenstränge, besonders im Gebiet der Randzone, nicht frei. Die Erweiterung der Gefässe tritt hier nicht so deutlich hervor wie in den oberen Segmenten. Im 4. Dorsalsegment nimmt die Veränderung einen mehr systematischen Charakter an, dadurch, dass die Degeneration im Gebiet der Pyramidenbahnen stärker hervortritt; sie beschränkt sich aber nicht auf dieselben, sondern reicht über sie hinaus, wenn auch weniger ausgesprochen, bis zur Peripherie. So bieten die Vorderseitenstränge und zwar besonders im Gebiet der Vorderstränge eine mehr diffuse Degeneration, die auf ein besonderes System nicht bezogen werden kann. Auch in den Hintersträngen sind zahlreiche degenerierte Fasern vorhanden, ohne dass jedoch der Prozess den Charakter einer absteigenden Degeneration annimmt. Im Pyramidengebiet ist Verdickung der Glia zu konstatieren. Körnchenzellen sind überall ziemlich zahlreich vorhanden. Im

5. Dorsalsegment tritt neben Degeneration der Pyramidenbahnen und Faserschwund in der Randzone des Vorderstranges eine neue bemerkenswerte Erscheinung hinzu. Mitten in dem im übrigen ziemlich unversehrten Gollschen Strang liegt ein Bezirk schwer geschädigten Gewebes, das einer fast zerfallenen Masse gleicht. Im Zentrum dieses Herdes findet man körnigen Detritus, Kügelchen und Schollen aus Myelin und nicht die Spur einer erhaltenen Nervenfaser. Die Untersuchung der van Gieson-präparate bestätigt das Vorhandensein von Myelinanhäufungen, der Reste zerfallener Fasern. Die Achsenzylinder, die zum grössten Teil ihre Markscheiden verloren und die Gestalt kurzer Stäbchen haben, sind teils geschwollen, teils in körnigen Detritus verwandelt. Die Glia bildet hier ein Balkenwerk eines blass rosa gefärbten Gewebes mit sehr unbestimmten Grenzen und wenig kernhaltigen Elementen, und scheint somit ebenfalls einem Zerstörungsprozess anheimgefallen zu sein. An der Peripherie des Herdes findet ein allmählicher Übergang in ein weniger ergriffenes Gewebe statt, das gefässreich ist und vorwiegend aus Glia besteht. Da sind kernhaltige Elemente in ziemlich grosser Anzahl und auch Nervenfasern von normalem Aussehen vorhanden. Die eigenen Gefässe und diejenigen der nächsten Umgebung, die erweitert und bluterfüllt sind, zeigen z. T. eine perivaskuläre Infiltration. Ihre Wandung ist verdickt und die Adventitia gewuchert. Von ihr aus dringen Fasern in das Gewebe der Umgebung. In den Präparaten tiefer gelegener Abschnitte des Rückenmarks tritt im Zentralteil des Herdes ein Hohlraum mit unregelmässigen, unscharf begrenzten Wandungen auf, denen Bruchstücke des zerfallenen Gewebes anhängen. Die Glia, welche eine Art Hülle, jedoch keine eigentliche Kapsel bildet, ist an den Grenzen der Höhle verdickt und wird nach der Peripherie hin dünner. Auch hier ist Erweiterung und Füllung der Gefässe zu beobachten. Dieser Herd erstreckt sich in der Längsrichtung einige Millimeter weit.

In den folgenden tieferen Segmenten finden sich die Zeichen einer absteigenden Degeneration, die ihren wiederholt betonten Charakter einer sekundären Degeneration nach einer umschriebenen spinalen Läsion überschreitet.

In der Höhe des 10. Dorsalsegments, der Stelle des 2. metastatischen Tumors entsprechend, weicht das Aussehen der Schnitte ein wenig ab. Die Degeneration im Pyramidengebiet wird nämlich plötzlich stärker. Ein ziemlich erheblicher, diffus über den ganzen Schnitt verteilter Faserzerfall stellt sich ein, ist aber stets in der Peripherie stark ausgeprägt. Die Hinterstränge zeigen in Marchipräparaten eine beträchtliche Menge zerfallener Nervenfasern. Die graue Substanz dagegen ist unversehrt. Erweichungsherde fehlen. Die Untersuchung der tieferen Segmente, nämlich des letzten Dorsal-, der Lumbal- und Sakralsegmente führt zu dem Ergebnis, dass auch hier eine gewisse Gefässerweiterung zu konstatieren ist und dass die sekundäre Degeneration stets eine bemerkenswerte Ausdehnung behält. Eine Teilnahme der Glia im Sinne einer Sklerose ist kaum zu konstatieren, vielmehr hat in den degenerierten Gebieten Bildung von Lückenfeldern stattgefunden mit Anhäufung von Produkten des Faserzerfalls und von Körnchenzellen.

Epikrise. Die anatomische Untersuchung gibt wenigstens zum grossen Teil die Erklärung für die Krankheitssymptome, die bei dem Patienten auftraten. Das Fehlen jeder Deformität erklärt sich ohne

weiteres aus dem Verschontbleiben des Wirbelkörpers vom Krankheitsprozesse und aus der dadurch hinwiederum bedingten Erhaltung des statischen Gleichgewichts der Wirbelsäule, während es im Gegensatz hierzu eine zufriedenstellende Erklärung für das Fehlen von Schmerzen nicht gibt. Die Entwicklung der Segmentsymptome erst auf der einen und dann auf der anderen Seite ist durch die Lokalisation des Prozesses am Wirbelbogen bedingt, wodurch es zu einer Wurzelkompression innerhalb des Foramen intervertebr. zuerst auf der einen und später auf der anderen Seite kommen musste. Danach hatte man die segmentalen Erscheinungen in Wirklichkeit als Wurzelsymptome zu deuten. Die Annahme auf Grund der obigen Erwägungen, die Läsion der Wurzeln habe vorzugsweise in den Foramina intervertebr. stattgefunden, dort also, wo motorische und sensible Wurzeln vereinigt sind, lässt die Frage entstehen, warum dann die sensiblen Symptome trotz gleichzeitiger Schädigung von vorderen und hinteren Wurzeln ganz in den Hintergrund traten. Die Erklärung einer solchen Erscheinung muss man wenigstens insoweit, als es sich um Fehlen grober objektiver Anzeichen von Sensibilitätsstörungen handelt, in der Art und Verteilung der radikulären Hautinnervation suchen, die es mit sich bringt, dass Wurzeln mehrerer Nachbarsegmente geschädigt sein müssen, um einen solchen Symptomenkomplex hervorzurufen (Sherrington). Das kann z. B. eintreten bei Wirbeltumoren, die mehrere Segmente schädigen, oder dann, wenn die Geschwulstmassen in den Wirbelkanal hinein vorspringen und mehrere angrenzende Wurzeln in Mitleidenschaft ziehen. Wenn man in unserem Falle von einer gewissen Degeneration der hinteren Wurzeln entsprechend dem 1. Dorsalsegment sprechen kann, so ist andererseits die Schädigung nicht so beträchtlich, dass sie eine vollkommene Leitungsunterbrechung herbeigeführt hätte. Grossen Einfluss auf das Überwiegen der motorischen Wurzelsymptome vor den sensiblen hatte sicherlich die Infiltration der Dura mit Geschwulstmassen vorwiegend an ihrer Vorderfläche. Andererseits ist die Widerstandskraft der Wurzeln gegenüber Kompression und Infiltration durch maligne Tumoren bekannt. In besonderer Weise haben sie Oppenheim und Nonne hervorgehoben. Interessant ist der Fall von Sibelius[1]), bei dem trotz Eindringens der Geschwulst in die Foramina intervertebr. jedes Symptom von seiten der Sensibilität fehlte. Beiläufig sei darauf hingewiesen, wie im Gegensatz zu der Ansicht Bruns', nach dem die schweren degenerativen und trophischen Störungen mehr für Rückenmarksläsion sprechen würden, dieselben in unserem Falle frühzeitig und in ziemlich starker Intensität infolge der

1) Sibelius, Referat im Jahresbericht 1899.

Wurzelläsion auftraten. Die Schwere der Paraplegie steht im Einklang mit dem Umfang der Rückenmarksveränderungen, die an der Stelle des Sitzes der stärksten Läsion sich durch einen erheblichen Faserzerfall, besonders im Gebiet der Pyramidenbahnen dokumentieren, der deren vollkommener Unterbrechung gleich zu erachten ist. Im Gegensatz hierzu sind die Bezirke, die ihrer Lage nach den Leitungsbahnen der mannigfaltigen Formen der Sensibilität entsprechen, im grossen ganzen ziemlich verschont geblieben. So ist an den Hintersträngen, die nach der allgemeinen Annahme der Leitung der taktilen und tiefen Sensibilität dienen, die Schädigung nicht sehr erheblich. Am meisten verändert ist der Gollsche Strang, in dem die Fasern verlaufen, die aus den Wurzeln der unteren Rückenmarkssegmente hervorgehen und hauptsächlich zur Innervation der unteren Gliedmassen bestimmt sind. Im Einklang hiermit fand man in ihnen einen gewissen Grad von Hypästhesie und Beeinträchtigung der tiefen Sensibilität. Die ziemlich erhebliche Schädigung der Wärme- und Schmerzempfindung im Gegensatz zur Berührungsempfindlichkeit würde dem anatomischen Substrat einer Läsion entsprechen, die den ganzen Seitenstrang, und zwar in grösserer Intensität als die Hinterstränge ergriffen hätte.

Die gleichmässige Verteilung der Veränderungen erklärt das Fehlen des Brown-Séquardschen Syndroms in einem ziemlich vorgeschrittenen Zeitpunkt der Erkrankung. Da das bedeutsamere klinische Symptom die schlaffe Paraplegie mit Läsion des 8. Cervikalsegments war, so ist es von Interesse zu wissen, in wie weit die anatomischen Veränderungen mit den klinischen Erscheinungen im Einklang stehen. Zum Vergleich wollen wir hier kurz die Rückenmarksveränderungen rekapitulieren, die der 2. Tumor gesetzt hat, und dann seine Bedeutung für das Zustandekommen der Krankheitserscheinungen bei unserem Patienten erörtern. Die histologische Untersuchung der letzten Dorsalsegmente, besonders des 10., ergibt keine ausgesprochenen Zeichen einer sogen. Kompressionsmyelitis, aber doch einen bedeutenden Zerfall von markhaltigen Nervenfasern von etwas diffusem Charakter, wodurch die sekundäre absteigende Degeneration infolge des oberhalb gelegenen Herdes wieder stärker hervortritt. Ausser den Vorderseitensträngen, die in ziemlichem Maße an dem Faserzerfall beteiligt sind, zeigen auch die Hinterstränge nicht unwesentliche Veränderungen. Das Gewebe hat ein lückenhaftes Aussehen, besonders in der Peripherie wegen der Löcher, die die zugrunde gegangenen Fasern hinterlassen haben. Körnchenzellen sind in ziemlicher Anzahl vorhanden. Oberhalb des Herdes ist geringe aufsteigende Degeneration der Hinterstränge, unterhalb absteigende Degeneration der Pyramidenbahnen und ausserdem das Vorhandensein zahlreicher degenerierter Fasern über den ganzen

Markmantel verstreut zu konstatieren. Zudem sind die Gefässe des Rückenmarks wie der Pia der letzten Dorsal- und ersten Lumbalsegmente erweitert und mit Blut überfüllt. Alles das beweist, dass das Lumbalmark trotz Fehlens einer direkt komprimierten Stelle in unserem Falle indirekt in Mitleidenschaft gezogen wurde, wenn man von der gewöhnlichen Läsion der Pyramidenbahn absieht. In unserem Falle waren also, wenn auch in geringem Maße, Verhältnisse ähnlich wie bei direkter Läsion gegeben, die die bei unserem Patienten beobachteten Symptome erklärlich erscheinen lassen. Eine gröbere Schädigung der grauen Substanz konnte nicht festgestellt und eine solche in feinerem Maße an den Ganglienzellen aus schon genannten Gründen nicht bewiesen werden. Trotzdem erscheint es sehr wahrscheinlich, dass die vorhandenen Veränderungen Zirkulationsstörungen zugeschrieben werden müssen, die auf die Ernährung der Zentren, die für die Innervation der unteren Extremitäten bestimmt sind, und auf den noch nicht ausreichend erklärten Mechanismus der Reflexe alterierend eingewirkt haben. Wenn man sich bei der feinen Funktion solcher Elemente die Tatsache vergegenwärtigt, dass schon einfaches Rückenmarksödem genügt, um Unterbrechungserscheinungen hervorzurufen, die mit seiner Beseitigung verschwinden, so wird man unschwer annehmen dürfen, dass manchmal Zirkulationsstörungen mit folgender Faserläsion auf die Zentren im Sinne des Zustandekommens einer schlaffen Paraplegie einwirken können. Trotzdem ist es möglich, dass gleichzeitig die Bedingungen für Reflexsteigerung und Spasmen durch Degeneration der Pyramidenbahnen gegeben sind. Eine letzte Frage wäre noch zu stellen, die nämlich, ob der 2. Tumor durch seine anatomischen Veränderungen klinische Symptome veranlasst hat, die für seine Existenz hätten verwertet werden können. Die Frage der Möglichkeit, mehrere Tumoren des Rückenmarks zu diagnostizieren, ist von Bruns diskutiert worden. Nach seiner Meinung führt die Symptomatologie auch beim Vorhandensein mehrerer und benachbarter Rückenmarksgeschwülste zur Diagnose eines einzigen, entsprechend ausgedehnten Tumors. Wenn sie jedoch entfernt gelegen sind und mit deutlichen Wurzelsymptomen begonnen haben und man aus anderen Tatsachen, wie z. B. bei Metastasen, schliessen kann, die Rückenmarksläsion werde wahrscheinlich von einem Tumor verursacht, dann kann man mit Fug und Recht das Vorhandensein multipler Geschwülste annehmen. In gleichem Sinne behauptet Schultze[1]), es sei nur dann möglich, die Diagnose „multiple Tumoren" zu stellen, wenn Hilfsmomente einen Schluss auf die Natur des Krankheitsprozesses ge-

1) Schultze, Mitteilg. aus den Grenzgeb. d. Med. u. Chir. Bd. 12.

statten. In unserem Falle hatten wir anfangs keine Anhaltspunkte für die Diagnose eines Tumors, der hätte Metastasen machen können, und ausserdem fehlten Segmentalerscheinungen an anderer Stelle als am Halsmark, so dass ein 2. Herd sich nicht diagnostizieren liess. Das Fehlen des Bauchreflexes, dass in diesem Falle zwar möglicherweise den Wert eines Herdsymptoms hat, beobachtet man doch auch sehr häufig bei Rückenmarksläsionen oberhalb des Reflexzentrums, so dass man ihm keine andere Bedeutung beimessen konnte als die einer einfachen Folge von kompleter Unterbrechung des Markes. Allenfalls hätte die elektrische Untersuchung der Bauchmuskeln zur Diagnose führen können.

Die objektive Darstellung der pathologisch-anatomischen Veränderungen des Rückenmarks verdient wegen gewisser, in solchen Fällen ungewöhnlicher Eigentümlichkeiten eine kurze kritische Erläuterung. An gröberen Veränderungen zeigt das Rückenmark am Punkte der Kompression, da, wo sich die schwersten histologischen Veränderungen finden, keinerlei Änderung seiner Form in Gestalt von Verschmälerung oder Abplattung; nur ein geringer Grad von Volumenzunahme, Schwellung, ist vielleicht zu konstatieren, die, ohne die normale Form zu beeinflussen, am deutlichsten im Segment unmittelbar oberhalb der komprimierten Stelle ausgeprägt ist. Dieses Vorkommnis ist nicht sehr häufig bei der sogen. Kompressionsmyelitis. Über ähnliche Fälle berichten Schmaus[1]), Kraus[2]) im Anschluss an Wirbelkaries, Heymann[3]) u. a. bei Tumoren. Eine Bestätigung und Erklärung dieser Erscheinung gibt die mikroskopische Untersuchung. Teils handelt es sich um wirkliche Schwellung der Gewebselemente, teils hat man den Eindruck, als seien sie auseinander gedrängt worden und es sei zur Bildung von Interstitien gekommen, die jedoch infolge der Brüchigkeit des Gewebes zum Teil als Kunstprodukte anzusehen sind. An diesem Prozesse haben im 8. Cervikalsegment Fasern und Glia teilgenommen, besonders aber die letztere. Denn deren Balken sind vergrössert, trübe gefärbt und unscharf begrenzt, im Verhältnis zu ihrer Massenzunahme kernarm. Diese Erscheinung trifft man auch dort, wo die annähernd normale Zahl und Grösse der Fasern eine wirkliche, eigene Gliawucherung ausschliessen lässt. Während diese Veränderungen sich im Sinne einer serösen Durchtränkung durch Lymphstase (Schmaus) verwerten lassen würden, fehlen dagegen die gewöhnlichen Merkmale eines solchen Prozesses, nämlich Erweiterung der Lymphspalten der Adventia; auch die Vergrösserung der perivaskulären Lymphspalten ist nicht sehr erheblich und muss dort, wo sie es ist, wenigstens teilweise als Produkt der verschiedenen Manipulationen beim Härten und Entwässern betrachtet werden. Eine Erweiterung der pericellularen Räume ist kaum angedeutet; so fehlt auch jede Spur des sogen. Epispinalraums.

Doch bleibt zu bedenken, dass das Fehlen einer Erweiterung des adven-

1) Schmaus, Die Kompressionsmyelitis bei Karies der Wirbelsäule. Wiesbaden 1890.

2) Kraus, Deutsche Zeitschr. f. klin. Medizin. Bd. 18.

3) Heymann, Virchows Archiv. Bd. 149.

titiellen Lymphraumes in unserem Falle absolut als Grund gegen Lymphstase nicht verwertet werden darf, da man weiss, dass Wanderzellen wie Perithelzellen der Adventitia, nachdem sie einmal die aufgenommenen Substanzen wieder an die Zirkulation abgegeben haben, die Eigenschaft zu proliferieren erlangen und auf diesem Wege zur Verdickung der Adventitia führen können, d. h. zur Verengerung oder auch Obliteration des adventitiellen Lymphraums. Wandverdickung auf Kosten der Adventitia, die in vielen Gefässen stattgefunden hat, würde zu gunsten einer solchen Annahme sprechen.

Während also Zeichen für eine reine und überwiegende Lymphstase fehlen, treten die Störungen des Blutkreislaufs, besonders des venösen, deutlich hervor. Dass es sich um eine sehr schwere Zirkulationsstörung handelt, ist ohne weiteres festzustellen; da genügt einzig und allein ein Blick auf die enorme Erweiterung und Überfüllung der Gefässe, Venen und Kapillaren, ferner die Erscheinung ausgeprägtester Stase in einigen von ihnen, mit ausgesprochener Beteiligung der Venen der Pia und Wurzeln. Diese starke Beteiligung der Blutgefässe am Krankheitsprozesse ist keine häufige Erscheinung, doch gibt es Fälle Kraske[1]), wo die venöse Stase in den Vordergrund tritt. Bielchowsky[2]) kommt in zwei seiner Fälle zu dem Schlusse, es handle sich um eine venöse Stase durch Kompression der Venenstämme, die an der Vorder- und Hinterfläche des Rückenmarks verlaufen. In unserem Falle hatte man ausser der Abplattung und den Zeichen ausgeprägter Stase in den Piavenen noch besondere Veranlassung, eine beträchtliche Beeinflussung der Blutzirkulation im Rückenmark anzunehmen. Denn es war ein Tumor des Wirbelbogens vorhanden, dessen Massen sich weit in die Wirbelhöhle ausdehnten und eine gewisse Strecke weit sogar in die Dura eindrangen; ausserdem bestand eine Verkleinerung der Foramina intervertebr., wenigstens im Bereich 2 aufeinander folgender Wirbel, durch die die Abflussvenen des Epiduralplexus hindurchgehen. Die Möglichkeit einer venösen Stase im Rückenmark durch Kompression im Gefolge von Tumoren [illegible] in den Beobachtungen [illegible] Geschwulst [illegible] Kümmel[3]). [illegible] Stauungshyperämie [illegible] eines [illegible] als Aus- [illegible] Der [illegible] ist die [illegible] im Gefolge [illegible] sind so [illegible] an- [illegible] Zirkulation [illegible] mehr

[illegible]

geschädigten Segmenten, aber auch da sich finden, wo einfache sekundäre Degeneration besteht. In Wirklichkeit haben sie in unserem Falle keinerlei Beziehungen zu den Gefässen, so dass man auf Grund der Präparate ihre Ableitung von Leukocyten (Schmaus) nicht mit Sicherheit nachweisen kann. Viel eher könnte man im Hinblick auf ihr mannigfaltiges Aussehen und ihre Grösse — einige sind so gross, dass sie die durch den Faserzerfall entstandenen Lücken in der Glia ausfüllen — annehmen, sie stammten z. T. von Adventitia- und Gliazellen (Senator[1]). Letztere Hypothese erscheint auf Grund ihrer Verteilung wahrscheinlicher. Hinzuweisen ist noch auf das Vorhandensein von Corpora amylacea, die nach der Meinung einiger Autoren Produkte des Faserzerfalls sein, nach der anderer solche des Zerfalls von Gliagewebe darstellen würden. Zwar findet man sie auch unter physiologischen Bedingungen im Rückenmark älterer Individuen, doch treten sie in besonders grosser Menge unter pathologischen Verhältnissen bei Zerstörung von Nervengewebe auf. In unserem Falle sind sie nicht nur in den stark geschädigten, sondern auch in den anderen Segmenten zu beoachten und zeigen eine besondere Neigung, sich da, wo das Gliagewebe dichter ist, also in der Nähe der Septen und in der Peripherie, zusammenzuhäufen. In einem der Segmente, in dem die zentrale gelatinöse Substanz abnorm entwickelt ist, liegen sie zahlreich dem Zentralkanal an.

Unter den vorhandenen Rückenmarksveränderungen ist sicher das Vorkommen eines Hohlraums in der Höhe des 5. Dorsalsegments eine der interessantesten: aus seiner schon gegebenen Beschreibung ist nur besonders hervorzuheben, dass er sich mehrere Millimeter in die Höhe erstreckt, im Hinterstrang in der Nähe der Kommissur zwischen den beiden Gollschen Strängen liegt und unten und oben blind endet, ohne mit der grauen Substanz oder dem Zentralkanal in Beziehung zu treten. Höhlenbildung infolge von Kompression wurde schon früher beobachtet und entsprechend ihrer Bildungsweise klassifiziert. In erster Linie sind zu unterscheiden Hohlräume infolge Gewebsnekrose besonders in der grauen Substanz infolge heftiger Verletzungen der Wirbelsäule. Hier handelt es sich um primären Gewebstod infolge molekularer Veränderungen, oder besser nach der Annahme von Schmaus um einen Folgezustand von Lymphorrhagie. Natürlich können sie auch entstehen nach einer Hämatomyelie. Diese Art der Höhlenbildung kann bei unserem Pat. nicht in Frage kommen, da ein Trauma nicht anzunehmen ist.

Eine zweite Art der Entstehung ist die im Anschluss an einen Erweichungherd infolge chronischer Gefässstörungen, Fälle, wie sie schon von Westphal beschrieben und von Dinkler, Müller und Dexler in der einschlägigen Literatur[2]) genügend auseinandergesetzt worden sind. Letzterer fand Höhlenbildung im Rückenmark von Hunden bei Kompressionsmyelitis als Folgezustand von Osteochondrom. Hierzu kommt noch eine dritte Art, die dem Zugrundegehen gliomatöser Neubildungen oder der Erweiterung des Zentralkanals ihre Entstehung verdankt (Schlesinger[3]), Kronthal[4]), Bielchowsky[5])).

1) Senator, Zeitschr. f. klin. Med. Bd. 35.

2) Zitiert nach dem Referat v. Cassierer, Zentralbl. f. allg. Pathol. u. pathol. Anatomie. 1898.

3) Schlesinger l. c.

4) Kronthal, l. c.

5) Bielchowsky l. c.

Die Wandungen des Hohlraums werden in unserem Falle in einigen Präparaten von einem ununterbrochenen Gewebe von Glia, die an ihren Zellfortsätzen kenntlich ist, ausgekleidet, in anderen finden sich dagegen noch Bruchstücke von Nervengewebe, die in Gestalt von Markscheidenresten und Bruchstücken von Achsenzylindern usw. in die Gliamaschen eingebettet sind.

Die Untersuchung der Grenzsegmente oberhalb und unterhalb des Hohlraums ergibt ohne weiteres die Deutung seiner besonderen Art. Der primitive Hohlraum, der in den anderen Segmenten in der Mitte des Herdes gelegen ist, verschwindet und macht einem in Zerfall begriffenen Gewebe Platz, das vorwiegend von verändertem Nervengewebe gebildet wird, während die etwas hypertrophische Glia mit ihren ein wenig geschwollenen Balken das Gerüst des Gewebes darstellt. Hier lässt sich nicht von Glianeubildung sprechen, sondern eher von einem Zerfallsprozesse des Parenchyms, der von Veränderungen des Stützgewebes begleitet wird, das selbst der Nekrose nahe ist. Ein Vergleich mit der Beschreibung, die Kronthal von den Höhlen gibt, die durch Zerfall neugebildeter Glia entstehen, zeigt sofort die Ungleichheit der beiden Prozesse. Zwar sind in seinen Fällen die Nervenfasern zwischen den Massen erhaltener Glia angesammelt und atrophisch, aber nicht degeneriert, die Achsenzylinder intakt und die Glia endlich ist ausserordentlich im Volumen vermehrt bei gleichzeitiger Zunahme der Kernzahl. Es handelt sich also um einen Zerfall von Haufen neugebildeter Glia, der in unserem Falle mit Sicherheit ausgeschlossen werden kann. An den Seiten des Hohlraumes findet sich, gleichsam zwei unabhängige Herde bildend, eine bemerkenswerte Verdichtung der Gliafasern vom Aussehen eines Herdes von Gliose, wenn das Vorhandensein zahlreicher hyperämischer Gefässe mit merklich verdickten Wandungen und mit Wucherung der Adventitia, die hier und da Fortsätze in das Gewebe aussendet, einem solchen Herde nicht das Charakteristikum eines reaktiven Prozesses seitens der Neuroglia und des Bingegewebes gäbe. Dabei würde man gar nicht berücksichtigen, dass diese Herde weit davon entfernt sind, eine kompakte Masse zu bilden, sondern vielmehr in den Maschen ihres Netzes Produkte aus verschiedenen Stadien des Faserzerfalls darbieten.

Ein gewisses Interesse beansprucht noch das Verhalten des Zentralkanals und der zentralen grauen Substanz: der Zentralkanal zeigt zwar nirgends eine wirkliche Erweiterung, aber doch an gewissen Stellen eine Veränderung seiner Wandungen, gleichsam im Sinne der Wiederherstellung seiner Durchgängigkeit. Erweiterung des Zentralkanals infolge von Rückenmarkskompression wurde schon verschiedene Male beobachtet und zur Begründung des Vorhandenseins einer hypothetischen Strömung herangezogen, die von oben nach unten stattfinden sollte. Da in den bisher veröffentlichten Beobachtungen diese Erscheinung oberhalb des Kompressionsherdes angetroffen wurde, so wären wir, selbst wenn wir einen Dilatationsversuch des Zentralkanals annehmen wollten, in unserem Falle nicht in der Lage, von einer solchen Entstehungsweise zu sprechen, da wir den Zentralkanal sowohl oberhalb als unterhalb erweitert fanden. Vielleicht liesse sie sich als Ausdruck einer allgemeinen Stase deuten, bei der das Transsudat dazu neigen würde, besonders pratormierte Hohlraume zu füllen und zu erweitern. In grosser Ausdehnung der Höhe nach bemerkt man im Rückenmark eine Vermehrung der zentralen Substantia gelatinosa, die in der Höhe

des 5. Segments in Menge und Aussehen fast den Eindruck einer zentralen Gliose gewährt und nach hinten bis zur Basis der Hinterhörner reicht. Wahrscheinlich durch Proliferation der Elemente des Zentralkanals ist eine Kernvermehrung in ihr eingetreten. Peripherwärts stellt sie sich wie ein einheitliches Gewebe fibrillärer Struktur dar. Dass es sich hierbei um eine wirkliche Gliose handelt, ist kaum anzunehmen; vielmehr ist diese Veränderung mit mehr Wahrscheinlichkeit auf eine Schwellung der Glia zu beziehen. An ihren Grenzen finden sich in der Tat zahlreiche Gefässe, besonders Kapillaren, die die Zeichen ausgeprägtester Stase darbieten. Dadurch, dass die Substantia gelatinosa centralis hauptsächlich aus Glia gebildet wird, ist vielleicht der Grund dafür gegeben, warum sie infolge Durchtränkung ein so kompaktes gleichförmiges Aussehen annimmt. In der Höhe des Nekroseherdes, wo die Gliaverdickung deutlich entwickelt ist, handelt es sich jedoch um eine wirkliche Gliawucherung, die als Anfang einer reaktiven Neubildung unter dem Reiz des Nekroseherdes in seiner Nachbarschaft entstand.

Aus der histologischen Untersuchung des Falles ergeben sich zwei besonders bemerkenswerte Tatsachen: einmal die diffuse Ausdehnung des Krankheitsprozesses im Rückenmark bei einem umschriebenen Kompressionsherd (die Wirkung des 2. Tumors lässt sich in dieser Hinsicht vernachlässigen), und zweitens die Stärke der Veränderungen selbst, die im wesentlichen in degenerativen und destruierenden, ziemlich akuten Prozessen der Bestandteile des Rückenmarks sich äusserten, und zwar Schwellung und Zerfall von Fasern, Nekroseherden, Lückenfeldern usw., Tatsachen, die wenigstens vom histologischen Standpunkt aus gestatten, einen solchen Prozess in eine gewisse Beziehung mit jenen Formen von Myelitis zu bringen, bei denen die degenerativen, destruierenden Erscheinungen die eigentlich entzündlichen Veränderungen überwiegen.

Meinem hochverehrten Lehrer, Herrn Professor Oppenheim, erlaube ich mir, auch an dieser Stelle meinen verbindlichsten Dank für die liebenswürdige Erlaubnis zur Veröffentlichung dieses Falles und für seine mannigfache Anregung auszusprechen.

XXI.

Besprechung.

Physiologie und Pathologie des Bogengangapparates (V.-A.) beim Menschen. Klinische Studien von Dr. Robert Bárány, klinisch. Assistenten. Mit 15 Figuren im Text. Leipzig u. Wien, Franz Deuticke. 1907.

Die grundlegenden, durchaus selbständigen Untersuchungen Báránys über die Funktion des Bogengangapparates beim Menschen verdienen die weitgehendste Beachtung aller Nervenärzte. In dem Geleitwort Politzers zu dieser vortrefflichen Monographie wird mit vollem Recht hervorgehoben, dass durch die Forschungen Báránys die Klinik dieses Sinnesorgans in ein neues Stadium getreten ist und die Diagnose der so überaus wichtigen Erkrankungen des Bogengangapparates auf eine sichere Basis gestellt wird. Die Lektüre des Werkes im Original ist deshalb dringend zu empfehlen.

Bárány behandelt den Stoff in 12 Vorlesungen: Die 1. Vorlesung enthält das Wichtigste aus der Anatomie des Bogengangapparates (V.-A.). Gut gelungen ist die schematische Darstellung der Lage der Bogengänge im Kopf durch bestimmte Aufeinanderlagerung der Hände. Vorlesung 2 enthält einen kurzen Abriss der Geschichte der Physiologie des V.-A. und beschäftigt sich eingehend mit einem fundamentalen Versuch Ewalds an der Taube, welcher den reflektorischen Zusammenhang bestimmt gerichteter Endolymphbewegungen im häutigen Bogengang in besonders anschaulicher Weise demonstriert. Vorlesung 3, 4 und 5 behandeln den Drehnystagmus und seine Gesetze, insbesondere den Nystagmus beim Anhalten nach längerer Drehung. Hier hat B. zuerst exakte Untersuchungsmethoden eingeführt und ist mit denselben zu praktisch brauchbaren Resultaten gelangt. Er untersucht den horizontalen Nystagmus nach Drehung bei aufrechtem Kopf (auf einem Drehstuhl) mittels einer der zu untersuchenden Person aufgesetzten undurchsichtigen Brille. Dadurch wird die störende Fixation des Blickes ausgeschaltet und die Dauer des horizontalen Nystagmus kann mittels einer Stoppuhr auf Sekunden genau gemessen werden. Auch zur Prüfung des rotatorischen Nystagmus bedient sich B. eines in seinem Buch abgebildeten Hilfsinstruments. Das Kapitel enthält ausserdem genaue Angaben über die Gesetze, welche Art und Richtung des vestibularen Drehnystagmus bestimmen, über die subjektiven und objektiven Begleiterscheinungen des Nystagmus, insbes. über die von B. zuerst genau beschriebenen vestibularen Gleichgewichtsstörungen, genaue Zahlen über die Dauer des horizontalen und rotatorischen Nystagmus bei Normalen verschiedenen Lebensalters, bei Nervösen und schliesslich Theoretisches über die Entstehung des Nystagmus. Von Wichtigkeit ist insbesondere, dass jeder vestibulare Schwindel von Nystagmus begleitet ist und dass der vesti-

bulare Nystagmus das objektive Merkmal des vestibularen Schwindels darstellt.

Vorlesung 6 enthält den **kalorischen Nystagmus.** Die Auffindung der kalorischen Reaktion ist das ausschliessliche Verdienst B.s; sie ist als die wichtigste und sicherste Prüfungsmethode des V.-A. zu betrachten. Die Methode ist sehr einfach. In den Gehörgang des zu untersuchenden Ohres lässt man mittels eines Politzerschen Ballons oder mittels Ohransatzes und Irrigators kühles Wasser (20 ^{0}) ohne Druck einfliessen (eine Spritze hat zu wenig Fassungsraum). Es entsteht dann bei jedem Menschen mit normalem Bogengangapparat (V.-A.) rotatorischer und horizontaler Nystagmus nach der nicht ausgespritzten Seite. Wasser von genau Körpertemperatur erzeugt keinen Nystagmus, Wasser von etwas höherer Körpertemperatur erzeugt einen nach der ausgespitzten Seite gerichteten rotatorischen Nystagmus. Ist der V.-A. zerstört, so ruft Ausspritzen weder mit kaltem noch mit sehr warmem Wasser Nystagmus hervor. — Das nächste Kapitel behandelt den Nystagmus durch Luftverdichtung und Luftverdünnung im äusseren Gehörgang und durch direkten Druck. Auf seiner Hervorrufbarkeit beruht die Diagnose der Labyrinthusur (Fistel) bei zirkumskripter Labyrintheiterung. Die 7. Vorlesung enthält zunächst den galvanischen Nystagmus und seine Untersuchung. Praktische Bedeutung hat diese Untersuchung nach B. bisher nicht gewonnen. Im folgenden Kapitel werden die Symptome der akuten Labyrinthzerstörung ausführlich erörtert. Sie bestehen von seiten des Bogengangapparates in starkem spontanem, rotatorischem und horizontalem Nystagmus zur gesunden Seite und in Unerregbarkeit der kranken Seite für kalorische Reize; auch die Drehung ergibt nach der Untersuchung B.s eine typische Reaktion für Labyrinthzerstörung. Der Nachnystagmus zur gesunden Seite dauert doppelt so lang als der Nachnystagmus zur kranken Seite. Hier finden sich ferner die typischen vestibularen Gleichgewichtsstörungen, wie Fallen in der Ebene des Nystagmus in der Richtung der langsamen Bewegung desselben, Abhängigkeit der Fallrichtung von der Kopfstellung und Veränderung derselben durch Veränderung der Kopfstellung. Ist z. B. das rechte Ohr erkrankt, so besteht Nystagmus rot. nach links, Fallen bei aufrechter Kopfstellung nach rechts, bei Drehung des Kopfes um 90 ^{0} nach rechts Fallen nach hinten usw. — Die Erscheinungen nach akuter Zerstörung des Labyrinths pflegen in 2—3 Wochen nahezu vollkommen zu verschwinden; die Labyrinthzerstörung ist in das latente Stadium eingetreten. Hier vermag in erster Linie die kalorische Reaktion, häufig auch die Untersuchung auf Drehnystagmus die Krankheit zu entlarven, während Gleichgewichtsstörungen und spontaner Nystagmus oft vollkommen fehlen. — In der 8. Vorlesung wird die zirkumskripte Labyrintherkrankung besprochen. Hierher gehören alle Fälle mit Schwindel, bei welchen die Untersuchung des kalorischen und Drehnystagmus ein funktionierendes Labyrinth ergibt. Besonders wichtig ist das Verhalten des Unfallskranken, bei welchem B. in 50 Proz. das Auftreten von pathologischem Nystagmus und Schwindel bei Rückwärtsneigung des Kopfes konstatiert. Die Untersuchung des Drehnystagmus empfiehlt B. zur Vergleichung des spontanen mit dem experimentellen Schwindel, und Gleichgewichtsstörungen finden sich nach B. bei diesen Patienten auch ausserhalb der Schwindelanfälle auf neurotischer

Grundlage; diesen zeigen nicht die oben erwähnten vestibularen Charaktere.

In der 9. Vorlesung werden auf Grund der genauen Funktionsprüfung des Labyrinths die Indikationen der Labyrinthoperation bei der zirkumskripten und diffusen akuten und latenten Labyrintheiterung besprochen. — In der 10. Vorlesung wird der intrakranieil ausgelöste Nystagmus erörtert, wie er zuerst von Bárány und Neumann beobachtet wurde. Besteht bei normalem Trommelfell einseitige Taubheit, Unerregbarkeit des V.-A. für kalorische Reize und starker rotatorischer N. zur kranken Seite, so kann die Diagnose Acusticustumor mit grösster Wahrscheinlichkeit gestellt werden; ebenso, wenn Nystagmus zur gesunden Seite mit Taubheit und Unerregbarkeit gepaart ist und der Nystagmus im Laufe der Beobachtung an Intensität nicht abnimmt, wie dies bei akuter Labyrinthzerstörung der Fall ist. Im folgenden Kapitel wird der optisch ausgelöste Nystagmus kurz besprochen. Sodann folgt ein Absatz, der die von B. geschaffene Theorie des vestibularen Nystagmus und die Würdigung dieser Symptome für die topische Diagnostik der Augenmuskelstörungen enthält. B. konstatiert auf Grund physiologischer und pathologischer Beobachtungen, dass nur die langsame Bewegung vom Labyrinth ausgelöst ist. Die rasche Bewegung wird supranukleär im Blickzentrum ausgelöst. Ist dieses Sitz der Erkrankung, so fehlt die rasche Bewegung des Nystagmus bei vestibularen Reizen, während die langsame erhalten bleibt. Ein übersichtliches Schema demonstriert die zentralen Verbindungen des rechten Vestibularis mit den Augenmuskelkernen und der Hirnrinde. — Ein weiterer Abschnitt enthält die von B. angegebene Untersuchung der Gegenrollung der Augen mittels eines von ihm konstruierten Apparates. Die auf $^1/_2$ Grad genaue Messung erfolgt durch Beobachtung der Iriszeichnung mittels eines Fernrohres. Bei an Schwindel Leidenden fand B. grobe Störungen und empfiehlt die Methode zur Untersuchung von Unfallkranken, die über Schwindel klagen. — Der letzte Absatz enthält eine kurze zusammenfassende Darstellung der wichtigsten vestibularen Erkrankungen. Dem Buche ist ein Fragebogen beigegeben, welcher dazu bestimmt ist, den Beziehungen zwischen der Seekrankheit und dem V.-A. nachzugehen.

Eduard Müller-Breslau.

XXII.

Aus der königl. Universitätsklinik für Nerven- und Geisteskrankheiten zu Halle a/S. (Geheimrat Professor Dr. Anton).

Cysticercus cerebri unter dem klinischen Bilde eines Hirntumors mit sensorisch-aphasischen und apraktischen Symptomen durch Hirnpunktion diagnostiziert und operiert.[1])

Von

Privatdozent Dr. Pfeifer.
Oberarzt der Klinik.

(Mit 2 Abbildungen.)

Die Wichtigkeit der schon von Middeldorpf[2]) angewandten Hirnpunktion für die Diagnose verschiedener intrakranieller Erkrankungen wurde zuerst von Neisser und Pollack[3]) an einem grösseren Material erprobt. Es gelang ihnen unter Anwendung einer besonderen Technik mittels dieser Methode subdurale und epidurale Blutergüsse, Eiteransammlungen an der Oberfläche und in der Tiefe des Gehirns, eine Meningealcyste und einen im Zentrum durchbluteten, erweichten Tumor nachzuweisen.

Nachdem dann Lichtheim[4]) durch die Hirnpunktion Körnchenzellen aus der Umgebung und Weintraut[5]) Cystenflüssigkeit aus dem Innern eines Tumors aspiriert hatte, ohne dass jedoch in diesen beiden Fällen der Tumor selbst durch die Punktion festgestellt wurde, konnte

1) Nach einem bei der ersten Versammlung der Gesellschaft deutscher Nervenärzte in Dresden im September 1907 gehaltenem Vortrag.

2) Middeldorpf, Überblick über die Akidopeirastik. Eine neue Untersuchungsmethode mit Hilfe spitziger Werkzeuge. Ginzburgs Zeitschrift f. klinische Medizin 1856.

3) Neisser u. Pollack, Die Hirnpunktion, Probepunktion und Punktion des Gehirns und seiner Häute durch den intakten Schädel. Mitteilungen aus den Grenzgebieten der Medizin u. Chirurgie. 13. Bd.

4) Lichtheim, Über eine rasch entstandene Hirngeschwulst. Deutsche med. Wochenschr. 1905. Nr. 5.

5) Weintraut, Punktion des Gehirns zu diagnostischen und therapeutischen Zwecken. Monatsschrift f. Psych. u. Neur. Bd. 28.

ich im Verlaufe von zwei Jahren an der Hallenser Nervenklinik unter 14 Fällen von Hirntumoren 12 mal eine genaue Lokaldiagnose mit Hilfe der Hirnpunktion stellen und dabei zugleich in 7 Fällen die histologische Beschaffenheit des Tumors genau bestimmen.[1]) Bei 6 von diesen Fällen wurde der Tumor an der durch die Punktion ermittelten Stelle bei der darauf folgenden Operation gefunden und exstirpiert. Die Patienten sind bis auf einen, der $^1/_4$ Jahr nach der Operation starb, alle noch am Leben. Ein Rezidiv trat nur in einem Fall nach Verlauf von etwa 2 Jahren ein.

Inzwischen habe ich in zwei weiteren Fällen von Hirntumoren eine durch die nachfolgende Operation bestätigte Lokal- und Artdiagnose mittels der Hirnpunktion stellen können. Die Operation führte aber hierbei zu keinem Dauererfolg, weil die Tumoren zu gross waren.[2])

Vor kurzem ist es mir nun gelungen, eine im Bereich des hinteren Teils des linken Schläfelappens lokalisierte Cysticerkenerkrankung des Gehirns mittels Hirnpunktion mit Sicherheit zu diagnostizieren und zwar bei einem Kranken, bei welchem vorher auf Grund der Anamnese und des klinischen Befundes die Diagnose eines Tumors des linken Schläfelappens gestellt worden war.

Krankengeschichte. Schlatter, Christian, 56jähriger landwirtschaftlicher Arbeiter aus Oschersleben.

Aufnahme am 26. III. 07.

Anamnese (laut Attest des behandelnden Arztes): Keine erbliche Belastung. Potatorium bis vor einem Jahr zugestanden. Früher keine besonderen Krankheiten, wurde militärfrei wegen eines Leistenbruches. Verheiratet, ein Kind im Alter von einem Jahr an Krämpfen gestorben; Lues negiert. Nach Angabe des Arztes, der ihn der Klinik zuschickte, hat der Kranke diesen 7 Wochen vorher zum ersten Mal in der Sprechstunde wegen starker Kopfschmerzen konsultiert. Er habe damals eine eigenartige Sprachstörung geboten, die es unmöglich machte, anamnestisch irgend welche Angaben aus ihm heraus zu bekommen. Die Antworten auf die Fragen des Arztes seien inhaltlich Unsinn gewesen, ausserdem seien ihm die Worte quälend und wie gekaut aus dem Mund gekommen. Seine Bewegungen seien ungeschickt, sein Gang stolpernd gewesen. Der Arzt verordnete Jodkali in grösseren Dosen, ohne dadurch in der ersten Zeit eine Änderung zu erzielen. Nach einigen Wochen habe der Kranke teilweise wieder richtige Antworten gegeben. Vier Wochen vor Aufnahme traten Lähmungserscheinungen im rechten Arm und Bein ein, ohne dass Krämpfe vorangingen. Ausserdem klagte Pat. über taubes Gefühl im rechten Bein. Die paretischen Erscheinungen liessen bald wieder etwas nach, so dass er den

1) Pfeifer, Über explorative Hirnpunktion nach Schädelbohrung zur Diagnose von Hirntumoren. Archiv f. Psychiatrie und Nervenkrankheiten. Bd. 42. Heft 2.

2) Pfeifer, Zur Diagnose von Hirntumoren durch Hirnpunktion. Jahrbücher f. Psychiatrie und Neurologie. 28. Bd. 1907.

rechten Arm wieder gebrauchen und kurze Strecken allein gehen konnte. Der Gang sei jedoch schwerfällig und unsicher gewesen. Da bald darauf wieder eine Zunahme der Sprachstörung bemerkbar wurde, wurde der Kranke der Nervenklinik überwiesen.

Befund: Gut genährter, ziemlich kräftig gebauter Mann. Macht einen leicht benommenen Eindruck. Schädel allgemein als klopfempfindlich angegeben. Geruchsvermögen rechts manchmal etwas schwächer als links, jedoch sind die Angaben nicht konstant. Pupillen rund, gleichweit, Reaktion auf Licht und Konvergenz prompt. Am Augenhintergrund ist die Papille rechts etwas verwaschen, Venen stark gefüllt. Links besteht deutliche Stauungspapille. Augenbewegungen frei; Sehschärfe nicht wesentlich herabgesetzt. Keine Hemianopsie. Konjunktivalreflex rechts etwas schwächer als links; Masseterenkontraktion beiderseits kräftig. Austrittspunkt des N. supraorbitalis links etwas empfindlicher als rechts. Sensibilität für Pinselberührung und Nadelstiche im Gesicht normal. Facialisgebiet im unteren Teil rechts schwächer innerviert als links, keine Zungendeviationen. Dagegen übertriebenes Aufreissen des Mundes beim Zungezeigen. Die Gaumensegel heben sich beiderseits gleichmässig. Rachenreflex deutlich. Gehör nicht herabgesetzt. Akustische Reize erregen die Aufmerksamkeit des Kranken sowohl rechts als links. Ohrenspiegelbefund normal.

Aphasieprüfung: Spontansprechen stark paraphasisch.

Aufforderungen werden nur ausgeführt, wenn sie einfachster Art sind, z. B. Zungezeigen, Augenschliessen. Oft ist aber mehrfache Aufforderung dazu nötig. Bei weiteren Aufforderungen findet Perseveration statt. Kompliziertere Aufträge werden nicht verstanden. Auf Fragen nach seinem Namen bezeichnet er diesen paraphasisch als „Schasser“ statt „Schlatter“.

Vorgezeigte Gegenstände können nicht benannt werden. Statt dessen redet er allerlei paraphasisch durcheinander, z. B. Streichholzschachtel: „ein Storch, ein Streu“. Kamm: Es erfolgt paraphasisches Gerede, wovon verständlich ist: „Das nämliche, kostet nicht mehr“.

Bürste: „Hab ich alles gehabt; das ist das verfluchte Luder, das ich nicht ausdrücken kann“.

Kerze (keine Antwort).

Ist das ein Schuh? „Ach wat“.

Ist das ein Messer? „Ach wat“.

Ist das eine Kerze? „Nein“.

Ist das ein Licht? „Ja“.

Ein Glas Wasser kann er nicht benennen, aber er sagt dazu: „Davon kann ich ruhig trinken“, und trinkt dann auch. Beim Klingen eines Glases nur paraphasische Ausdrücke; die Uhr wird weder vom Gehör noch vom Gesicht aus benannt. Kamm, Bürste usw. werden auch nach Betasten nicht benannt. Nachsprechen gelingt nur bei einigen Worten, so z. B. bei „Christian“, „eins, zwei, drei“; bei anderen Worten wie „Kuh“, „Dach“ usw. überhaupt nicht, dabei sagt er selbst: „Ich kanns nicht herumkriegen, so gern ichs möchte“.

Lesen unmöglich. Statt die Buchstaben zu lesen, fängt er an zu zählen: 2, 3, 4. Auch Schreiben gelingt nicht.

Aufgefordert, zu schreiben, sagt er: „Das kriege ich nicht fertig, nee“. Ebenso beim Abschreiben; beim Versuch, mit der linken Hand zu schreiben, äussert er unmutig: „Das geht nicht“.

Lungenbefund normal.

Herz in normalen Grenzen, Puls regelmässig, gleichmässig, 72.

Urin hellgelb, klar; frei von Eiweiss und Zucker.

Bauchhautreflexe beiderseits schwach.

Pat. gebraucht bei allen Hantierungen immer nur den linken Arm. Der rechte Arm kann nur mit Mühe hoch gehoben werden. Beim Ausstrecken beider Arme sinkt der rechte allmählich herunter.

Mässiger grobschlägiger Tremor der rechten Hand.

Händedruck rechts erheblich schwächer als links.

Dynamometerdruck links 60, rechts 20.

Sehnenreflexe am rechten Arm etwas lebhafter als links.

Passive Beweglichkeit an den oberen Extremitäten nicht deutlich verändert. Auf Aufforderung, einen feinen Gegenstand zu ergreifen, greift er zunächst mit der linken Hand sicher zu. Auf Aufforderung, die rechte Hand zu gebrauchen, tut er dies, dabei grobschlägiges Wackeln beim Zugreifen. Bewegungen des linken Armes werden mit dem rechten schlechter nachgeahmt als umgekehrt.

Mässige Schwäche des rechten Beines, mit Andeutung von Prädilektionstypus. Beim Hochheben des rechten Beines tritt deutliches Schwanken ein.

Patellarreflexe von gewöhnlicher Stärke, rechts gleich links.

Achillessehnenreflex schwach auszulösen.

Kein Babinski.

Kein Oppenheim.

Passive Beweglichkeit beiderseits normal.

Sensibilität für Berührung und Schmerz am Rumpf und Extremitäten nicht gestört.

29. III. 07. Pat. ist heute viel attenter, nennt seinen Namen richtig. stellt Kopfschmerzen, Schwindel, Erbrechen in Abrede; behauptet, dass er nie daran gelitten habe. Alles sei gut, nur mit dem Sprechen gehe es nicht recht. Spricht paraphasisch: „Kann die Absätze nicht wegbringen, bloss die Absätze; geht schon besser, kann nur nicht barzar".

Orientierung wegen des noch mangelnden Sprachverständnisses und wegen der Erschwerung der Wortfindung schwer zu prüfen; ebenso die Merkfähigkeit.

Wo hier? „Vorige Woche, Donnerwetter, komme nicht rum, ich kann das nicht zurecht kriegen".

Woher? „Von der ollen Riede und alles dahier, da hat man nun so als Jung gearbeitet und gehetzt und jetzt kann man es nicht kriegen".

Gedächtnis: Wie alt? „55 Jahre" (richtig).

Geburtstag? „Krieg es nicht raus, weiss wohl, kann es aber nicht rum kriegen".

Reihensprechen. Wochentage richtig.

Monate: Perseveriert zuerst mit Wochentagen, sagt dann: „Ich simuliere, krieg es nicht rum (Kopfschütteln)". Nachdem Januar vorgesagt ist, fährt er richtig weiter bis August, dann „alles so dicht, aber ich kann es nicht schwören" (heftiger Weinausbruch).

Vaterunser: — — —

Nachsprechen: Bürgermeister? „Kann ich nicht nachsprechen".

Haus: +

Hut: +
Schornstein: +
Bürgermeister: „Bürgmeische“ (darauf folgt unverständliches Gerede).
Ochse: „Den muss man des morgens schon“.
Laterne: „Mit Leiterer“.
Bürgermeister: +
Schornsteinfegermeister: „Dichte bi, aber ich kann nicht rum kriegen“ (Kopfschütteln).
Agamemnon: „Kriege ich nicht rut“.
Bourgogne: „Bur, ne, ne, kriege ich nicht raus“.
Mensa: +
Homo: +
Homines: +
Agamemnon: Perseveriert zuerst homines, später bringt er schliesslich verstümmelt einmal „Agamebon“ heraus.

30. III. 07. Auf die Frage, wie es geht: „Man kann nicht, wie man will. Man kann nicht allerwötens durch. Man kann immer nicht gross gehen“.

Haben Sie Schmerzen? „Nein, bloss so vernommen und drimmlich“.

Spontansprache noch stark paraphasisch. Oft sind die Wortverstümmelungen so stark, dass von mehreren Sätzen kein Wort zu verstehen ist.

Mitunter werden einzelne Worte richtig gesprochen.

Haben Sie Kopfweh? „Alles, das ist alles alles ab“.

Greift bei Fragen, wo die Kopfschmerzen sitzen, an die Stirn. Auf Frage, ob rechts oder links stärker, sagt er: „Beide“. Stöhnt leise vor sich hin.

Aufforderungen: Zungezeigen wird auf Aufforderung ausgeführt, dabei legt er aber den Kopf weit nach hinten zurück. Bei der Aufforderung, mit der linken Hand an das linke Ohr zu greifen, perseveriert er mit Zungezeigen.

Linke Hand hoch heben: Sitzt ratlos da, schüttelt den Kopf und sagt „ja“. Sperrt dann den Mund weit auf, wie vorhin beim Zungezeigen. Fängt wieder zu weinen an, als die Aufforderung öfters wiederholt wird.

Greifen Sie an die Nase: Zeigt wieder die Zunge, schüttelt den Kopf und weint.

Reihensprechen. Vaterunser sagen: „Dat geht garnicht, ich simuliere, ja, ich weiss eigentlich, was werden soll. Kann nicht wissen, garnicht“ (greift an beide Ohren und sagt), „alles das alles ab“.

Auf Aufforderung zu zählen, zählt er richtig bis 20. Monate: „Ja, das ist ganz gut, aber ich komme nicht rum, kann das ganze, kann nich sagen, was ich sagen soll“. Nachdem Januar vorgesagt ist, spricht er es nach und sagt Februar dazu, kommt dann wieder nicht weiter, schüttelt niedergeschlagen und weinerlich den Kopf.

Nachsprechen. 1. Deutsch:
Maus? +
Rabe? +
Ziegenbock? „Riegenbock, so gern ich anhabe, aber oft“ (greift an die Kehle, weint wieder heftig).
Oberbürgermeister? „Ja, den Du hier, dat sind nur jetzt alles weg“
2. Fremdsprachlich:

Aqua? „Ja dat krieg ich nicht weg. Af, af, ne Herr Doktor, das dat ist mir zu viel, ich kanns nicht, ka, ne".

Mensa? „Da fühl hier (greift an die Stirn), alles kratz".

Canis: +

Kamerun: +

Odysseus: „Ozilozi, ne, das hab ich garnich gehat", „Hanzigeus".

Bilder benennen: Kuh: +

Katzen? „Das ist die olle, drei, dat krieg ich nicht rum, nein".

Ziegenbock? „Zippene".

Schafbock? „Das is en ollen Bock, Lamm, kleenen".

Kinderkochmaschine? „Das is for die Jungens".

Hund? „Ja das is das ebenso, dat bringe ich nicht raus".

Gegenstände benennen:

Tasse? „Den haben wir doch gehabt voriges Mal" (Kopfschütteln).

Streichholzschachtel: „Stru oder verschiedenes". Auch nach Betasten gelingt das Benennen nicht.

Lesen (Patentbuchstaben).

i als „i" bezeichnet.

u: „Ach du lieber Gott" (jammert).

r: „Alles noch genug noch, aber was nutzt mir das alles, wenn ich nicht".

Geschriebenes kann absolut nicht gelesen werden, weder Buchstaben noch Worte, ebenso Gedrucktes. Schriftliche Aufträge werden nicht verstanden und nicht ausgeführt.

Schreiben: Auf Aufforderung zu schreiben, nimmt er den Bleistift in die rechte Hand, sitzt ratlos da, nimmt ihn dann in die linke, setzt an, nimmt ihn dann wieder in die rechte und fängt an zu jammern: „O jeh, ich krieg ja nicht, ich kriege ja nicht".

Abschreiben: Eine vorgeschriebene 1: Er macht nur einen krummen, nach aufwärts gehenden Strich, sagt dann: „Ich kriege nicht hier". Mit der linken Hand wird eine 1 wenigstens annähernd richtig nachgemalt, ein a ganz unleserlich (jammert wieder): „Verflucht noch einmal, kann es nicht".

Apraxieprüfung: 1. Aufforderung, eine Faust zu machen, wird links und rechts richtig ausgeführt.

2. Mit dem Zeigefinger auf den Tisch zu klopfen: Klopft rechts und links mit der ganzen Faust. Auch nachdem Klopfen mit dem Zeigefinger vorgemacht ist, klopft er weiter mit der Faust.

3. Winken und Drohen wird weder rechts noch links ausgeführt. Auch nicht nach Vormachen. Er perseveriert fortwährend mit Klopfen mit der Faust auf den Tisch.

4. Schnurbartstreichen wird auf Aufforderung nicht ausgeführt, aber mit der linken Hand richtig nachgeahmt.

5. Zigarrentasche wird richtig geöffnet.

6. Licht anstecken: Er nimmt ein Streichholz mit der linken Hand nach einigen Fehlversuchen ungeschickt heraus, versucht dann die Kerze mit dem Streichholz anzuzünden, ohne das Streichholz in Brand zu setzen. Aufgefordert, zunächst das Streichholz in Brand zu setzen, zieht er ratlos die Streichholzschachtel aus der Hülse und hält sie an den Docht der Kerze, versucht dann immer wieder mit dem nicht brennenden Streichholz die Kerze anzustecken. Auf wiederholte Aufforderung, das Streichholz anzuzünden, stochert er mit demselben in der offenen Schachtel herum, wird

dann unwillig und ärgerlich und redet paraphasisch. Nachdem das Anzünden eines Streichholzes vorgemacht ist, nimmt er ein Streichholz mit der rechten Hand heraus, streicht dann an der Vorderseite der Schachtel herum, manchmal auch an der Zündfläche, ohne jedoch das Streichholz zum Brennen zu bringen. Mit einem brennenden Streichholz, welches ihm gegeben wird, zündet er die Kerze richtig an. Auf Aufforderung bläst er das Licht richtig aus.

3. IV. 07. 1. Hirnpunktion an der Wernickeschen Stelle. Es wird bis 4 cm Hirntiefe punktiert und ein über 2 cm langer, grösstenteils weisser, an einer Stelle etwas grauer Ausguss erhalten, daneben etwas geronnenes Blut.

Vermehrter Widerstand beim Einstechen der Nadel. Mikroskopische Untersuchung ergab normale Hirnsubstanz.

2. Punktion 2 cm über dem Ansatz des linken Ohrläppchens (mittlerer Teil der ersten linken Schläfenwindung).

Geringer Widerstand. Die Punktionsnadel wurde bis zu 3 cm Hirntiefe eingeführt. Die Aspiration ergab 2 kleine weissgraue Gewebsstückchen. Die mikroskopische Untersuchung der bei der 2. Bohrung gewonnenen Gewebsstückchen ergab mit Sicherheit, dass es sich um die Wandung einer Cysticerkenblase handelte; gekennzeichnet war dieselbe durch dicht neben einander hervortretende rundliche oder ovale Erhebungen, die einen helleren Kontur und eine feinkörnige Mitte zeigten. Am Rande stellten diese Erhebungen flache Hügelchen dar. In der bei dieser Punktion gleichzeitig aspirierten Flüssigkeit waren keine Scolices nachweisbar.

6. IV. 07. Die Punktionen wurden gut vertragen. Pat. klagt nur über die Störung der Sprache und des Gehens. Schmerzen habe er nicht, nur Rheumatismus in der rechten Hand.

Linke Lidspalte eine Spur enger als die rechte, aber keine deutliche Ptosis. Paraphasien noch deutlich, aber doch geringer als bei der letzten Untersuchung.

Nachsprechen. 1. Deutsch:

Haus: +

Halle a/S.: +

Freiburg a/U.: Schüttelt den Kopf, äussert Unwillen, dann „Freibod an Untrut".

Schornsteinfegermeister: „Schormeyer, dann Schornsteinfegermeister".

2. Fremdsprachlich:

Perseus: +

Artaxerxes: „Nachses", „das wäre alles ganz gut, nur die verfluchte Tunge will nicht, wees man alles ganz gut, kann bloss die Tunge nicht raus kriegen".

Beim Nachschreiben sagt er: „Herrjeses, ich kann das nicht kriegen, mit der linken kann man nicht und die rechte will noch nicht".

Lesen und Schreiben geht etwas besser.

Dreieck, Kreis, einzelne Zahlen und Buchstaben richtig bezeichnet, aber nur teilweise richtig abgezeichnet. Schreibt seinen Namen richtig; den Vornamen bringt er nicht fertig. Schreibt nur ein „C" und ein verstümmeltes „h". Einzelne Worte, wie Dach, Ziege, Grossmutter, richtig ge-

lesen; kann aber Geschriebenes im Zusammenhang nicht lesen und gerät dabei in Affekt und weint. Auch Gedrucktes wird nicht gelesen.

Bilder werden jetzt zum grossen Teil richtig benannt, z. B. Kuh, Ente, Fuchs, Storch, Pferd, Biene.

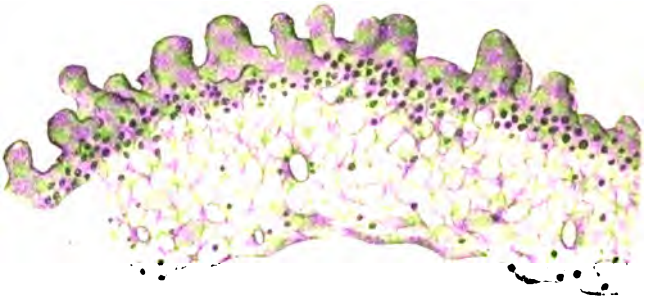

Fig. 1. Cysticerkenwand. Vergr. Zeiss, Ocular 4, Objektiv D.

Fig. 2. Cysticerkenwand. Vergr. Zeiss, Ocular 4, Objektiv A.

Apraxieprüfung: Erheben der Hand mit ausgestrecktem Zeigefinger kann weder rechts noch links ausgeführt werden. Macht erst eine Faust, hebt dann den Daumen hoch; auch nachdem er darauf aufmerksam gemacht ist, dass er den Zeigefinger ausstrecken soll, bringt er es nicht fertig.

Die Bewegung des Winkens wird mit der rechten Hand richtig, mit der linken etwas ungeschickt gemacht.

Soll Tür aufschliessen (bezeichnet den Schlüssel als „Uhrschluppel"); die Tür wird mit der rechten Hand richtig aufgeschlossen.

Knöpfen wird richtig ausgeführt und zwar mit der rechten und linken Hand.

Soll Bleistift spitzen (bezeichnet Messer richtig), Bleistift als „Blimesser", dann „Bleiholz", dann „Streichholz"; öffnet das Messer richtig mit der linken Hand; auf Aufforderung den Bleistift zu spitzen, sitzt er ratlos da: „Dat krieg ich nicht fertig". Nachdem ihm das Spitzen vorgemacht ist, macht er es richtig nach.

Soll Kerze anstecken: Nimmt ein Streichholz mit der rechten Hand richtig heraus, streicht es richtig an der Zündfläche an, hält aber dabei die Finger zu weit vorn in die Nähe der Flamme. Steckt die Kerze richtig an, bläst das Streichholz richtig aus, dann auch die Kerze.

8. IV. 07. Auf Aufforderung gibt er die rechte Hand und lässt sie in derselben Stellung. Auf wiederholte Aufforderung auch die linke.

Wo ist die Nase? Perseveriert „rechte Hand geben".

Trotz Wiederholung ratlose Geberden. Die vorgezeigte Nadel wird richtig bezeichnet. Ergreift die Nadel mit der rechten und linken Hand; Aufforderung, die Nadel anzustecken, wird nicht verstanden.

Vorgezeigte Streichholzschachtel: Soll 3 Streichhölzer herausnehmen: Er greift zunächst mit der linken Hand zu. Nach Wiederholung des Auftrages nimmt er die richtige Zahl heraus. Aufforderung, die Schachtel unter das Polster zu legen, wird nicht befolgt. Wiederholt befragt: „Wie geht es Ihnen heute"? antwortet er zunächst: „Meine Adresse", dann „habe keine Uhr".

Wie geht es Ihnen? „Verstehe ich nicht".

Wie befinden Sie sich? „Ja du lieber Gott, es sind jetzt 55 Jahre". Gefragt, ob er nach Hause will, repetiert er offenbar verständnislos „nach Hause", sagt dann „Lebenslauf 56 Jahr".

9. IV. 07. Nachdem an dem auf die Hirnpunktion folgenden Tage eine Besserung der Paraphasie sowie der Störung des Lesens, Schreibens und der Wortfindung, besonders auch ein Nachlassen der Kopfschmerzen und freieres Sensorium eingetreten war, klagt der Pat. wieder mehr über Schmerzen, besonders an der linken Kopfseite.

3. Hirnpunktion etwa $1\frac{1}{2}$ cm oberhalb und 1 cm nach vorn vom oberen Ansatz des linken Ohrläppchens. Die Punktion ergab ein etwa 1 cm langes und 1 mm breites Gewebsstück von teils weissem markartigen, teils grauem rindenähnlichen Aussehen. Zugleich wurden in 3 cm Hirntiefe etwa 2 ccm einer klaren, serösen Flüssigkeit gewonnen.

Mikroskopischer Befund: Normale Hirnsubstanz. Während der Bohrung und Punktion klagte der Kranke dieses Mal sehr, nachdem er allerdings schon den ganzen Tag über heftige Kopfschmerzen geklagt hatte.

Am Abend besseres Befinden. Pat. gab an, dass die Kopfschmerzen nach der Punktion geringer geworden seien.

10. IV. 07. Vormittags keine erheblichen Beschwerden, gegen Abend wieder stärkere Kopfschmerzen auf der linken Kopfseite. Sprachverständnis erscheint etwas besser. Die Spontansprache ist jetzt ziemlich verständlich, aber immer noch mit reichlich paraphasischen Beimengungen. So er-

zählt er heute ziemlich gut verständlich auf Befragen, dass er schon seit längerer Zeit einen Bandwurm habe, von dem schon mehrfach Stücke abgegangen seien, der aber noch nicht durch eine Kur entfernt sei.

12. IV. 07. Bandwurmkur ohne Erfolg.

22. IV. 07. Zweite Bandwurmkur, wieder resultatlos.

30. IV. 07. Wesentliche Besserung. Kopfschmerzen meist nur gegen Morgen. Kein Schwindel, kein Erbrechen.

Steht auf und geht umher. Ganz geringe rechtsseitige Parese. Auch noch leichte Schwäche des rechten unteren Facialisgebietes.

Zunge weicht nicht ab. Rechte Lidspalte etwas weiter als links.

Aphasieprüfung. Sprachverständnis noch deutlich gestört. Kompliziertere Aufträge werden nicht verstanden. Einfache werden richtig verstanden und ausgeführt.

Spontansprache noch sehr paraphasisch, aber doch teilweise verständlich.

Reihensprechen: Monate: Spricht erst das Wort Monate aus, will dann die Wochentage sagen, dann richtig. Wochentage richtig.

Vaterunser: „Montag nee". „Man vergisst doch immer gleich"! „Montag, nein mein Kopf ist schon ganz verrückt geworden, kann doch nicht da druff kommen"; perseveriert weiter „Montag". Nach Vorsprechen des Anfangs kommt er nur ein Stück weiter, stockt dann immer wieder. Weint schliesslich. Sagt dann: „Stille könne er es hersagen, aber nicht mit der Zunge".

Nachsprechen: Katze: +.

Schornsteinfegermeister: +.

Konsistorialrat: „— — — Karlmaior".

Generalfeldmarschall? „— — Karlmajor. So en kleiner Junge von 5 Jahren kann besser jetzt".

Vorgezeigte Gegenstände zu benennen:

Becher: Viertelmaß.

Trichter: +.

Streichholzschachtel: +.

Zahnbürste: „Zahnbülste". „Zahnbelschte, weil ich nicht kann aussprechen, da bleibt immer noch wat zwischen".

Kerze: „Talglichte, Tarinschlichte, Teriasschlichte, Sturinlichte, da wees mer schon, wo man hingehört".

Auch getastete Gegenstände werden meist gar nicht oder paraphasisch, selten richtig benannt.

Bilder benennen:

Haustiere meist richtig.

Sagt nur statt Lamm „Kamm", „Lap".

Herd: „Kinness".

Tafel: +.

Trommel: +.

Fahne: „Fehle, wat de Soldaten haben, wo eine Stange dran ist".

Giesskanne: +.

Wegweiser: „Wegmühle", „Wewieser".

Lesen: Liest ziemlich fliessend mit paraphasischen Entstellungen.

Schreiben: Schreibt mit der rechten Hand spontan Namen und Vornamen. Auch Abschreiben und Diktatschreiben einiger Worte gelingt richtig.

7. V. 07. Zur Operation in die chirurgische Klinik verlegt.

10. V. 07. Vornahme der Trepanation durch Herrn Geheimrat v. Bramann.

Auszug aus dem Operationsprotokoll: Bildung eines zungenförmigen Lappens direkt oberhalb der Ohrmuschel; Basis $4\frac{1}{2}$ cm breit, Höhe 6 cm. Aufklappen eines Hautmuskelperiostknochenlappens. Am vorderen Knochenrande starke arterielle Blutung, weil der hintere Ast der Arteria meningea media an einer Stelle, wo die Arterie in Knochen verlief, durchfräst ist. Die Dura ist in dem freigelegten Gebiet gespannt, aber pulsierend. Man sieht in diesem Duraabschnitt die Punktionsöffnungen von der 2. und 3. Hirnpunktion. Bei der ersten Öffnung wird die Dura kreuzweise gespalten. Dabei kommt nach Zurückklappen der Durazipfel entsprechend der Furche zwischen der nun vorliegenden 1. u. 2. Schläfewindung eine rosenkranzähnlich angeordnete Reihe von ca. 4—5 kleinerbsengrossen, klaren, durchscheinenden Bläschen, die nur noch von der Arachnoidea bedeckt sind, zum Vorschein. Nach Abstreifen dieses Hirnhautüberzugs platzt die Blasenwandung und es entleert sich eine geringe Menge klarer Flüssigkeit. Die Blasen werden nun entfernt und eine dabei einreissende kleine Arterie unterbunden. Nach hinten und oberhalb von dieser Stelle sieht man in einem schräg zu dem geschilderten verlaufenden Sulcus die Gefässe von der chronisch entzündeten Arachnoidea umgeben. Beim Durchschneiden derselben zeigt sich nochmals eine Reihe von hervorquellenden kleinen nebeneinander liegenden Bläschen, die sich aber nicht in toto entfernen lassen, sondern auch einreissen und als leere Häute exstirpiert werden. Über Erbsengrösse hat keine derselben. Die zwischen den beiden entfernten, ganz oberflächlich gelegenen Cysticerkenkonglomeraten liegende erste Schläfenwindung fühlt sich härter als normales Hirn an und wird deshalb quer durchtrennt. Dabei kommt nochmals ein mehr als bohnengrosser Cysticercus zum Vorschein, welcher entfernt wird.

Die Wunde wird darauf nach Auflegen eines kleinen Tampons auf die nicht wieder genähte Dura verschlossen. Druckverband.

14. V. 07. Operation gut überstanden. Keine Temperatursteigerung. Das Sprachverständnis des Kranken scheint etwas gebessert zu sein; die Sprache ist noch deutlich paraphasisch.

15. V. 07. Verbandwechsel und Sekundärnaht. Die Hirnwunde zeigt gutes Aussehen; Dura wird nicht genäht. Durch eine Knochenlücke wird ein kleines Drainrohr eingeführt. Die entfernten Bläschen erwiesen sich mikroskopisch als Cysticerken.

28. V. 07. Die Operationswunde ist gut verheilt, das Allgemeinbefinden des Pat. ist ein gutes. Störungen des Sprachverständnisses und Paraphasien sind noch deutlich. Rückverlegung in die Nervenklinik.

3. VI. 07. Die Allgemeinsymptome sind zur Zeit sehr gering. Keine Klagen über Kopfschmerzen und Schwindel; kein Erbrechen. Es besteht noch geringe rechtsseitige Facialisparese. Zunge wird gerade vorgestreckt. Sprachverständnis wie früher gestört. Aufforderung: „Augen zuzumachen", wird ausgeführt, „Handgeben dagegen" nicht. Bei Aufforderung „Zunge zeigen", wird mit „Augenschliessen" perseveriert. Getastete Gegenstände

werden beiderseits erkannt, aber nicht richtig benannt. Sensibilität wegen des mangelnden Sprachverständnisses schwer zu prüfen. für Nadelstiche überall erhalten. Spontansprache wie früher paraphasisch. Nachsprechen für einsilbige Worte meist richtig, für längere bleibt die Antwort entweder aus oder ist paraphasisch. Reihensprechen nicht möglich. Es wird weder Gedrucktes noch Geschriebenes gelesen. Auf Aufforderung, den Namen zu schreiben, werden nur einige Haarstriche gemacht, Pat. kommt dabei in weinerlichen Affekt.

9. VI. 07. Seit einigen Tagen fallen bei dem Kranken Gleichgewichtsstörungen beim Gehen auf. Er geht langsam, vorsichtig, breitspurig; schiebt meist das linke Bein etwas vor und zieht das rechte nach. geht also im Flankengang nach links hin. Pupillen mydriatisch, Lichtreaktion etwas träge und wenig ausgiebig. Sehnervenpapille beiderseits mässig vorgetrieben (1,5 Dioptr.), deutlich ödematös, Venen breit, Venenpuls sehr ausgeprägt. Papillen in der mittleren Partie etwas gerötet, von einem weisslichen Rand umgeben. Der verwaschene, abgeblasste Rand lässt darauf schliessen, dass die Stauungspapille bereits in das atrophische Stadium übergeht. Zur Zeit keine subjektiven Hirndrucksymptome.

14. VI. 07. Attentes Aussehen. Einfache Fragen werden nicht verstanden. Pat. hat einige Male Urin unter sich gelassen. Zunahme der Gleichgewichtsstörungen: grosse Ungeschicklichkeit beim Aufrichten aus der Rückenlage. Pat. greift dabei mit beiden Händen an das hochgezogene linke Knie, als ob er sich daran festhalten wollte. Er ist nur mit Mühe imstande, allein aus dem Bett zu kommen. Gang trippelnd, breitspurig, Beim Versuch im Stehen den Mantel anzuziehen, starke Retropulsion, Taumeln nach hinten und rechts. Wenn er nicht festgehalten würde, würde er nach hinten umfallen.

16. VI. 07. Pat. macht stets einen attenten Eindruck, versteht aber auch die einfachsten Fragen und Aufforderungen nicht mehr. Nach wiederholten Fragen kommt er stets ins Weinen. Ausgesprochene Neigung, nach hinten und rechts zu fallen.

Apraxieprüfung: Ein Glas Wasser, eine Streichholzschachtel und eine Kerze sind vor ihm aufgestellt. Aufforderung Wasser zu trinken: Pat. greift mit den Fingern der rechten Hand in das Glas Wasser hinein und erfasst zugleich die Streichholzschachtel. Bei wiederholter Aufforderung schüttelt er das Glas mit der rechten Hand hin und her. Das Glas Wasser wird ihm darauf in die linke Hand gegeben und die rechte festgehalten. Er führt es mit der linken Hand richtig zum Munde und trinkt. Nachdem es ihm dann wieder in die rechte Hand gegeben und die linke Hand festgehalten wurde, gelingt das Trinken ebenfalls.

Aufforderung, Kerze anzustecken (Streichholzschachtel und Kerze stehen vor ihm): Pat. sitzt zunächst ratlos da; nimmt dann die Streichholzschachtel, nachdem sie ihm zugeschoben wurde. Er nimmt zunächst mit der rechten Hand 2 Streichhölzer richtig heraus. Klopft mit den Streichhölzern auf die Schachtel, darauf öffnet er die Schachtel wieder, stochert mit dem Streichholz darin herum, reibt längere Zeit mit dem Kopf des Streichholzes an der Vorderfläche der Schachtel, bringt das Streichholz erst in Brand, nachdem ihm die Reibefläche hingehalten wurde. Auch mit dem brennenden Streichholz reibt er, anstatt die Kerze anzustecken, so lange an der Fläche herum, bis die Flamme wieder erlischt.

26. VI. 07. Pat. ist jetzt häufig somnolent; stöhnt manchmal leise. Beim Versuch, zu gehen, fällt er stets nach hinten und rechts. Lässt zuweilen Urin unter sich.

2. VII. 07. Das Sensorium ist wieder etwas freier. Attentes Aussehen. Sprachverständnis vollkommen aufgehoben. Sprachliche Äusserungen, abgesehen von einzelnen, aber nicht sinngemäss angewandten Worten wie „ja“ oder „gut“ und gelegentlichen paraphasischen Ausdrücken, nicht möglich.

Pat. soll schreiben. Bleistift und Papier wird vor ihn hingelegt. Er nimmt zunächst den Bleistift in die linke Hand und führt ihn zum Munde. Der Bleistift wird ihm dann in die rechte Hand gegeben, auf Aufforderung zu schreiben, sitzt er ratlos mit dem Bleistift in der rechten Hand vor dem Papier. Auf wiederholte Aufforderung fängt er an zu weinen. Es werden verschiedene Buchstaben und Zahlen vorgeschrieben. Er versucht dann nachzuschreiben, bringt aber nur ein unleserliches Gekritzel zustande.

Einfache Bewegungen, wie Pusten, Pfeifen, werden weder auf Aufforderung noch nach Vormachen ausgeführt. Faustmachen gelingt beiderseits auf Aufforderung nicht, dagegen nach Vormachen.

Knöpfen: Auf Aufforderung und Vormachen erfolgt zunächst nichts; nachdem aber die Hand mit Knopf und Knopfloch in Berührung gebracht ist, wird die weitere Handlung ganz richtig ausgeführt und zwar mit der linken Hand etwas besser als mit der rechten.

Knotenmachen: Gelingt ebenfalls erst, nachdem ihm die Bändchen in die Hand gegeben sind und der Anfang des Knüpfens gemacht ist.

Händeklatschen: Nach Vormachen reibt er nur die eine Hand auf der anderen.

Händefalten: Nach Vormachen fuchtelt er zuerst mit geballten Händen herum, legt schliesslich die Hände aufeinander, jedoch ohne sie zu falten. Erst nachdem ihm zwei Finger ineinander gelegt sind, führt er das weitere Falten der Hände richtig aus.

24. VII. 07. Beim Essen der Suppe ergreift er den Löffel mit der rechten Hand, fährt mit demselben ratlos in der Suppe hin und her. Mehrfache Aufforderung, die Suppe zu essen, wird nicht befolgt. Der Löffel wird ihm in die linke Hand gegeben. Er nimmt sich damit richtig einen Löffel Suppe heraus, greift dann mit der rechten Hand in den mit Suppe gefüllten Löffel. Nachher gelingt es, mit der linken Hand richtig zu essen. Nachdem ihm später der Löffel in die rechte Hand zurückgegeben ist, gelingt es auch hier.

Ein Stück Brot ergreift er mit der rechten Hand, fährt damit zum Kinn und reibt es eine Zeit lang daran. Nachher beisst er richtig ein Stück ab. Dann fasst er das Brot mit beiden Händen und führt es zum Munde.

Auf Anrufen richtige Blickwendungen, auf Pfeifen wird beiderseits reagiert. Auch dem Klingen der Schlüssel wendet er seine Aufmerksamkeit zu. Bei Stichreizen werden mit der rechten Hand Reaktivbewegungen ausgeführt. Beim Festhalten der rechten Hand erfolgen noch Abwehrbewegungen mit der linken.

13. VIII. 07. Gehvermögen noch immer sehr schlecht. Sobald man ihn allein stehen lässt, taumelt er nach rückwärts und rechts hin. Das Sprachverständnis ist vollständig aufgehoben. Die einfachsten Fragen nach dem

Namen usw. werden nicht beantwortet, und die einfachsten Aufforderungen, wie „Zunge zeigen", „Augen schliessen", werden nicht ausgeführt. Auch vorgemachtes Zähnezeigen und Zungevorstrecken wird nicht nachgemacht. Die dargebotene Hand ergreift er erst rechts, dann links. Vorgezeigte Gegenstände und einfache Bilder werden absolut nicht mehr benannt. Es erfolgt nur einmal paraphasisches Gerede und Weinen. Jedoch werden die Gegenstände erkannt. So führt er ein Glas Wasser mit der linken Hand richtig zum Munde. Vom Ohr aus wird ein Glas, ein Blechbecher, eine Stimmgabel nach dem Klange nicht benannt, obwohl es ihm anzumerken ist, dass er den Klang hört. Auch vom Betasten aus werden Gegenstände nicht benannt. Ob die Gegenstände vom Gehör und vom Betasten aus erkannt werden, ist nicht zu entscheiden, da er auf die Frage, was man mit den Gegenständen macht, nicht reagiert und gegenüber einer Reihe von vorgesagten Gegenständen, worunter sich der betreffende befindet, keine Zustimmung oder Ablehnung zu erkennen gibt.

Spontane sprachliche Äusserungen erfolgen niemals. Wenn man sich grosse Mühe gibt, ihn zum Sprechen zu bringen, so kommt es höchstens zu einigen unverständlichen paraphasischen Lauten.

Nachsprechen gelingt selbst bei einfachsten Worten, sogar bei Buchstaben nicht. Auch Reihensprechen einfachster Art, z. B. Zählen, ist nicht möglich.

Lesen: Es gelingt nicht einmal das Lesen einzelner Patentbuchstaben und Zahlen, er schüttelt dabei nur ratlos den Kopf; Gedrucktes und Geschriebenes kann im Zusammenhange absolut nicht gelesen werden.

Schreiben: Einen dargereichten Bleistift nimmt er in die linke Hand, dreht ihn ratlos und kopfschüttelnd hin und her, ohne zu schreiben. Nachdem ihm der Bleistift in die rechte Hand gegeben ist, verhält er sich ebenso. Auch Abschreiben von vorgeschriebenen Zahlen und Buchstaben gelingt weder mit der linken noch mit der rechten Hand, ebensowenig Abzeichnen von Figuren. Mit der rechten Hand macht er dabei schliesslich klopfende Bewegungen gegen das Papier. Mit der linken macht er einige kreuz- und quergehende Striche, die nicht die geringste Ähnlichkeit mit dem Vorgeschriebenen haben. Auch Vorsprechen (Diktat), z. B. „Schlatter", wird nicht geschrieben.

Apraxieprüfung: Eine Zigarre nimmt er mit der rechten Hand richtig aus dem Etui, weiss aber nachher nichts damit anzufangen. Presst sie mit der rechten Hand gegen das dabei liegende Messer und beschädigt so das Deckblatt. Das bereitliegende Messer benützt er nicht zum Abschneiden der Spitze, sondern führt die Zigarre zum Munde und beisst die Spitze ab. Mit der Zigarre im Munde ergreift er statt der bereitliegenden Streichholzschachtel wieder das Zigarrenetui, dreht es ratlos herum, öffnet es und schliesst es wieder. Sodann zieht er fortwährend und pafft, als ob die Zigarre schon brennte. Steckt sich dann neben der Zigarre ein Streichholz genau wie eine Zigarre in den Mund und macht die Bewegung des Rauchens. Nachher nimmt er die Zigarre heraus und lässt das Streichholz allein im Munde stecken. Steckt dann die Zigarre verkehrt in den Mund und versucht zu rauchen. Sitzt mit der Zigarre im Munde lange Zeit vor der mit Streichhölzern gefüllten, halb geöffneten Streichholzschachtel, weiss aber damit nichts anzufangen. Nimmt ein Streichholz mit der linken Hand weg, dreht es zwischen den Fingern hin und her, stösst es gegen den Tisch, legt es dann wieder weg. Legt dann die Zigarre und ein

Streichholz neben einander auf den Tisch. Da er trotz mehrfacher Anregung dazu und trotzdem ihm das brennende Streichholz einige Male in die Hand gegeben wird, die Zigarre nicht ansteckt, wird sie ihm angesteckt. Er raucht dann vollkommen richtig, indem er die Zigarre mit der linken Hand dirigiert. Als ihm beim Rauchen etwas Asche auf den Tisch fällt, wischt er dieselbe sofort, wenn auch in ungeschickter Weise und unvollständig, ab.

Soll Kerze anstecken: Nimmt mit der linken Hand die Streichholzschachtel vom Tisch, führt sie zum Munde und macht eine Bewegung, als ob er davon abbeissen wollte. Legt dann die Streichholzschachtel wieder hin. Trotzdem sie ihm mehrfach bald in die rechte, bald in die linke Hand gegeben wird, kommt er nicht dazu, ein Streichholz anzustecken. Auch nicht, nachdem es ihm vorgemacht ist. Einfache Bewegungen, die ihm vorgemacht werden, wie „Faustmachen, Drohen, Winken" usw., kann er ebenfalls nicht nachmachen.

22. VIII. 07. Dritte Bandwurmkur, wieder erfolglos.

25. VIII. 07. Früh morgens plötzlicher Krampfanfall, beginnend mit Drehung des Kopfes und der Augen nach links. Tonische Anspannung des linken Arms und Beins. Kopf und Augen eine Zeit lang starr nach links gerichtet. Dann starke klonische Zuckungen des Kopfes und aller Extremitäten, links auffallend stärker als rechts. Nachher rechter Arm krampfhaft gebeugt, linker angezogen. Unterkiefer stark nach links verzogen. Nach dem Anfall sind Kopf und Augen noch stark nach links gerichtet. Drehung des Kopfes nach rechts fast nicht möglich. Pupillen starr. Passive Beweglichkeit der Gelenke stark herabgesetzt. Dauer des Anfalls 5 Minuten. Einige Minuten später ein zweiter Anfall mit lokalisierten Krämpfen im Hirnnervenbereich. Klonische Zuckungen im Gebiete des linken Facialis sowie im linken Sternocleidomastoideus und Cucullaris. Ausserdem klonische Zuckungen des Unterkiefers, besonders nach abwärts und links. Dauer des Anfalls zwei Minuten. Kurz darauf wieder ein stärkerer Anfall. Beginn mit tonischen Anspannungen sämtlicher Extremitäten. Starke Drehung des Kopfes und der Augen nach links. Zuckungen der linken Gesichtshälfte und der Bulbi nach links hin. Dabei verharren die Extremitäten in tonisch gespannter Haltung. Rechter Arm in Fechterstellung hoch gehoben, linker Arm extendiert. Dann grobes Zittern der Extremitäten, darauf klonische Zuckungen aller Extremitäten. Nach Ablauf des Anfalls schlägt er noch eine Zeit lang rhythmisch auf die Bettdecke. Während des Anfalls Bewusstsein aufgehoben. Dauer des Anfalls 6 Minuten. Im Verlaufe von 3 Stunden traten im ganzen 51 Anfälle von oben beschriebener Art ein, teils länger dauernde, 5—6 Minuten, mit allgemeinen Krämpfen verbunden, teils kürzere lokalisierte von einer Dauer von meist 2 Minuten, hauptsächlich im Gebiet des linken Trigeminus und Accessorius. Nach Sistieren der Anfälle den ganzen Tag komatöser Zustand.

28. VIII. 07. An den beiden auf die Krämpfe folgenden Tagen delirante Bewegungsunruhe mässigen Grades. Versuchte aus dem Bett zu steigen. Nestelte an der Bettdecke herum.

Nachdem die delirante Bewegungsunruhe einige Tage angedauert hatte, zeigte der Kranke wieder ungefähr das gleiche Verhalten wie vor den Krampfanfällen. Seither ist der Zustand ein ziemlich stabiler geblieben. Einige Male trat Erbrechen auf. Die Sprachstörung zeigte nur insofern eine Veränderung, als der Kranke spontan überhaupt nichts mehr äusserte.

Auch auf Fragen und Aufforderungen erfolgten nur selten wie früher paraphasische Äusserungen, sondern meist überhaupt keine Antwort oder gelegentlich einmal „ja“ oder „guten Morgen“. Auch die Gleichgewichtsstörungen sind im grossen und ganzen unverändert geblieben.

Bei dem Kranken handelt es sich um einen 56jährigen landwirtschaftlichen Arbeiter, welcher 7 Wochen vor Aufnahme in unsere Klinik ärztliche Behandlung in Anspruch nahm wegen heftiger Kopfschmerzen und wegen einer Sprachstörung, die, soweit dies aus der Beschreibung des Kassenarztes zu entnehmen war, im wesentlichen in einer starken Herabsetzung des Sprachverständnisses und in paraphasischem Sprechen bestand. Der Arzt gab an, dass es unmöglich gewesen sei, genauere anamnestische Angaben aus dem Kranken herauszubekommen. Die Antworten auf die Fragen des Arztes seien inhaltlich Unsinn gewesen. Auch scheinen damals schon apraktische Störungen vorhanden gewesen zu sein. Die Bewegungen des Kranken seien ungeschickt gewesen. Drei Wochen später trat eine Lähmung der rechtsseitigen Extremitäten mit Taubheitsgefühl im rechten Bein ohne vorausgehende motorische Reizerscheinungen ein, die jedoch bald wieder etwas nachliess; doch sei der Gang schwerfällig und unsicher geblieben. Die Sprachstörung ging nach Behandlung mit Jodkali nur vorübergehend etwas zurück, um kurz vor Aufnahme in der Klinik wieder erheblich zuzunehmen. Aus der Vorgeschichte des Kranken war ausserdem nur bekannt, dass er erblich nicht belastet war, keine luetische Infektion durchgemacht und im letzten Jahre vor seiner Erkrankung keinen erheblichen Potus getrieben habe.

Von dem Kranken selbst waren in der ersten Zeit seines Aufenthaltes in der Klinik wegen seiner schweren Sprachstörung keine näheren anamnestischen Angaben zu erhalten.

Die klinische Untersuchung ergab im wesentlichen Folgendes: Rechts beginnende, links ausgesprochene Stauungspapille, leichte Schwäche im rechten unteren Facialisgebiet, cortikale sensorische Aphasie, gekennzeichnet durch nahezu vollständige Aufhebung des Sprachverständnisses bei erhaltenem Hörvermögen, paraphasisches Sprechen, starke Störung des Nachsprechens und Reihensprechens, Unfähigkeit, laut zu lesen und Gelesenes zu verstehen, zu schreiben und abzuschreiben. Zugleich bestand eine Erschwerung des Wortfindungsvermögens auf optischem, akustischem und taktilem Gebiet, indem sowohl vorgezeigte als durch charakteristischen Klang oder Geräusch kenntliche, als auch getastete Gegenstände häufig überhaupt nicht, manchmal auch nur paraphasisch benannt wurden, wobei aus dem Verhalten des Kranken und aus gewissen paraphasischen Äusserungen des Unmuts ersichtlich war, dass er die betreffenden Gegenstände erkannte.

So sagte er beim Vorzeigen einer Bürste: „Hab' ich alles gehabt; das ist das verfluchte Luder, das ich nicht ausdrücken kann". Zuweilen bediente er sieh auch beim Benennen von Gegenständen gewisser Umschreibungen, z. B. beim Vorzeigen eines Kinderkochherdes: „Dat is for die Jungens". Öfters kam auch bei den Prüfungen das Symptom der Perseveration zur Beobachtung. Weiterhin ergab die Untersuchung, dass der Kranke bei allen Hantierungen vorwiegend den linken Arm gebrauchte. Es bestand eine leichte spastische Parese der rechtsseitigen Extremitäten mit grobschlägigem Wackeln der rechten Hand beim Zugreifen und Schwanken des rechten Beines beim Hochheben ohne nachweisliche Störungen der Sensibilität.

Der Kranke machte meist einen attenten Eindruck und hatte offenbar vollkommen richtiges Verständnis für seine Situation, wenn auch eine genaue Prüfung der Orientierung und Intelligenz bei ihm wegen des mangelnden Sprachverständnisses nicht ausführbar war. So sagte er auf die Frage, wo er sich befinde: „Ich komme nich rum, ich kann nicht rum, ich kann das nicht zurecht kriegen". Eine genauere Prüfung der Merkfähigkeit scheiterte an der schweren Störung des Sprachverständnisses. Jedenfalls war dieselbe aber so weit erhalten, dass der Kranke sich in seiner Umgebung zurecht fand und Personen, die er einmal gesehen hatte, wieder erkannte. Dass er Krankheitsgefühl hatte, ging besonders aus den fast bei jeder Prüfung eintretenden Weinausbrüchen, wenn er die an ihn gerichteten Fragen und Aufforderungen nicht verstand oder beim Versuch, zu sprechen, die Worte nicht finden konnte, hervor.

An den folgenden Tagen änderte sich der Zustand nur insofern, als das Nachsprechen für einfache Worte gelegentlich etwas besser gelang, für mehrsilbige war es aber stets stark gestört. Dabei zeigte sich kein wesentlicher Unterschied zwischen dem Nachsprechen sinnvoller und sinnloser Worte.

Ausserdem kamen auch apraktische Störungen bei dem Kranken zur Beobachtung und zwar handelte es sich dabei, wie sich bei einer Reihe von Untersuchungen ergab, sowohl um motorisch-apraktische als um ideatorisch-apraktische Störungen. Die motorisch-apraktischen Erscheinungen waren in der Hauptsache transcortikaler Art, indem besonders motorische Entgleisungen auf sprachliche und optische Anregungen hin eintraten, während die sensomotorischen Eigenleistungen in viel geringerem Maße gestört waren.

Dass auch ganz einfache Handlungen auf Aufforderung nicht oder verkehrt ausgeführt wurden, erscheint bei der bestehenden schweren Störung des Sprachverständnisses nicht auffällig, sofern dieselben wenigstens, wie Faustmachen, Bleistiftspitzen, Herausnahme eines Streich-

holzes aus der Schachtel richtig nachgemacht werden konnten. Verschiedene andere Handlungen, wie Klopfen mit dem Zeigefinger auf den Tisch, Winken, Drohen, Pusten, Pfeifen, Händeklatschen, gelangen jedoch auch nicht, nachdem sie vorgemacht waren. So rieb der Kranke z. B., statt in die Hände zu klatschen, nur die eine Hand auf der anderen. Statt mit dem Zeigefinger auf den Tisch zu klopfen, klopfte er mit der ganzen Faust. Hierbei kam freilich Perseveration in Frage, da er kurz vorher das Faustschliessen nachgemacht hatte. Dasselbe gilt auch für das fehlerhafte Nachmachen von Winken und Drohen bei einer nachfolgenden Prüfung, wobei er immer noch das Klopfen mit der Faust fortsetzte.

Dass die Störung mehr die Leitungsbahnen zwischen dem Sensomotorium und den übrigen Sinnesgebieten, als den sensomotorischen Apparat selbst betraf, ist besonders daraus zu ersehen, dass gewisse sensomotorische Eigenleistungen, wie Knöpfen, Knotenmachen, Händefalten, auf sprachliche und optische Anregung hin nicht gelangen, dagegen richtig zu Ende geführt wurden, sobald der Anfang der betreffenden Handlung mit Hilfe des Untersuchers gemacht war, indem die Finger des Kranken mit Knopf, Knopfloch, Bändchen in Berührung gebracht, resp. das Händefalten durch Ineinanderlegen zweier Finger des Kranken eingeleitet war. Freilich waren auch die eigentlichen sensomotorischen Leistungen nicht vollkommen intakt. So kamen manchmal gewisse vertrakte Bewegungen zur Beobachtung, wie Klopfen mit dem Streichholz gegen die Streichholzschachtel, resp. Herumstochern in derselben anstatt des Streichens. Auch die Schreibstörung, die allerdings in ihrer Intensität sehr schwankte, ging bei einigen Prüfungen weit über die mit der cortikalen sensorischen Aphasie einhergehende Störung des Schreibens hinaus, indem nur ein unleserliches Gekritzel zustande kam und einmal sogar nur klopfende Bewegungen gegen das Papier gemacht wurden.

Die motorisch-apraktischen Störungen betrafen sowohl die rechte wie die linke Hand. Immerhin war die linke etwas weniger stark betroffen. Abgesehen davon, dass sie bei allen Hantierungen mit Vorliebe gebraucht wurde, kam ihre Überlegenheit besonders bei der Prüfung der sensomotorischen Eigenleistungen zum Vorschein.

Ausserdem kamen aber auch Fehlhandlungen zur Beobachtung, die als ideatorisch-apraktische aufgefasst werden mussten. So versuchte der Kranke einmal die Kerze mit dem nicht brennenden Streichholz anzustecken, ein ander Mal hielt er sogar die ganze Schachtel an den Docht der Kerze. Während er die noch nicht brennende Zigarre im Munde hatte, ergriff er, statt sich aus der vor ihm liegenden Schachtel ein Streichholz zu nehmen, die ebenfalls vor ihm liegende Zigarren-

tasche und öffnete dieselbe. Dann machte er längere Zeit an der nicht brennenden Zigarre Rauchversuche, steckte neben der Zigarre ein Streichholz in den Mund, steckte die Zigarre verkehrt in den Mund, gebrauchte ein Streichholz wie eine Zigarre und machte Rauchbewegungen mit demselben.

Im letzteren Falle könnte man an asymbolische Störungen denken, ebenso wie bei zwei anderen Prüfungsergebnissen, wobei der Kranke einmal den Bleistift, das andere Mal die Streichholzschachtel in den Mund steckte und davon abzubeissen versuchte. Doch könnten hierbei auch Entgleisungen in vielfach eingeübte Gewohnheitsbewegungen oder perseveratorische Störungen in Frage kommen. Jedenfalls waren Störungen des Erkennens von Gegenständen bei den zahlreichen, mit dem Kranken vorgenommenen Aphasieprüfungen nicht nachweisbar.

Von subjektiven allgemeinen Hirndrucksymptomen waren in der Klinik zunächst nur Kopfschmerzen und zeitweilige leichte Benommenheit zu konstatieren.

Zuweilen stöhnte er leise vor sich hin und griff an die Stirn. Auf die Frage, ob er Schmerzen habe, sagte er einmal: „Nein, bloss so vernommen und drimmelig". Ein anderes Mal sagte er während der Untersuchung, indem er an die Stirn griff: „Da fühl' hier, alles kratz".

Die bei dem Kranken festgestellten allgemeinen Hirndrucksymptome, wie Kopfschmerzen, Gefühl von Benommenheit, Stauungspapille und die Lokalsymptome, deren wichtigstes und konstantestes die cortikale sensorische Aphasie war, sprachen am meisten für einen Hirntumor an der Wernickeschen Stelle, dem hinteren Teil der ersten linken Schläfenwindung. Die rechtsseitige Hemiparese konnte, zumal sie nur leicht war und nach den Angaben des Arztes in ihrer Intensität schwankte und ausserdem auch erst später zu der Sprachstörung hinzutrat, ohne dass motorische Reizerscheinungen vorausgingen als Nachbarschaftssymptom durch Druck auf das Marklager des linken Zentrallappens erklärt werden. Auch die rechtsseitigen transcortikal-motorisch-apraktischen Erscheinungen waren durch einen Herd im linken Schläfelappen, der die akustisch-motorische und optisch-motorische Bahn lädierte, wohl zu erklären, während die linksseitige transcortikalmotorische Apraxie als eine sympathische im Sinne Liepmanns aufgefasst werden konnte. Die ideatorisch-apraktischen Störungen liessen sich ebenso wie die perseveratorischen Erscheinungen als Wirkung des allgemeinen Hirndrucks auffassen.

Für eine andersartige Genese des Leidens lagen keinerlei Anhaltspunkte vor. Allerdings waren wir bezüglich der anamnestischen Daten auf einen kurzen Bericht des behandelnden Arztes angewiesen, da Angehörige des Kranken nicht in die Klinik kamen und von ihm selbst

wegen der Störung des Sprachverständnisses nichts Näheres zu eruieren war. Von Wichtigkeit war die Angabe, dass eine luetische Infektion nicht vorausgegangen war. Auch fanden sich keinerlei Residuen einer überstandenen Lues.

Für die Annahme eines Hirnabszesses waren ebenfalls weder anamnestische noch klinische Anhaltspunkte vorhanden. Für das Vorliegen eines Cysticercus cerebri war der Verlauf des Leidens keineswegs typisch, da ein ziemlich konstant bleibendes cerebrales Herdsymptom bei mässig stark ausgesprochenen Hirndruckerscheinungen bestand. Auch fehlte zunächst anamnestisch jeglicher Hinweis auf eine derartige Erkrankung und Cysticerken an anderen Prädilektionsstellen des Körpers waren nicht nachweisbar.

Zur Sicherung der Diagnose wurden dann bei dem Kranken, wie dies jetzt in unserer Klinik bei allen Fällen von wahrscheinlichem Tumor cerebri vor Ausführung der Trepanation geschieht, Hirnpunktionen vorgenommen. Es wurden zunächst zwei Punktionen nach einander ausgeführt: die erste am hinteren, die zweite am mittleren Teile der ersten linken Sehläfenwindung. Das bei der ersten Punktion gewonnene Material erwies sich als normales Hirn. Dagegen ergab die Untersuchung eines bei der 2. Punktion aspirierten weissgrauen Gewebsstückchens, dass es sich nur um die Wandung einer Cysticerkenblase handeln konnte.

Da bei dieser Punktion zugleich etwas Ventrikelflüssigkeit aspiriert war, so hätte man im Zweifel sein können, ob der Cysticercus aus dem Schläfelappen oder aus dem Unterhorn stammte. Unter Würdigung des klinischen Befundes musste aber angenommen werden, dass es sich um einen im Bereich der linken ersten Schläfenwindung lokalisierten Hirncysticerken handelte. Scolices waren in der aspirierten Flüssigkeit nicht nachweisbar.

Die Punktion wurde von dem Kranken gut vertragen. An den folgenden Tagen waren die paraphasischen Störungen beim Sprechen etwas geringer. Auch das Nachsprechen, Lesen und Schreiben ging etwas besser. So gelang es dem Kranken, seinen Namen richtig zu schreiben und einzelne vorgeschriebene Worte richtig zu lesen. Dagegen war das Lesen von Geschriebenem und Gedrucktem im Zusammenhang nicht möglich. Wesentlich besser ging das Benennen vorgezeigter Gegenstände von statten. Dagegen zeigte das Sprachverständnis keine Besserung. Eine Apraxieprüfung nach der Punktion ergab, dass auch die apraktischen Störungen noch deutlich bestanden. Das Verhalten des Kranken an den auf die Punktion folgenden Tagen machte den Eindruck, als ob sein Sensorium freier und die Kopfschmerzen geringer seien. Diese vorübergehende Besserung, sowohl bezüglich der allge-

meinen Hirndruckerscheinungen als auch bezüglich der Sprachstörungen, darf wohl mit Recht als eine Folge der bei der Punktion aspirierten Ventrikelflüssigkeit — vielleicht handelte es sich auch zum Teil um Cysticerkenblaseninhalt — aufgefasst werden.

Da keinerlei Zeichen einer multiplen Cysticerkose des Gehirns vorlagen, und da deshalb an dem Bestehen einer lokalisierten Affektion festgehalten werden konnte, wurde eine operative Behandlung des Leidens in Aussicht genommen. Zur Bestimmung der Grösse der Trepanationsöffnung erschien es von Wichtigkeit, festzustellen, ob vielleicht die Cysticerken sich auch noch weiter nach vorn in den Temporallappen erstreckten. Aus diesem Grunde wurde noch eine weitere Punktion am vorderen Teil des linken Schläfelappens vorgenommen. Dabei wurden 2 ccm klarer Ventrikelflüssigkeit und ein Gewebsstück aspiriert, das sich bei mikroskopischer Untersuchung als normales Gehirn erwies. Auch nach dieser Punktion liessen die kurz vorher wieder aufgetretenen Kopfschmerzen nach. Auch das Sprachverständnis war am darauf folgenden Tage etwas besser und die sprachlichen Äusserungen des Kranken leichter verständlich, wenn auch noch mit reichlichen paraphasischen Beimengungen vermischt. So konnte der Kranke jetzt auf Befragen zu verstehen geben, dass er schon seit längerer Zeit einen Bandwurm beherberge, von dem schon mehrfach Stücke abgegangen seien.

Es wurde darauf sofort eine Bandwurmkur eingeleitet, jedoch ohne Erfolg. Auch eine zweite, eine Woche später vorgenommene Bandwurmkur hatte ein negatives Resultat.

Eine nochmalige eingehende Aphasieprüfung ergab, dass im ganzen eine geringe Besserung gegenüber dem Befund bei der Aufnahme eingetreten war. Das Sprachverständnis war zwar noch erheblich gestört, doch wurden ganz einfache Aufträge richtig verstanden und ausgeführt. Auch die sprachlichen Äusserungen waren zwar noch deutlich paraphasisch, aber doch teilweise verständlich. Nachsprechen gelang bei einfachen Worten, bei schwierigen nicht. Schreiben und Lesen war gegenüber dem Aufnahmebefund erheblich gebessert. Er las Geschriebenes und Gedrucktes ziemlich fliessend, wenn auch mit paraphasischen Entstellungen und schrieb mit der rechten Hand seinen Namen und Vornamen richtig. Auch Abschreiben und Diktatschreiben gelang bei leichten Worten. Vorgezeigte Gegenstände wurden erkannt und teils richtig, teils paraphasisch benannt. Auch das Allgemeinbefinden war gegenüber dem Befund bei der Aufnahme wesentlich besser. Der Kranke war fast den ganzen Tag ausser Bett und klagte nur sehr selten über Kopfschmerzen. Ob diese anhaltendere Besserung der allgemeinen und lokalen Störungen auf Rechnung der zuletzt vorgenom-

menen Ventrikelpunktion zu setzen ist, oder ob es sich nur um ein Schwanken der Hirnsymptome handelte, wie es gerade für die Cysticerkenerkrankung des Gehirns charakteristisch ist, lasse ich dahingestellt.

Die etwa 6 Wochen nach Aufnahme vorgenommene Operation bestätigte durchaus die mittels der Hirnpunktion gestellte Diagnose einer Cysticerkenerkrankung im Bereich des linken Schläfelappens. Nachdem die Dura an der Stelle der zweiten Punktionsöffnung, von der aus das positive Resultat erzielt worden war, kreuzweise gespalten war, fand sich hier in der ersten linken Schläfenfurche ein Konglomerat von 4—5 kleinerbsengrossen Cysticerken. In einer weiter nach hinten und oberhalb von dieser gelegenen Furche, also in der Fossa Sylvii, zeigte sich eine weitere Cysticerkensammlung und schliesslich noch ein bohnengrosser Cysticercus in der Rinde des hinteren Teils der ersten Schläfenwindung selbst. Bei der zweiten Punktion, die etwa der Mitte der ersten Schläfenwindung entsprach, war also offenbar das vordere Ende der Cysticerkenansammlung getroffen worden. Die letztere hatte ihren Sitz im wesentlichen zwischen der ersten und zweiten Punktionsöffnung, also am hinteren Teil der ersten Schläfenwindung, welche teils durch Druck von der Fossa Sylvii und von der ersten Schläfenfurche aus, teils durch den in der Rinde der ersten Schläfenwindung selbst sitzenden Cysticercus geschädigt wurde.

Die mikroskopische Untersuchung einiger Blasenwandungen ergab, wie bei der Punktion, charakteristische Cysticerkenblasen. Ein Scolex war in den untersuchten Schnitten nicht getroffen.

Die Operation verlief gut, der Wundverlauf war reaktionslos. Da ausser der sensorischen Aphasie weitere Lokalsymptome, abgesehen von einer leichten rechtsseitigen Hemiparese, die wegen ihrer geringen Intensität und ihres späteren Auftretens als Nachbarschaftssymptom von seiten des linken Schläfelappens aufgefasst worden war, sowie abgesehen von den ebenfalls, wie oben ausgeführt, als Herdsymptom des linken Schläfelappens erklärbaren transcortikal motorisch-apraktischen Störungen nicht bestanden, und da deshalb anzunehmen war, dass es sich um einen auf den Bereich des linken Schläfelappens beschränkten Cysticerkenherd handele, der total entfernt wurde, erschien die Aussicht auf einen vollkommenen Heilerfolg nicht unbegründet. Leider entsprach der weitere Verlauf diesen Erwartungen nicht.

Als der Kranke 18 Tage nach der Operation wieder in die Nervenklinik zurückverlegt wurde, waren zwar nur sehr geringe Hirndruckerscheinungen vorhanden, jedoch bestand die Stauungspapille noch ungefähr in gleicher Weise wie früher und die Lokalsymptome, insbesondere die Sprachstörung, zeigten keine wesentliche Änderung.

Das Schreiben und Lesen war sogar wieder stärker gestört als vor der Operation.

Etwa 14 Tage nach der Wiederaufnahme trat dann noch ein neues Lokalsymptom hinzu, nämlich eine Störung des Gleichgewichts; der Kranke konnte sich nur noch mit Mühe ohne Unterstützung aus der Rückenlage aufrichten und war kaum imstande, allein aus dem Bett zu kommen. Schon beim Stehen und in noch höherem Grade bei Gehen zeigte er Neigung, nach rechts und hinten zu fallen. Der Gang war stark verlangsamt und breitspurig. Meist schob er vorsichtig das linke Bein seitwärts vor und zog das rechte nach, ging also im Flankengang nach links hin. Diese Gleichgewichtsstörung blieb seither in wechselnder Intensität bestehen; die aphasischen und apraktischen Erscheinungen nahmen allmählich mehr und mehr zu. Das Sprachverständnis ging schliesslich vollkommen verloren. Die einfachsten Fragen wurden nicht verstanden, die einfachsten Aufforderungen nicht ausgeführt. Spontane sprachliche Äusserungen erfolgen fast garnicht mehr. Regte man den Kranken durch wiederholte Fragen zum Sprechen an, so produzierte er höchstens einige unverständliche paraphasische Laute. Nachsprechen und Reihensprechen gelang absolut nicht; er konnte nicht einmal einzelne Buchstaben und Zahlen lesen. Ebenso war Spontanschreiben, Abschreiben und Diktatschreiben sowohl mit der rechten wie mit der linken Hand aufgehoben.

Dabei bestand nur zeitweise leichte Benommenheit des Sensoriums und Somnolenz, wobei aus gelegentlichem leisen Stöhnen auch auf das Bestehen von Kopfschmerzen zu schliessen war. Zuweilen liess er Urin unter sich. Meist zeigte er aber ein ganz attentes Verhalten und seine Aufmerksamkeit auf optische, akustische und taktile Sinnesreize war dabei prompt zu erwecken.

Am 26. VIII. 07 trat dann plötzlich, während der Kranke bis dahin vollkommen frei von epileptischen Anfällen gewesen war, ein drei Stunden lang anhaltender Status epilepticus ein. Im ganzen hatte er dabei 51 rasch aufeinander folgende, teils allgemeine, dabei vorwiegend die linke Körperseite betreffende, teils mehr lokalisierte, auf das Gebiet der linksseitigen motorischen Hirnnerven beschränkte epileptische Anfälle, nach deren Ablauf er den ganzen Tag über in komatösem Zustande war.

An den folgenden Tagen fiel noch eine delirante Bewegungsunruhe auf, die allmählich wieder abklang. Seither ist der Zustand ein stabiler geblieben. Die Sprachstörung hat nur insofern noch eine Steigerung erfahren, als der Kranke jetzt spontan absolut nichts mehr spricht und seine paraphasischen Äusserungen auf akustische und optische Anregungen hin viel seltener und spärlicher erfolgen als

früher. Es lässt dies Verhalten den Schluss zu, dass sich zu der cortikalen sensorischen Aphasie motorisch-aphasische Störungen hinzugesellt haben, die den völligen Ausfall der Spontansprache und die Reduktion aller sprachlichen Äusserungen überhaupt, auch der paraphasischen auf optische und akustische Anregungen, herbeiführten.

Die Frage, ob dieser Zuwachs an Sprachstörung als cortikale oder transcortikale motorische Aphasie aufzufassen ist, kann mit Sicherheit nicht entschieden werden, weil das Nachsprechen und die Schriftsprache schon von vornherein infolge der cortikalen sensorischen Aphasie schwer gestört waren und daher die hauptsächlichsten Unterscheidungsmerkmale zwischen den in Betracht kommenden motorischen Sprachstörungen für die Prüfung nicht zu verwerten sind. Da aber auf optische und sprachliche Anregungen nicht nur konstant wiederkehrende Wortreste, sondern gelegentlich auch variable, wenn auch spärliche paraphasische Äusserungen erfolgten, so wird man die motorische Sprachstörung doch mit Wahrscheinlichkeit als transcortikale aufzufassen berechtigt sein.

Ich muss mich damit begnügen, auf die aphasischen und apraktischen Störungen des Kranken nur so weit einzugehen, als dieses zur Begründung der lokalisatorischen Schlussfolgerungen unumgänglich notwendig erschien. Auch scheint mir die hier vorliegende Form der Aphasie an sich, die vor dem Hinzutreten der motorisch-aphasischen Störungen ganz dem Bilde der cortikalen sensorischen Aphasie Wernickes entsprach, keinen besonderen Anlass zu eingehender Besprechung zu bieten.

Was nun die anfänglich gestellte Fehldiagnose bezüglich der Art des Leidens betrifft, so ist ja die Schwierigkeit und Unsicherheit der Diagnose des Cysticercus cerebri durch die klinische Untersuchung und Beobachtung allgemein anerkannt.

In einer nicht unerheblichen Zahl der Fälle kann die Hirncysticerkose völlig symptomlos verlaufen und bildet dann einen zufälligen Sektionsbefund. Sato[1], welcher 1904 sämtliche bis dahin veröffentlichten Fälle von Cysticercus zusammenstellte, fand unter 128 Fällen 19 mit symptomlosem Verlauf.

Solange sichere Zeichen einer organischen Hirnerkrankung nicht vorliegen, werden die von dem Kranken vorgebrachten Klagen über

[1] [illegible] Deutsche Zeitschr.

zeitweilige Kopfschmerzen, Schwindelanwandlungen und Krampfanfälle meist auf eine hysterische, neurasthenische oder epileptische Grundlage zurückgeführt.

Griesinger[1]) hat schon betont, das manche Formen von Epilepsie den Verdacht erwecken, dass sie durch Hirncysticerken verursacht sind, namentlich wenn die Epilepsie erst in späteren Lebensjahren zum Ausbruch kommt und dabei die gewöhnlichen ätiologischen Faktoren, wie Erblichkeit, Kopfverletzungen, Alkoholismus und Lues, vermisst werden.

Aber auch wenn bezüglich der organischen Natur des Leidens kein Zweifel besteht, fehlt es meist an einigermassen sicheren Anhaltspunkten für die klinische Diagnose der Hirncysticerkose.

Der in der Regel mit der Cysticerkenerkrankung des Gehirns einhergehende Hydrocephalus kann, besonders wenn es sich um Cysticerken der Hirnventrikel handelt, schwere allgemeine Hirndrucksymptome, wie Kopfschmerzen, Schwindel, Benommenheit, Erbrechen, allgemeine Krämpfe und Stauungspapille, gerade wie beim idiopathischen Hydrocephalus bedingen. Kommen neben den allgemeinen Erscheinungen noch cerebrale oder cerebellare Lokalsymptome zum Vorschein, so ist vor allem die Diagnose des Hirntumors in Frage zu ziehen.

Als differentialdiagnostisch wichtiges Kennzeichen der Cysticerkenerkrankung des Gehirns gegenüber dem Tumor cerebri wird vor allem die Vielgestaltigkeit und der häufige Wechsel der Lokalsymptome hervorgehoben, Erscheinungen, die auf den wechselnden Füllungszustand der Cysticerkenblasen und auf die Lokomotion derselben zurückgeführt werden.

Aber auch der Mangel an Stabilität und der Wechsel der Intensität der Lokalerscheinungen sind keineswegs Merkmale, die dem Cysticercus cerebri allein zukommen. Vor allem ist auch die Hirnlues, insbesondere die Meningitis luetica, durch wechselndes Auftreten und Zurückgehen der cerebralen Störungen ausgezeichnet. Auch die multiple Sklerose kann ähnliches Verhalten zeigen, unterscheidet sich aber doch durch das Fehlen von Hirndrucksymptomen.

Rosenblath[2]) hat besonders auf die im Gefolge von Cysticerkeninvasionen an der Hirnbasis sich entwickelnden sekundären meningitischen Veränderungen aufmerksam gemacht und auf die grosse klinische und pathologisch-anatomische Ähnlichkeit dieser Krankheitsform mit der syphilitischen Basilarmeningitis hingewiesen. Nach

1) Griesinger, Cysticerken und ihre Diagnose. Arch. d. Heilkde. 3. XI.

2 Rosenblath, Über Cysticerkenmeningitis bei Cysticercus racemosus des Zentralnervensystems. Deutsche Zeitschr. f. Nervenheilkde. Bd. 22. S. 346.

Henneberg[1]) ist das wichtigste differentialdiagnostische Unterscheidungsmerkmal zwischen basaler luetischer und basaler Cysticerkenmeningitis die Unbeeinflussbarkeit der letzteren durch antiluetische Kuren. Doch könne auch unter Berücksichtigung dieses Momentes von einer einigermassen sicheren Diagnose keine Rede sein. Wollenberg[2]) hebt hervor, dass die Differentialdiagnose zwischen basalem Cysticercus racemosus und basaler luetischer Meningitis vielfach weder aus der Anamnese noch selbst ex juvantibus gestellt werden könne. Auch die von diesem Autor in einem seiner Fälle bei Beginn der Erkrankung beobachteten Erscheinungen von Kopfschmerzen, Erbrechen und Frösteln, die er als Begleitsymptome der Cysticerkeninvasion deutete, werden nur sehr selten diagnostisch verwertbar sein, zumal die Einwanderung der Cysticerken ins Gehirn den später durch sie bedingten cerebralen Symptomen lange Zeit vorausgehen kann. Henneberg[3]) bemerkt hierzu mit Recht, dass die Begleiterscheinungen der Cysticerkeninvasionen, wie sie bei Tieren nach Fütterung mit reifen Bandwurmgliedern beobachtet wurden, durch tausende von einwandernden Parasiten bedingt sind. Dagegen handele es sich bei dem Cysticercus cerebri des Menschen um eine verhältnismässig viel geringere Zahl von Cysticerken. Dass die Einwanderung dieser überhaupt irgend welche Erscheinungen mache, sei unwahrscheinlich. So beschreibt Wendt[4]) einen Geisteskranken, der Koprophage war, und bei dessen Sektion sich im Darm ein Bandwurm und im Gehirn reichliche Cysticerken fanden. Bei diesem waren trotz der häufigen Infektion mit Bandwurmeiern keinerlei Symptome der Cysticerkeneinwanderung aus dem Darmtractus in das Gehirn zu beobachten. Dass aber bei massenhafter Cysticerkeninvasion auch beim Menschen klinisch nachweisbare Begleiterscheinungen auftreten können, zeigt ein Fall von Otto[5]). Bei diesem ergab die Obduktion Cysticerken in ungeheurer Menge in sämtlichen Muskeln, im Herzen und im Gehirn. Im Gehirn allein fanden sich etwa 400 Parasiten, die ihren Sitz fast ausschliesslich in den Hirnhäuten, in der Rinde und in den grossen Ganglien hatten. Die vermutlich $^3/_4$ Jahre ante exitum erfolgte Invasion dieser

1) Henneberg, Über Gehirncysticerkose, insbesondere über die basale Cysticerkenmeningitis. Charité-Annalen. 30. S. 202—250.

2) Wollenberg, Über die Cysticerken, insbesondere den Cysticercus racemosus des Gehirns. Arch. f. Psych. u. Nervenkrankh. Bd. 40. Heft 1. S. 98.

3) Henneberg l. c.

4) Wendt, Fall von Cysticercus im Gehirn als Folge, nicht als Ursache der Geistesstörung. Zeitschr. f. Psych. Bd. 31. S. 401.

5) Otto, Demonstration eines Gehirns mit Cysticerken. Zeitschr. f. Psychiatrie. Bd. 41. S. 111.

gewaltigen Cysticerkenmenge war mit schweren Krankheitserscheinungen, wie Kopfschmerzen, allgemeiner Mattigkeit, Unruhe bis zur Tobsucht mit nachfolgendem mehrtägigem soporösen Zustand, einhergegangen.

Von grösster Wichtigkeit für die Diagnose des Cysticercus cerebri ist natürlich die Frage, ob der Kranke durch häufigen Genuss von rohem Schweinefleisch Gelegenheit zur Infektion mit Finnen hatte, ob er zur Zeit seiner Erkrankung oder vor derselben selbst einen Bandwurm beherbergte oder mit anderen an Bandwurm leidenden Personen zusammenlebte, vor allem auch, ob bei dem Patient Cysticerken an anderen Prädilektionsstellen des Körpers, wie an der Zunge, am Augenhintergrund und im subkutanen Zellgewebe nachweisbar sind.

So ist es Oppenheim[1]) wiederholt gelungen, durch den Nachweis von Hautcysticerken Hirnsymptome richtig zu deuten, während beim Fehlen der ersteren der Cysticercus cerebri nicht, resp. nur ausnahmsweise diagnostiziert werden konnte.

Nun sind aber Fälle, in denen Cysticerken der Haut, des Auges oder der Zunge, sowie auch das Vorhandensein einer Taenia solium die Diagnose einer Hirncysticerkose nahe legten, äusserst selten. So führt Dressel[2]) an, dass bei 87 in der Charité obduzierten Fällen von Cysticerkenerkrankung niemals ein Bandwurm gefunden wurde. Hiergegen liesse sich einwenden, dass die Tänien bei einem grossen Teil dieser Fälle wohl früher entweder spontan abgingen oder abgetrieben wurden. Doch konnte auch v. Graefe[3]) bei 90 Fällen von Cysticercus oculi nur 5—6 mal das gleichzeitige Vorhandensein eines Bandwurms nachweisen. Aber auch der Nachweis eines Bandwurms oder von Cysticerken anderen Sitzes erlaubt noch keine unbedingt sichere Bewertung der Hirnsymptome, da es sich immer noch um eine Komplikation mit den anderen differentialdiagnostisch in Frage kommenden Hirnkrankheiten handeln kann, und da Cysticerken an allen Prädilektionsstellen nicht selten solitär vorkommen. So berichtet v. Graefe, dass ihm bei 80 Augencysticerken der Nachweis der Parasiten in anderen Organen, vielleicht mit Ausschluss zweier Fälle, niemals gelungen sei. Auch Hirschberg[4]) sah unter 70 Kranken mit Augenfinnen nur einen mit gleichzeitig vorhandenem Hautcysticercus.

Wir können also durch die klinische Untersuchung und Beobach-

1) Oppenheim, Lehrbuch der Nervenkrankheiten. 4. Aufl. Berlin 1905.

2) Dressel, Zur Statistik der Cysticercus cellulosae. Inaug.-Dissertation. Berlin 1863.

3) v. Graefe, Bemerkungen über Cysticercus. Archiv f. Psychiatrie. Bd. 12. Heft 2. S. 174.

4) Hirschberg, Cysticercus im Auge. Eulenburgs Encyklopädie. 2. Aufl. Bd. 4.

tung des Kranken nur in seltenen, besonders günstig gelegenen Fällen, bei welchen der Nachweis von äusserlich sichtbaren Cysticerken anderen Sitzes glückt, und bei welchen andere Ursachen für die cerebralen Symptome, insbesondere die Hirnsyphilis, ausgeschlossen werden können, die Diagnose eines Cysticercus cerebri mit grosser Wahrscheinlichkeit, aber nicht mit Sicherheit stellen.

Mit einem sehr hohen Grade von Wahrscheinlichkeit konnte Hartmann[1]) eine unter den Allgemeinerscheinungen des Hirndruckes und unter den Lokalsymptomen einer doppelseitigen Scheitellappenerkrankung einhergehende organische Hirnaffektion als Cysticercus cerebri deuten, nachdem es gelungen war, durch eine wegen der starken Hirndruckerscheinungen zu therapeutischen Zwecken vorgenommene Lumbalpunktion eine Cysticerkenblase aus dem Subduralraum zu aspirieren.

In einem anderen Falle, über den leider nur ein kurzer Sitzungsbericht vorliegt, glückte Coley[2]) die unvermutete Diagnose eines Cysticercus im linken Seitenventrikel. Es handelte sich um ein 14jähr. Mädchen, das unter den Erscheinungen von starkem Hirndruck und von cerebellarer Ataxie erkrankt war. Zunächst wurde offenbar in der Annahme, dass ein Tumor des linken Kleinhirns vorliege, eine Trepanation über demselben vorgenommen, jedoch mit negativem Erfolg. Wegen erheblicher Zunahme der Hirndrucksymptome wurde dann eine weitere Trepanation über der linken Grosshirnhemisphäre ausgeführt und nachher der linke Seitenventrikel punktiert. Durch diese Punktion wurde eine klare Flüssigkeit gewonnen, die, wie die mikroskopische Untersuchung ergab, zahlreiche Scolices enthielt.

Zwei Tage später wurde ein Drainrohr in den linken Seitenventrikel eingeführt und dadurch eine beträchtliche Menge von Ventrikelflüssigkeit entleert. Wieder einige Tage später kam dann eine Cysticerkenblase aus dem Drainrohr heraus.

Bei diesen beiden Fällen handelte es sich also um Eingriffe, die zu therapeutischen Zwecken, nämlich zur Herabsetzung des Hirndrucks unternommen wurden, wobei einmal durch Spinalpunktion, das andere Mal durch Ventrikeldrainage unvermutet eine Cysticerkenblase zum Vorschein kam. Bei dem Falle Hartmanns wurde eine operative Behandlung des Hirnleidens wohl deshalb, weil die klinischen Symptome für eine doppelseitige Erkrankung sprachen, nicht vorgenommen.

1) Hartmann, Cysticercus cerebri (mit vorwiegender Beteiligung der Parietalrinde) diagnostiziert durch die Lumbalpunktion. Wiener klin. Wochenschrift 1902. Nr. 21.

2) Coley, Hydatid of the Brain. Cyst. Wall; Sections of the optic Wall. Scolices from the fluid. Brain XXVI. p. 613. Sitzungsbericht.)

Über den weiteren Verlauf von Coleys Fall konnte ich leider keine Aufzeichnungen finden.

Unser Fall unterscheidet sich von den beiden erwähnten prinzipiell dadurch, dass eine Hirnpunktion zu diagnostischen Zwecken ausgeführt wurde, um den genaueren Sitz und die histologische Beschaffenheit eines im hinteren Teil des linken Schläfelappens vermuteten Tumors festzustellen. Die Punktion bestätigte die klinische Lokaldiagnose und klärte die vorher irrtümliche Auffassung bezüglich der Natur des Leidens dahin auf, dass es sich nicht um einen Tumor, sondern um einen Cysticercus cerebri handelte.

Welchen Einfluss hat nun die durch die Hirnpunktion gewährleistete grössere Sicherheit der Diagnosenstellung bei Hirncysticerkose auf unser therapeutisches Handeln bei dieser Erkrankung?

Im allgemeinen steht man auf dem Standpunkte, dass beim Cysticercus cerebri nur eine symptomatische Behandlung möglich sei. Das ist gewiss bei einer grossen Zahl von Fällen ebenso wie beim Tumor cerebri berechtigt, nämlich bei denjenigen, bei welchen der Krankheitsherd für das Messer des Chirurgen nicht erreichbar ist, oder bei welchen zu schwere Allgemeinerscheinungen und eine multiple Lokalisation keinen Erfolg erwarten lassen.

Man könnte gegen eine operative Behandlung der Cysticerken den Einwand erheben, dass die Parasiten nach einer gewissen Zeit absterben und verkalken, und dass nicht selten bei Obduktionen an indifferenten Stellen des Gehirns verkalkte Cysticerken gefunden werden, welche niemals bei Lebzeiten ihrer Träger erhebliche Störungen verursacht haben. Derartige symptomlos verlaufende Fälle werden freilich niemals Gegenstand einer Behandlung, weder einer symptomatischen noch einer operativen sein. Bei der grossen Zahl von Kranken aber, bei welchen der Cysticercus cerebri allgemeine und lokale Hirnsymptome bedingt, werden wir zu der Frage Stellung nehmen müssen, ob wir uns mit einer symptomatischen Behandlung begnügen dürfen, oder ob ein operatives Vorgehen angezeigt ist. Bei Fällen mit ausgesprochenen Hirnsymptomen können wir uns unmöglich dabei beruhigen, dass die Cysticerken in einer gewissen Zeit zur Verkalkung kommen werden.

Einmal ist die Lebensdauer dieser Parasiten doch eine recht lange. Stich[1]) nimmt als durchschnittliche Lebensdauer der Cysticerken 3—6 Jahre an. Mosler u. Peiper[2]) schätzen dieselbe in einzelnen Fällen auf 10—12 Jahre. In einem Falle von Zenker[3]) wurde sogar 17 Jahre

1) Stich, Über d. Finnigsein lebender Menschen. Char.-Ann. V. 1854. S. 170.

2) Mosler u. Peiper, Tierische Parasiten. Nothnagels spez. Path. und Therap. 1894. Bd. 6.

3) Zenker, Üb. d. Cysticerc. racem. d. Gehirns. Festschr. f. Henle. Bonn 1882.

nach Beginn des Leidens noch ein lebender Cysticercus gefunden, aus dessen Lokalisation geschlossen werden musste, dass er die Erkrankung von vornherein bedingt hatte. Auch im Auge sind lebende Cysticerken, wie Saemisch[1]) angibt, 10—12 Jahre lang beobachtet worden.

Aber selbst wenn die Cysticerken absterben und verkalken, hören sie keineswegs auf, als Fremdkörper einen Reiz auf die umgebenden Hirnteile auszuüben und dadurch zuweilen schwere Cerebralsymptome auszulösen. Eine Anzahl von Kranken mit Cysticercus cerebri starben unter schweren Hirnerscheinungen, obwohl die Parasiten, wie die Sektion ergab, schon lange abgestorben waren. In der Umgebung der Cysticerkenblasen treten allmählich infolge des durch diese gesetzten Reizes sekundäre Veränderungen ein, die auch nach Absterben der Blasenwürmer noch fortbestehen und für sich allein schon Störungen verursachen können. Askanazy[2]) fand in der Umgebung der Cysticerkenblasen teils diffuse, teils zirkumskripte chronische Meningitis, strangförmige Verdickungen der Gefässe und isolierte bindegewebige Knoten, innerhalb deren der Blasenwurm lag. Im Bereich dieser Knoten zeigten die Gefässe bei mikroskopischer Untersuchung das Bild der Arteriitis obliterans. Auch Rosenblath[3]) wies weissliche Verdickung und sulzige Infiltration der weichen Hirnhäute nach, während die Cysticerkenblasen selbst überall in ein entzündliches Granulationsgewebe eingebettet waren. Ich selbst habe in einem vor etwa 2 Jahren in unserer Klinik zur Obduktion gekommenen Fall einen verkalkten Cysticerken mikroskopisch untersucht und fand, dass derselbe durch eine teils bindegewebige, teils gliöse Gewebsschicht gegen das Gehirn abgegrenzt war.[4]) Nach Rosenblath sind für wesentliche Krankheitssymptome oft weniger die Cysticerken als solche, als vielmehr die chronische Meningitis und die sie begleitenden Veränderungen am Gefäss- und Nervensystem verantwortlich zu machen.

Da wir nun weder die Cysticerken selbst noch die erwähnten durch sie bedingten sekundären Veränderungen medikamentös zu beeinflussen vermögen, so muss es unser Bestreben sein, in geeigneten Fällen deren Exstirpation zu versuchen.

Was die chirurgische Behandlung der Hirncysticerken gegenüber der der Hirngeschwülste als weniger aussichtsvoll erscheinen lässt, ist, abgesehen von der grösseren Schwierigkeit einer sicheren Diagnose des

1) Saemisch, Monatsblätter für Augenheilkunde 1870.

2) Askanazy, Ein Fall von Gehirncysticerkenbildung an der Gehirnbasis mit Arteriitis obliterans cerebralis. Zieglers Beiträge zur pathologischen Anatomie. 1890. Bd. 7.

3) Rosenblath l. c.

4) Pfeifer l. c.

Cysticercus cerebri überhaupt, das so häufige multiple Auftreten der Cysticerken. Zweifellos gibt es aber auch Fälle von isolierten oder herdförmig lokalisierten Hirncysticerken, wenn sie auch noch so selten sind, die eine chirurgische Behandlung zulassen, und bei diesen sollte sie auch, wenn irgend möglich, ausgeführt werden, ebenso wie bei den operablen Hirntumoren, da wir eben kein anderes Mittel kennen, um die Cysticerken und die in ihrer Umgebung auftretenden sekundären Veränderungen zum Schwinden zu bringen.

Von Fällen, bei denen eine operative Behandlung von Hirncysticerken vorgenommen wurde, sind meines Wissens bis jetzt nur zwei in der Literatur bekannt. Bei dem einen aus der Breslauer chirurgischen Klinik von Troje[1]) veröffentlichten Fall war die Trepanation infolge einer falschen Diagnose vorgenommen worden. Es handelte sich also hierbei nicht um eine von vornherein beabsichtigte Hirncysticerkenoperation. Nach Freilegen der Hirnoberfläche wurde an der motorischen Region ein Cysticercus gefunden und exstirpiert; jedoch traten im weiteren Verlauf bei dem Kranken noch Erscheinungen hervor, welche auf eine multiple Cysticerkenerkrankung schliessen liessen.

Bei dem zweiten, im Jahre 1901 von Maydl[2]) veröffentlichten Falle wurde die Operation von vornherein zu dem bestimmten Zweck der Entfernung eines klinisch genau lokalisierbaren Hirncysticerken gemacht. Der Kranke, bei welchem schon wiederholt Hautcysticerken entfernt worden waren, litt an Jacksonscher Epilepsie. Die Krämpfe begannen gewöhnlich am linken kleinen Finger, gingen auf das Gesicht über und wurden dann allgemein. Nach Trepanation über der rechten motorischen Region fand sich in einer Venenfurche ein erbsengrosses Körperchen, das sich leicht ausschälen liess und mikroskopisch als Cysticercus erkannt wurde. Dass der Sitz des Cysticercus dem Ausgangspunkt der Jacksonschen Krämpfe entsprach, wurde dadurch erwiesen, dass bei faradischer Reizung der betreffenden Stelle Zuckungen des linken Daumens und Vorderarms eintraten, woran sich ein allgemeiner epileptischer Anfall anschloss. Nach der Operation trat zunächst vollkommene Heilung ein.

Jedoch zeigte der weitere Verlauf des Falles nach einer 4 Jahre später erfolgten Mitteilung von Fischer[3]), dass späterhin wieder verschiedenartige Anfälle auftraten, die auch hier darauf schliessen

1) Troje, Deutsche medizinische Wochenschr. 1894.

2) Maydl, Cysticercus cerebri: Exstirpation. Heilung. Wiener klinische Rundschau. Nr. 16.

3) Fischer, Über Folgezustände kleinster Läsionen im Bereiche des motorischen Armzentrums nebst einem Beitrag zum Cysticercus cerebri. Monatsschr. f. Psych. Bd. 18. Heft 2. S. 98.

liessen, dass noch Cysticerken an anderen Stellen des Gehirns vorhanden waren.

Bei welchen Fällen von Hirncysticerkose ist nun eine operative Behandlung indiziert?

Wenn auch das Krankheitsbild und der Obduktionsbefund beim Cysticercus cerebri sehr vielgestaltig sein kann, so lassen sich doch sowohl klinisch wie pathologisch-anatomisch ganz bestimmte Gruppen unterscheiden. Auszuschliessen von der operativen Behandlung sind von vornherein diejenigen Fälle, bei welchen die klinischen Symptome auf eine multiple Lokalisation der Cysticerken hinweisen. Bei diesen Fällen finden sich in der Regel auch schwere Allgemeinsymptome, so dass schon aus diesem Grunde ein operatives Vorgehen nicht angezeigt erscheint. Als inoperabel muss wohl auch der schon mehrfach richtig diagnostizierte, durch Erscheinungen von seiten der Medulla oblongata und des Kleinhirns, insbesondere durch das Brunssche Symptom charakterisierte Cysticercus des 4. Ventrikels gelten. Bruns selbst hält übrigens eine chirurgische Behandlung von freien Cysticerken des 4. Ventrikels nicht für aussichtslos, hegt aber doch Befürchtungen wegen der plötzlichen Druckschwankung. Ferner muss in Fällen von basaler Cysticerkenmeningitis, wie sie besonders von Wollenberg[1]) und Henneberg[2]) beschrieben wurde, wobei, abgesehen von Allgemeinsymptomen, besonders Hirnnervenstörungen bei fehlenden Extremitätenlähmungen das Krankheitsbild beherrschen, von einer chirurgischen Behandlung abgesehen werden.

Der operativen Behandlung zugänglich sind dagegen, ebenso wie beim Tumor cerebri, diejenigen Fälle, bei welchen sich neben nicht zu stark ausgesprochenen Allgemeinsymptomen ein einzelnes Herdsymptom vorfindet, welches auf einen Sitz einzelner oder mehrerer Blasenwürmer in der Konvexität der Hirnrinde selbst oder in deren Umgebung, sei es an den Hirnhäuten oder in dem der Rinde benachbarten Marklager, hinweist.

Die Lokalisation der Cysticerken in der Hirnrinde ist keineswegs selten. Griesinger[3]) und Küchenmeister[4]) haben schon auf das häufige Vorkommen der Cysticerken in der Hirnrinde hingewiesen und dasselbe dadurch erklärt, dass sich in der Hirnrinde sehr reichliche Endarterien befinden, in welchen die im Blutstrom kreisenden Band-

1) Wollenberg l. c.
2) Henneberg l. c.
3) Griesinger l. c.
4) Küchenmeister, Über die Cysticerken des Gehirns. Österreichische Zeitschrift f. prakt. Heilkunde 1866. 9. 48—51.

wurmeier stecken bleiben. Nach Mosler und Peiper[1]) sitzen die Cysticerken sogar am häufigsten in den Hirnhäuten und in der Hirnrinde. Allerdings kommen sie nach diesen Autoren hier meist multipel vor und machen nicht oft einzelne Herdsymptome. Jedoch ist auch hier ein solitäres Vorkommen der Blasenwürmer schon bei zahlreichen Obduktionen konstatiert worden.

Dementsprechend ist auch eine, wenngleich nicht sehr erhebliche Zahl von Cysticerkenerkrankungen des Gehirns bekannt geworden, bei welchen durch die klinische Untersuchung und Beobachtung neben mehr oder weniger deutlich ausgesprochenen Allgemeinsymptomen ein isoliertes Herdsymptom festgestellt wurde, das, wie später die Obduktion ergab, durch solitäre oder wenigstens an zirkumskripter, der Operation zugänglicher Stelle sitzende Cysticerken bedingt war.

Sato[2]) ermittelte, dass die Parasiten bei 128 bis zum Jahr 1904 in der Literatur bekannt gewordenen Fällen von Cysticercus cerebri 48 mal in den Ventrikeln, 24 mal an der Hirnbasis und im Kleinhirn sassen. In 31 Fällen waren die Blasenwürmer entweder sämtlich an der konvexen Hirnoberfläche oder nur wenige daneben noch an anderen Stellen lokalisiert.

Bei den Rindencysticerken kamen je nach dem Sitze derselben in einer Reihe von Fällen auch Herdsymptome in Form von Hemiplegie, Monoplegie und Aphasie vor. Bei einigen Fällen blieben die Herdsymptome auf Krämpfe einzelner Muskelgruppen beschränkt. Hierher gehören auch die oben erwähnten beiden Fälle, bei welchen auf Grund von isolierten motorischen Reizerscheinungen die Exstirpation von Cysticerken ausgeführt wurde.

So beobachtete auch Geelvink[3]) einen Fall von motorischer Aphasie mit rechtsseitiger Facialislähmung, bei dessen Sektion ein solitärer Cysticercus gefunden wurde, der den Fuss der dritten linken Stirnwindung komprimierte.

Bei einem Fall von Roth und Iwanoff[4]), der 20 Jahre lang an epileptiformen Anfällen gelitten hatte, die sich 1—2 mal jährlich wiederholten, wurde bei der Obduktion an der Konvexität der rechten Hemisphäre ein Cysticercus von etwa Walnussgrösse gefunden.

Henneberg[5]) beschreibt einen Kranken, bei welchem rindenepileptische Anfälle auftraten, die Neigung zu rascher Ausbreitung zeigten

1) Moser u. Peiper l. c.

2) Sato l. c.

3) Geelvink, Neurolog. Zentralbl. 1901. S. 85.

4) Roth und Iwanoff, Über Cysticerken im Gehirn. Ref. im Neurolog. Zentralbl. 1899. S. 1005.

5) Henneberg l. c.

und zu einem Status epilepticus führten, in welchem der halbseitige Charakter der Krampferscheinungen sich schliesslich verwischte. 4 Tage nach Beginn der Krämpfe erfolgte der Exitus letalis, ehe noch der Versuch einer operativen Behandlung unternommen werden konnte. Die Sektion ergab einen solitären Cysticercus im Fuss der ersten Stirnwindung.

Derartige Fälle, bei welchen ein schweres cerebrales Leiden mit ausgesprochenen Herdsymptomen zum tödlichen Ausgang führte, und wobei die Sektion einen an entsprechender Stelle des Gehirns lokalisierten Cysticercus ergab, während an anderen Hirnstellen absolut keine weiteren Cysticerken nachweisbar waren, fordern dringend zur rechtzeitigen operativen Behandlung auf. Hierbei darf aber nicht unerwähnt bleiben, dass auch schon isolierte Herdsymptome bei Hirncysticerken beobachtet wurden, bei welchen eine entsprechend lokalisierte Cysticerkenansammlung bei der Obduktion nicht gefunden wurde, wobei dann der in gewissen Hirnventrikeln besonders stark ausgeprägte Hydrocephalus internus zur Erklärung der Herdsymptome herangezogen wurde; so in einem Fall von Richter[1]) mit Seelenblindheit und in einem Fall von Rosenblath[2]) mit Agraphie, Alexie und optischer Aphasie. Zu solchen klinisch schwer zu entscheidenden Fällen muss es besonders der Hirnpunktion vorbehalten bleiben, die richtige Diagnose sicherzustellen. So konnte ich früher in einem Fall von Cysticercus cerebri, bei welchem anfangs ein Tumor des rechten Stirnhirns angenommen war, mittels Hirnpunktion an dieser Stelle zwar weder einen Tumor noch Cysticerken nachweisen, jedoch war aus dem Umstande, dass schon in geringer Hirntiefe Ventrikelflüssigkeit unter starkem Druck ausströmte, ein erheblicher Hydrocephalus internus zu erschliessen. Die Obduktion bestätigte diese Annahme und zeigte, dass gerade das rechte Vorderhorn durch den Hydrocephalus besonders stark ausgebuchtet war.

Freilich müssen wir mit der Tatsache rechnen, dass man auch in Fällen, bei welchen ein isoliertes Herdsymptom auf einen zirkumskripten Sitz der Cysticerken an operabler Stelle hinwies und wobei es glückte, die hier lokalisierten Cysticerken aufzufinden und zu entfernen, auf Misserfolge gefasst sein muss.

Wie oben ausgeführt wurde, stellte sich bei den beiden Fällen von bisher an der motorischen Region operativ entfernten, scheinbar isolierten Cysticerken später heraus, dass noch andere Parasiten im

1) Richter, Über einen Fall von racemosen Cysticerken in den inneren Meningen des Gehirns und des Rückenmarks. Prager medizin. Wochenschrift 1891. Nr. 16.

2) Rosenblath l. c.

Gehirn vorhanden waren. Auch in unserem Fall wies ein wohlcharakterisiertes Herdsymptom auf einen Sitz des Krankheitsprozesses an einer umschriebenen Hirnregion hin. Auch hierbei wurden die Cysticerken, nachdem sie vorher durch Hirnpunktion festgestellt waren, bei der Operation genau an der dem klinischen Herdsymptom entsprechenden Hirnstelle gefunden und entfernt. Trotzdem aber trat einige Wochen nach der Operation die vorher schon etwas gebesserte cortikale sensorische Aphasie wieder in viel stärkerem Maße hervor, und im weiteren Verlauf wurde dieselbe noch durch das Hinzutreten motorisch aphasischer Störungen kompliziert. Ausserdem stellte sich noch ein weiteres, vor der Operation nicht vorhanden gewesenes Herdsymptom, nämlich eine schwere Störung des Gleichgewichtes ein, dem später noch rindenepileptische Anfälle, besonders von seiten der rechten motorischen Region, folgten. Bei den letzteren handelte es sich allerdings nur um das einmalige Auftreten eines Status epilepticus von 3stündiger Dauer.

Man könnte versucht sein, die Zunahme der Sprachstörung als eine Folge des operativen Eingriffes selbst aufzufassen. Aber die Cysticerken sassen ja in der Hauptsache in der ersten Schläfenfurche und in der Fossa Sylvii, so dass nur zur Entfernung eines dicht unter der Rinde des hinteren Teiles der ersten Schläfewindung sitzenden, etwa bohnengrossen Parasiten eine kleine Inzision in das Gehirn gemacht werden musste. Auch war der Wundverlauf ein völlig reaktionsloser. Es ist demnach wohl nicht anzunehmen, dass der operative Eingriff selbst zu der Verschlimmerung der vorher vorhanden gewesenen Herderscheinungen von seiten des linken Schläfelappens beigetragen hat. Zu den nach der Operation eingetretenen weiteren Herdsymptomen, der Gleichgewichtsstörung, den motorisch-aphasischen Symptomen und den vorwiegend linksseitigen Jacksonschen Krämpfen kann er erst recht in keinem ursächlichen Zusammenhang stehen. Es scheint mir vielmehr am wahrscheinlichsten, dass auch bei unserem Kranken, trotzdem der klinische Befund zunächst nur auf einen Sitz des Krankheitsprozesses im linken Schläfelappen hinwies, noch andere Cysticerken vorhanden waren, die vor der Operation noch keine nachweisbaren Erscheinungen machten, weil sie damals entweder noch sehr klein waren, oder an einer indifferenten Stelle sassen.

Da etwa die Hälfte der bei der Operation entfernten Cysticerkenblasen im hinteren Teil der Fossa Sylvii lokalisiert war, von der nur eine kurze Strecke eröffnet wurde, liegt es sehr nahe anzunehmen, dass in der Tiefe dieser Furche noch weitere Blasenwürmer zurückgeblieben sind, die dann von hier zum Teil weiter nach vorn in den vorderen Teil der Fossa Sylvii gelangten. Die Annahme, dass im hinteren Teil der Fossa

Sylvii, event. im hinteren Abschnitt der ersten Schläfenfurche noch Cysticerken zurückblieben, würde zunächst das Fortbestehen der cortikalen sensorischen Aphasie nach der Operation erklären. Das Einwandern von Cysticerkenblasen nach dem vorderen Teil der Fossa Sylvii, event. auch das allmähliche Anwachsen von bei einer späteren Invasion dorthin gelangten Bandwurmeiern würde das Auftreten der hauptsächlichsten späteren Lokalsymptome, nämlich sowohl der Gleichgewichtsstörung, als der motorisch-aphasischen Erscheinungen durch Druck auf das linke Stirnhirn verständlich machen.

Allerdings könnten die Gleichgewichtsstörungen auch durch eine Ansiedlung der Cysticerken im Kleinhirn bedingt sein. Eine Reihe von Symptomen scheinen mir aber doch mehr für die Lokalisation des Herdes im Stirnhirn zu sprechen. Zunächst vor allem die etwa gleichzeitig mit der Gleichgewichtsstörung aufgetretene Abnahme und schliesslich vollkommene Aufhebung der Spontansprache. Ferner das Fehlen jeglicher Symptome von seiten der hinteren Schädelgrube, wie Nackensteifigkeit, Dysarthrie, Kau- und Schluckstörungen. Auch das Verhalten der Sehnenreflexe und der passiven Beweglichkeit an den Extremitäten lässt sich eher mit einer Stirnhirnaffektion in Einklang bringen, da stets eine Steigerung der Sehnenreflexe und eine Verminderung der passiven Beweglichkeit an den rechtsseitigen Extremitäten nachweisbar war.

Wenn diese Überlegungen zutreffen, so würde eine nochmalige Eröffnung der Schädelhöhle an der früheren Trepanationsstelle und eine Erweiterung der letzteren nach vorn gegen das Stirnhin hin, so dass wo möglich die ganze Fossa Sylvii und der hintere Teil der dritten Stirnwindung frei läge, die Möglichkeit bieten, noch eine Reihe von Cysticerkenblasen zu entfernen und damit wenigstens die im Vordergrund stehenden Krankheitserscheinungen zum Schwinden zu bringen. Die Beseitigung sämtlicher Krankheitsherde wäre dadurch freilich nicht zu erwarten. Denn der vor einiger Zeit bei dem Kranken aufgetretene Status epilepticus wies auch auf Reizsymptome von seiten der rechten Grosshirnhemisphäre hin.

Die bisherigen Erfolge der chirurgischen Behandlung des Cysticercus cerebri sind gewiss keine glänzenden. In allen drei bisher operierten Fällen sind nach der Operation wieder Symptome aufgetreten, die auf das Vorhandensein noch weiterer Cysticerken im Gehirn hinwiesen. Trotzdem dürfen wir uns aber dadurch von weiteren Versuchen einer operativen Behandlung geeigneter Fälle von Cysticercus cerebri nicht abschrecken lassen. Wenn die bisher operierten Fälle auch lehren, dass wir selbst bei geglückter operativer Entfernung von Cysticerken, die ein isoliertes Herdsymptom bedingt hatten, keines-

wegs vor dem Auftreten weiterer Hirnsymptome sicher sind infolge des Zurückbleibens von Parasiten, die vor der Operation keine Symptome machten, weil sie entweder noch zu klein waren oder an indifferenter Stelle sassen, so haben doch andererseits eine Reihe von Obduktionen ergeben, dass isolierte Cysticerken mit ausgesprochenen Herdsymptomen, deren chirurgische Behandlung zweifellos möglich gewesen wäre, bei denen ein operativer Eingriff aber versäumt wurde, zum tödlichen Ausgang führten.

Wenn bei derartigen Fällen bisher die operative Behandlung unterblieb, so lag dies in der Regel an der grossen Schwierigkeit einer einigermassen sicheren Diagnose des Cysticercus cerebri. Dass aber sebst in Fällen, bei denen jeglicher anamnestische und klinische Anhalt für das Vorliegen einer Cysticerkenerkrankung des Gehirns fehlt, mittels Hirnpunktion eine zweifellos sichere Lokaldiagnose dieses Leidens möglich ist, dafür ist durch unseren Fall der Beweis erbracht.

Meinem sehr verehrtem Chef, Herrn Geh.-Rat Prof. Dr. Anton, spreche ich für die Erlaubnis zur Veröffentlichung dieses Falles meinen besten Dank aus.

Nachtrag.

Am 18. IV. 08 kam der Kranke infolge einer Bronchopneumonie zum Exitus, ohne dass das klinische Bild sich in nennenswerter Weise verändert hätte und ohne dass ein weiterer operativer Eingriff bei ihm vorgenommen wurde.

Die Autopsie bestätigte im wesentlichen meine aus dem klinischen Befund bezüglich der Lokalisation der Cysticerken gezogenen Schlüsse. Es fanden sich nämlich 3 grössere herdförmige Cysticerkenansammlungen:

1. Im Bereich der Trepanationsstelle eine etwa talergrosse, gelblich verfärbte Partie, welche die Umgebung des mittleren und hinteren Teiles der linken Fossa Sylvii einnahm. Die Fossa Sylvii war bis tief in die Insel hinein verwachsen und von häutigen derben Massen ausgefüllt, innerhalb welchen an mehreren Stellen etwa linsen- bis erbsengrosse graue Knoten zu erkennen waren.

2. Dicht unterhalb des hinteren Teiles der dritten linken Stirnwindung fand sich eine ziemlich grosse Cysticerkenblase, die in einer kirschgrossen Höhle sass, welche ungefähr der Pars triangularis des linken Stirnhirns entsprach. Die Höhle wölbte sich von unten her nach oben gegen das Marklager der Brocaschen Stelle hin vor.

3. Eine weitere Höhle von etwa Taubeneigrösse, welche allerdings aus dem klinischen Bilde nicht zu erschliessen war, fand sich an der

Spitze des linken Schläfenlappens. In ihr fanden sich 2 ziemlich grosse Cysticerkenblasen.

Ausser diesen 3 grössten und wesentlichsten Herden fanden sich dann bei genauer Untersuchung der Oberfläche des Gehirns und nach Anlegung einer Reihe von Horizontalschnitten noch einige isolierte, meist etwa erbsengrosse Cysticerkenblasen. So sass an der Medialseite des rechten Stirnhirns vom Stirnpol 4 cm, von der Mantelkante 1 cm entfernt ein derbes Knötchen von etwa Erbsengrösse. Ein ebensolches fand sich am hinteren Teil des rechten Gyrus supramarginalis, ein weiteres an der Grenze des rechten Gyrus angularis und Gyrus occipitalis medius und ein drittes schliesslich am vorderen oberen Teil des Praecuneus.

Ferner waren an der Basis des Gehirns der Pons und die davor liegenden Teile bis zum Chiasma nervorum opt. von derben grauen Membranen bedeckt, die sich auch noch beiderseits in den Winkel zwischen Brücke und Vierhügeln einerseits, Kleinhirn und den Medialflächen der Schläfelappen andererseits hinein erstreckten. Links waren dieselben auch noch in die Furche zwischen dem Gyrus hippocampi und Sehhügel bis zur Fimbrie zu verfolgen. Auf einem Horizontalschnitt, der dicht vor dem Pons durchgelegt war, war auch noch eine im linken Sulcus calloso-marginalis sitzende linsengrosse derbe Blase durchschnitten. Schliesslich fand sich noch ein etwa bohnengrosser Cysticercus im vordersten Teil des rechten Sulcus horizontalis des Kleinhirns, der diesen Sulcus in geringem Grade gegenüber der anderen Seite erweitert, jedoch sonst keine makroskopisch erkennbaren Veränderungen am Kleinhirn hervorgerufen hatte.

Im übrigen waren am Gehirn und Rückenmark trotz genauester Untersuchung keine Cysticerkenblasen mehr nachweisbar. Insbesondere fanden sich weder in den Ventrikeln noch an der Oberfläche des Gehirns und Rückenmarks frei flottierende Cysticerken. Die Hirnventrikel waren in mässigem Grade erweitert.

Der geschilderte makroskopische Befund wäre mit der nach dem klinischen Bilde angenommenen Aphasieform, nämlich mit einer Kombination von cortikaler, sensorischer und transcortikaler, motorischer Aphasie wohl vereinbar.

Die Störung des Sprachverständnisses ist aus dem Sitze des Herdes am hinteren Abschnitt der ersten linken Schläfenwindung und in der Inselregion ohne weiteres verständlich. Von grossem Interesse ist es gerade jetzt, wo die Frage der Lokalisation der motorischen Aphasie wieder lebhaft diskutiert wird, dass sich dicht unterhalb der Brocaschen Stelle eine kirschgrosse Höhle fand, die wohl imstande war, eine Reihe von assoziativen Verknüpfungen anderer Hirnteile mit

dem Brocaschen Zentrum zu unterbrechen und damit transcortikal motorisch-aphasische Störungen zu bedingen.

Eine eingehendere Erörterung dieser Frage an der Hand des vorliegenden Falles könnte erst nach Herstellung von mit Markscheidenfärbung behandelten Serienschnitten zwecks Feststellung der durch die Herde bedingten sekundären Degenerationen grösseren Wert beanspruchen. Ich möchte mir dieselbe daher für eine spätere Arbeit vorbehalten. Vielleicht lassen sich dabei auch Anhaltspunkte für die hirnpathologische Grundlage der bei dem Kranken festgestellten apraktischen Erscheinungen und Gleichgewichtsstörungen gewinnen.

XXIII.

Aus der Nerven-Poliklinik des Herrn Prof. Dr. H. Oppenheim in Berlin.

Klinische Beiträge zur Diagnostik bulbärer Herderkrankungen.

Von

Dr. Theodor Mauss,

Assistenzarzt der Poliklinik.

Die im Folgenden mitgeteilten beiden Fälle dürften bei der relativen Seltenheit derartig lokalisierter Herderkrankungen auch ohne anatomische Belege vom rein klinischen Standpunkte aus einiges Interesse beanspruchen und damit ihre Veröffentlichung rechtfertigen.

1. Fall. Herderkrankung in der linken unteren Oblongatahälfte nahe dem Übergang ins Halsmark (Embolie der Arteria cerebelli inferior posterior).

Anamnese: 70jährige Frau, erkrankte am 28. Dezember 06 unter den Erscheinungen eines apoplektiformen Insultes. Nachdem Pat. tags zuvor verschiedentlich über Schwindelanwandlungen geklagt hatte, fiel sie plötzlich abends, als sie zu Bett gehen wollte, um, ohne aber anscheinend das Bewusstsein ganz zu verlieren. Gleichzeitig stellte sich Erbrechen ein und eine Lähmung des linken Armes und des rechten Beines. Pat. lag dann ca. 4 Wochen zu Bett. Die beiden gelähmten Extremitäten und die linke Gesichtshälfte waren anfangs taub. Das Schlucken war in den ersten Tagen angeblich stark beeinträchtigt; feste Speisen gingen nur mit Mühe hinunter und es stellte sich beim Schlucken starker Hustenreiz ein. Das linke Auge soll zeitweilig geschwollen gewesen sein. Ohrensausen oder Hörschwäche haben anscheinend nicht bestanden.

Als Pat. am 28. V. 07 die Poliklinik aufsuchte, klagte sie noch über Schwindel, eine leichte Bewegungsstörung im linken Arm und im rechten Bein, sowie über heftige brennende und stechende Schmerzen in der linken Köperhälfte, besonders im linken Auge und in der linken Schulter. Ausserdem bestanden Parästhesien, vorwiegend Jucken, in der ganzen rechten Körperseite mit Ausnahme des Gesichts, besonders heftig im rechten Bein. In letzter Zeit soll sich noch ein Zittern des Kopfes und eine anfallsweise auftretende Rötung der linken Gesichtshälfte hinzugesellt haben. Urinbeschwerden bestehen nicht.

Pat. ist vergesslich geworden, die Stimmung labil, meist gedrückt und weinerlich.

Die Untersuchung ergibt Folgendes: Lidschluss beiderseits kräftig. Linke Lidspalte meist erheblich enger wie die rechte. Auch die linke Pupille ist enger als die rechte. Licht- und Konvergenzreaktion sind erhalten; Augenbewegungen im wesentlichen frei. Vollständige Areflexie der linken Cornea. Rechter Cornealreflex sehr lebhaft.

Die Zunge kommt gerade heraus und ist nicht atrophisch. Die Sprache hat nichts auffällig Bulbäres. Im linken Facialis besteht eine deutliche Kontraktur, die aber an Intensität von Zeit zu Zeit nachlässt. Keine Deviation des Unterkiefers. Nasenreflex auch links erhalten. Geschmack und Geruch beiderseits normal. Das Gaumensegel hebt sich beiderseits gut; auch der Rachenreflex ist erhalten.

Die laryngoskopische Untersuchung, welche Geheimrat Fränkel vorzunehmen die Güte hatte, stellt fest, dass die linke Stimmlippe unbeweglich ist. Der freie Rand des Aryknorpels steht in Medianlinie. Der Stimmbandrand ist leicht geschweift.

Am Schädel kein Gefässgeräusch. Druck in der Hinterhauptgegend wird schmerzhaft empfunden. Sternocleido- und Cucullariswirkung beiderseits von gleicher Intensität.

Der linke Arm bleibt beim Erheben bedeutend zurück. Alle Bewegungen sind kraftlos. Keine Hypertonie. Weder statische noch lokomotorische Ataxie. Sehnenphänomene an beiden Armen erhöht, links noch mehr wie rechts.

Die Kniephänomene sind beiderseits stark, ohne Unterschied zwischen rechts uud links. Keine Spasmen in den unteren Extremitäten. Eine sichere Parese lässt sich im rechten Bein nicht mehr nachweisen; beim Erheben ist es wohl etwas schwächer wie das linke.

Sensibilität. Es findet sich eine deutliche Herabsetzung des Schmerzgefühls im ganzen linken Quintusgebiet, besonders an Stirn und Backe und an der ganzen rechten Körperhälfte (Rumpf und Extremitäten) von der Mammilla resp. dem oberen Rand der Scapula an abwärts.

Dabei besteht am rechten Arm und an der rechten Rumpfhälfte, etwa entsprechend den unteren zwei Dritteln, eine ausgesprochene Hyperästhesie für Berührungen.

Warm wird in der ganzen rechten Körperhälfte vom Kinn an abwärts weniger deutlich empfunden wie links, Kalt etwa in derselben Ausdehnung, von der Hals-Rumpfgrenze abwärts nicht als Temperatur, bezw. am rechten Arm und an der rechten Rumpfhälfte als Schmerz. Eine Herabsetzung der Temperaturempfindung für beide Qualitäten findet sich ferner in der linken Stirn-Schläfengegend bis etwa zur Jochbeinlinie. Lagegefühl und taktile Sensibilität zeigen nirgends erhebliche Abweichungen von der Norm. Der Gang ist etwas unsicher, kleinschrittig, mit deutlicher Neigung nach links zu fallen. Kein erhebliches Schwanken bei Augenschluss.

Die Untersuchung des Herzens ergibt eine Dämpfung und flache Hervorwölbung über den oberen Partien des Sternums. Der Spitzenstoss liegt etwas ausserhalb der Mammillarlinie. Der 1. Aortenton ist unrein, der 2. klingend. Im Jugulum fühlt man Pulsation. Ausserdem ist Pulsdifferenz vorhanden und deutliche Tachypnoe. Die Annahme eines Aortenaneurysmas wird durch die Röntgendurchleuchtung, die wir ebenfalls der Güte des Herrn Geheimrat Fränkel zu verdanken haben, bestätigt. Die Wirbelsäule zeigt eine ziemlich erhebliche Kyphoskoliose.

Zusammenfassung: Eine mit den Symptomen des Aortenaneurysmas behaftete 70jährige Frau erleidet nach vorausgegangenen Schwindelanwandlungen einen apoplektiformen Insult ohne Bewusstseinsverlust mit Erbrechen, anfänglich auch mit Schluckbeschwerden und mit einer Parese des linken Armes und des rechten Beines. Dazu gesellten sich Parästhesien in den gelähmten Extremitäten und Schmerzen und Parästhesien im linken Quintusgebiet und im Bereich der linken oberen Cervikalwurzeln.

Nach Ablauf von 6 Monaten finden sich noch folgende Residuen.

I. Subjektiv: 1. Schwindel mit Neigung, beim Gehen nach links abzuweichen.

2. Schmerzen und Parästhesien in der linken Gesichtsseite, besonders im linken Auge und in der linken Schulter. Ferner Parästhesien in der ganzen rechten Körperhälfte von den Schultern an nach abwärts am meisten im rechten Bein.

II. Objektiv: 1. Parese des linken Armes mit besonders links erhöhten Sehnenreflexen. Leichte motorische Schwäche des rechten Beins.

2. Hypalgesie im gesamten linken Quintusgebiet, besonders an Stirn und Backe und in der ganzen rechten Körperhälfte von der Mammilla, resp. dem oberen Scapularrande abwärts. Dabei besteht Hyperästhesie für Berührungen am rechten Arm und an der rechten Rumpfhälfte.

3. Eine Störung der Empfindung für Warm und Kalt auf der ganzen rechten Körperseite vom Kinn resp. der Halsrumpfgrenze abwärts, und zwar wird Warm rechts weniger empfunden wie links, Kalt nicht als Temperatur, bezw. im Bereich der unteren zwei Drittel des rechten Armes und der entsprechenden Rumpfhälfte als schmerzhaft.

4. Vasomotorische Störungen in der linken Gesichtshälfte, zu der vielleicht auch die anfänglich aufgetretene und von der Pat. etwas unklar geschilderte Schwellung des linken Auges zu rechnen ist.

5. Ausgesprochene oculo-pupilläre Symptome links.

6. Totale Areflexie der linken Cornea.

7. Linksseitige, in ihrer Intensität wechselnde Facialiskontraktur.

8. Lähmung des linken Stimmbandes.

9. Druckschmerzhaftigkeit in der linken Hinterhauptgegend.

10. Gleichgewichtsstörung mit Neigung, nach links zu fallen.

Zur Lokalisation des Prozesses in dem vorliegenden Falle geben uns zunächst die Lähmungserscheinungen in der motorischen Sphäre einen wichtigen Anhaltspunkt. Ihr ausgesprochen alternierender Typus deutet auf eine Läsion der Pyramidenbahnen in der Höhe ihrer Kreuzung. Nach den Befunden von Wallenberg nnd Strohmayer ist es sehr wahrscheinlich, dass die Pyramidenfasern für die obere Extremität sich weiter frontalwärts kreuzen als die für die untere bestimmten

und dass ferner die Fasern für die untere Extremität lateral von den Fasern für die obere gelegen sind.

Demzufolge müssen wir also in unserem Falle einen Herd supponieren, der in den caudalen, ventro-lateralen Partien der linken Oblongatahälfte so gelegen ist, dass er einen Teil der schon gekreuzten Bahnen (für den linken Arm) zusammen mit einem noch nicht gekreuzten (für das rechte Bein) schädigt. Da die Fasern für den Arm offenbar stärker in Mitleidenschaft gezogen sind, wird man annehmen müssen, dass der Herd näher dem distalen Pol der Pyramidenkreuzung gelegen ist, ohne jedoch denselben und damit die schon gekreuzten Bahnen für die gleichseitige untere Extremität zu erreichen.

Sehen wir nun weiter, welche Querschnittsteile in dieser Höhe mit betroffen sind. Der Umstand, dass eine gekreuzte (linkes Gesicht, rechte Körperhälfte) Thermhypästhesie und Hypalgesie vorliegt, nötigt zu der Annahme, dass die Gegend der linken spinalen Quintuswurzel und desjenigen Teiles des Oblongataquerschnittes mit affiziert sind, in dem die Leitungsbahnen für Schmerz- und Temperatursinn verlaufen. In Bezug auf diese letzteren gehen die gegenwärtig vorherrschenden Anschauungen dahin, dass sie nach ihrem Durchtritt durch das gleichseitige Hinterhorn und ihrer Kreuzung innerhalb der grauen Substanz zunächst in die medialen Partien des vorderen Seitenstranges gelangen; erst allmählich werden sie durch die neu hinzutretenden Bahnen in dessen äussere Abschnitte gedrängt. Von da gelangen sie in die lateralen Partien der Formatio reticularis, direkt ventral von der Radix spinalis V (Mai, Kohnstamm). Die Berührungsempfindung dagegen und die tiefe Sensibilität werden durch die Schleife, bezw. die medialsten Partien der Formatio reticularis zentralwärts geleitet. Wir werden also in unserem Falle aus den sensiblen Ausfallserscheinungen und dem völligen Fehlen taktiler Störungen in der rechten Körperhälfte auf eine Zerstörung der Formatio reticul. lat. schliessen können. Damit würde es sich auch erklären lassen, dass die Hals-Brustregion mehr oder weniger freigeblieben ist; denn die Fasern aus den obersten Cervikalsegmenten, welche diese Regionen versorgen, werden, teilweise wenigstens, erst in der Medulla auf die andere Seite kreuzen und somit die medialere Lage in der Formatio reticularis einnehmen (Kutner und Kramer).

Erheblich gelitten hat aber auch der spinale Trigeminus, resp. sein ihm medialwärts anliegender Kern; dafür sprechen der heftige und hartnäckige Schmerz im linken Auge und dessen Umgebung und die totale Areflexie der linken Cornea einerseits, andererseits die partielle Empfindungslähmung in der linken Gesichtsseite. Nach den Erfahrungen Wallenbergs ist die anatomische Lokalisation der Gesichtssensibili-

tät in der spinalen Quintuswurzel so, dass der 1. und 2. Ast hauptsächlich in den distaleren Partien der absteigenden Wurzel, bezw. ihres Kernes vertreten sind und gleichzeitig die distalsten Endigungen die ventrale Seite einnehmen, während die Projektion des 3. Astes mehr oralwärts zu suchen ist. Betreffs des Cornealreflexes nimmt Kohnstamm an, dass die spinale Trigeminuswurzel in ihrer ganzen Länge der Vermittlung dieses Reflexes dient. Jedenfalls ist es sicher, dass schon Verletzung des caudalsten Endes der Wurzel Areflexie der Cornea bedingen kann (Wallenberg).

Da in unserem Falle vorwiegend die beiden ersten Äste betroffen sind, so wird man nicht fehlgehen, wenn man die Läsion in das untere resp. mittlere Drittel der spinalen Trigeminuswurzel verlegt, eine Annahme, die sich ja auch vollständig mit der früher gezogenen Höhengrenze deckt.

Etwas schwieriger zu beantworten ist die Frage, ob man aus der elektiven Form der Sensibilitätsstörung auf die Läsion eines besonderen Querschnittsteiles der Wurzel schliessen darf.

Die sensible Trigeminuswurzel erfährt nach Kohnstamm (Psych. neurologische Wochenschrift 05) dieselbe Dreiteilung ihres Verlaufes wie die hinteren Wurzeln des Rückenmarks. Ein Teil dieser Bahnen verläuft bekanntlich ungekreuzt in den Hintersträngen bis zu den Kernen in der Oblongata, um von da in die contralaterale mediale Schleife zu gelangen; er dient der Leitung der taktilen und tiefen Sensibilität. Diesem Anteil entsprechen diejenigen Trigeminuswuzeln, welche im pontinen sensiblen Trigeminuskern endigen. Der 2. Anteil der Spinalwurzeln tritt, wie bereits oben erwähnt, in die graue Substanz des Eintrittsniveaus, kreuzt und gelangt in den vorderen Seitenstrang: er leitet Schmerz- und Temperaturgefühl. Diesem Anteil entspricht — und das ist für unseren Fall von besonderem Interesse — die spinale Trigeminuswurzel, bezw. deren graue Substanz in ihrer ganzen Länge. Aus den Kernen dieser grauen Substanz entspringt dann als 2. Neuron die zentrale sensible Trigeminusbahn, deren genauere Topographie wir Wallenberg verdanken. Sie zieht als geschlossenes Bündel dorsomedialwärts, den Hypoglossuskern ventral umschlingend, kreuzt die Mittellinie und gelangt grösstenteils in die contralaterale Schleife.

Wallenberg und Mai nehmen nun an, dass analog der Rückenmarkspathologie eine Schädigung dieses 2. Neurons eine partielle Empfindungslähmung mit sich bringe, eine Schädigung des 1. Neurons könne dagegen eine komplete Sensibilitätsparese zur Folge haben.

Darnach könnten wir also im vorliegenden Falle die Frage nach dem Vorhandensein einer bestimmten Querschnittsläsion bejahen und annehmen, dass der Herd die unmittelbar an die Formatio reticularis

lateralis grenzenden ventralen Abschnitte der spinalen Quintuswurzel, d. h. deren Kern bezw. die aus ihm entspringende zentrale sensible Trigeminusbahn zerstört hat.

Was des weiteren die Gleichgewichtsstörung und den die Pat. so sehr belästigenden Schwindel anbelangt, so wird man nur vermuten können, dass der ventralwärts dem Quintusgebiet direkt benachbarte Teil der Kleinhirnseitenstrangbahn in Mitleidenschaft gezogen ist und dadurch eine spinocerebellare Leitungsunterbrechung stattgefunden hat. Die Annahme, dass der Herd etwa wie in dem Wallenbergschen Falle dorsalwärts bis zur Höhe des Corpus restiforme nach oben reicht, wird sich bei der engen Umgrenzung der übrigen Ausfallserscheinungen kaum stützen lassen.

Zu erörtern wären dann schliesslich noch die oculo-pupillaren Symptome und die vasomotorischen Störungen. Marburg und Breuer haben teils durch eigene klinische und anatomische Untersuchung, teils durch Erwägungen, die auf einer Reihe einschlägiger Fälle der Literatur fussen, festgestellt, dass sich bei Grosshirnherden unter bestimmten Umständen auf der entgegengesetzten Seite Verengerung der Pupille und Lidspalte findet, während Oblongata- und Ponsherde diesen Symptomenkomplex auf der homolateralen Seite erzeugen. Daraus würde sich zunächst der Schluss ergeben, dass eine Kreuzung der aus dem Grosshirn stammenden sympathischen Fasern oberhalb ihres Eintrittes in die Brücke stattfinden muss. Weitere lokalisatorische Befunde haben dann ferner bewiesen, dass diese Bahnen schon in der Pons unmittelbar nach ihrer Kreuzung die dorsomedialen Partien der Substantia reticularis einnehmen und von da ohne wesentliche Lageveränderung bis zu dem im Rückenmark gelegenen Centrum ciliospinale ziehen.

Die bisherige Abgrenzung unseres Herdes würde die Wahrscheinlichkeit einer Läsion dieser zentralen Faserzüge vor ihrer Kreuzung wohl ungezwungen rechtfertigen und damit der ganze gleichseitige sympathische Symptomenkomplex eine befriedigende Erklärung finden. Denn wenn auch der Herd im wesentlichen in den lateralen Abschnitten der retikulären Schicht zu suchen ist, so wird man bei der mehr oder weniger unregelmässigen Konfiguration derartiger Herde doch die Möglichkeit zugeben müssen, dass die Zerstörung in den dorsalen Partien des Querschnittes etwas weiter medianwärts reicht, als in den ventralen, und so diese sympathischen Fasern noch mit in ihren Bereich zieht.

Es mag nur kurz die Frage gestreift sein, ob man diese vasomotorischen Ausfallserscheinungen nicht mit demselben Rechte auf das Befallensein eines entsprechenden Oblogantazentrums zurückführen könnte. Es wird allerdings ein vasomotorisches Zentrum in der For-

matio reticular. als wahrscheinlich angenommen (Dittmar), indessen sind unsere Kenntnisse in dieser Richtung noch recht lückenhaft. Cassirer schreibt darüber wörtlich: „Tierversuche haben ergeben, dass das vasomotorische Zentrum in der Medulla oblongata entsprechend einem grossen Teile des 4. Ventrikels liegt, pathologische Erfahrungen beim Menschen machen eine ähnliche Lage auch für diesen wahrscheinlich, doch ist eine genaue Lokalisation zur Zeit noch unmöglich."

Die übrigen noch zu erwähnenden Symptome können für die Lokaldiagnose nicht in Betracht kommen. Die Schmerzen und Parästhesien, über die Pat. so sehr klagt, sind eine bei zentralen Herden von vielen Autoren, u. a. von Mann u. Müller beobachtete Erscheinung und entstehen wohl immer dann, wenn ein Reiz auf sensible Leitungsbahnen ausgeübt wird. Etwas auffallend erscheinen auf den ersten Blick die ausserordentlich heftigen Schmerzen in der linken Schultergegend. Doch wenn man sich die Tatsache vergegenwärtigt, dass die Fasern aus den dieser Gegend entsprechenden Cervikalsegmenten erst sehr hoch kreuzen, so wird man sich recht wohl vorstellen können, dass einige noch nicht gekreuzte Faserzüge in den Bereich des Herdes fallen. Gegen eine direkte Schädigung der obersten Cervikalwurzeln resp. ihrer Kerne spricht schon der Umstand, dass das eigentliche Ausbreitungsgebiet der 1. und 2. Cervikalwurzel im wesentlichen frei ist.

Die in ihrer Intensität stets wechselnde Kontraktur im linken Facialis ist zweifellos auf reflektorischem Wege hervorgerufen und zwar durch Reizung der zentripetalen Reflexfasern des Trigeminus (Oppenheims Lhrb., van Oordt).

Auch die Stimmbandlähmung wird man in Anbetracht der Ätiologie (Aortenaneurysma), zumal bei der völligen Intaktheit des Gaumensegels, nicht auf eine zentrale Läsion beziehen dürfen.

Die schon nach wenigen Tagen wieder verschwundenen Erscheinungen, wie das Erbrechen und die Schluckbeschwerden, scheiden als Insulterscheinungen von vornherein von unserer Betrachtungsweise aus.

So hätten wir, nochmals kurz zusammengefasst, einen Herd, der folgende Querschnittsteile getroffen hat:

1. die seitlichen Partien der Oblongatapyramide innerhalb ihrer Kreuzung, d. h. ein ungekreuztes und ein schon gekreuztes Bündel, letzteres etwas mehr. Damit ist zugleich auch die Ausdehnung des Herdes in distal-proximaler Richtung gekennzeichnet, wenigstens in seinem ventro-medialen Abschnitt.

2. die dorsolateralwärts angrenzende Formatio reticularis lateralis.

3. die ventralen Abschnitte des absteigenden sensiblen Trigeminus, in der Höhe seines unteren, resp. mittleren Drittels.

4. die dem spinalen Quintus ventral anliegende Kleinhirnseitenstrangbahn.

5. wahrscheinlich das in den dorsomedialen Abschnitt der Formatio reticularis verlaufende oculo-pupilläre Bündel.

Frei geblieben sind die Kerne der Hinterstränge, die ventro-medialen Partien der Formatio reticularis, bezw. die Schleifenfasern, der Accessorius, die Vorderhornreste und die medialen Partien der Pyramidenkreuzung.

Wir haben es also mit einem hauptsächlich auf den Querschnitt sich ausdehnenden, etwa längsovalen Herd zu tun, dessen Lage im wesentlichen dem Verbreitungsgebiet der Arteria cerebellaris inf. post. entspricht, dessen Entstehungsursache in Anbetracht der Ätiologie wohl in einem embolischen Verschluss der Arterie zu suchen ist (Oppenheims Lehrb., Wallenberg, Deutsche Zeitschr. etc.).

In der im ganzen sehr zahlreichen Literatur über Bulbärerkrankungen fand sich nur ein Fall, der speziell auch bezüglich der Pyramidensymptome ein Analogon zu dem unsrigen bilden dürfte.

Es ist der von Wallenberg (Deutsche Zeitschr. f. Nervenheilkde. Bd. 19. S. 231) veröffentlichte, allerdings nicht anatomisch belegte, Fall 2: 8 Jahre nach dem Insult Hypalgesie und Thermhypästhesie im Bereiche aller 3 Äste des rechten Trigeminus; am stärksten beteiligt rechte Schläfe, rechtes Auge, Nasenrücken. Totale Schlinglähmung, rechtsseitige Stimmbandlähmung, Lähmung im rechten Arm und im linken Bein mit Kontrakturen, Überwiegen der Parese des Arms. Fehlen bezw. Abschwächung des linken Bauch-, Kremaster- und Plantarreflexes. Hypalgesie und Thermhypästhesie in der ganzen linken Körperhälfte mit Ausnahme des Kopfes. Dabei Hyperalgesie des linken Beines. Neigung nach rechts zu fallen.

Lokaldiagnose: Erweichungsherd durch Thrombose der Arteria vertebralis dextra, ausgehend von der Abgangsstelle der Arteria cerebelli inferior posterior. Zerstört sind im frontalen Abschnitt der rechten Bulbushälfte spinocerebellare Fasern, spino-tektale und spino-thalamische Bahnen aus dem linken Rückenmarkshinterhorn stammend, der ganze Querschnitt der spinalen Quintuswurzel und der Nucleus ambiguus. Am caudalen Pol ist ausserdem ein noch nicht gekreuzter (linkes Bein) zusammen mit einem schon gekreuzten (rechter Arm) Pyramidenanteil unterbrochen.

Abgesehen von der grösseren Ausdehnung des Herdes in sagittaler Richtung hat dieser Fall jedenfalls eine weitgehende Ähnlichkeit mit dem unserigen. Nur scheint in dem Wallenbergschen Fall die Pyramidenläsion eine intensivere gewesen zu sein. Ich habe unsere Patientin erst vor kurzem, also etwa ein Jahr nach dem Insult, noch

einmal untersucht und fand, dass die motorischen Ausfallserscheinungen sich inzwischen schon fast völlig ausgeglichen hatten — der übrige Befund ist im wesentlichen unverändert geblieben —, während es sich ja bei Wallenberg um einen 9 Jahre zurückliegenden Prozess handelt. Wir werden demnach in unserem Falle eine Ausschaltung der Vertebralis, die doch nachhaltigere Pyramidensymptome zur Folge hätte haben müssen, mit Sicherheit ausschliessen können. Dagegen leuchtet es ohne weiteres ein, dass ein Erweichungsherd im Versorgungsgebiet der Arteria cerebell. inf. post., also vorwiegend in den lateralen Medullarabschnitten, sehr wohl die unmittelbar angrenzenden lateralsten Pyramidenanteile in beschränktem Maße schädigen kann.

2. Fall. Herderkrankung in der linken Haubenhälfte der Brücke (Encephalomalacie auf luetischer Basis); Tabes dorsalis.

In diesem Falle — es handelt sich um eine 55jährige Frau — konnte nur eine einmalige poliklinische Untersuchung vorgenommen werden, die aber hinreichende Anhaltspunkte für eine sichere Lokaldiagnose bietet.

Anamnese: Beginn vor 14 Tagen mit Schwindel, Erbrechen, Gefühlsstörung in der rechten Körperhälfte (Taubheitsgefühl); kein Bewusstseinsverlust. Am ersten Tage auch Doppeltsehen und leichte Sprachstörung.

Seit 4 Jahren lanzinierende Schmerzen und Incontinentia urinae beim Husten. 20jährige Ehe; 1 Abort im 2. Monat, sonst normale Entbindungen.

Status am 20. XII. 07: Linke Pupille weiter als die rechte und beide lichtstarr. Konvergenzreaktion erhalten. Ophthalmoskopisch normal. Völlige Areflexie der linken Cornea. Auch rechts Cornealreflex etwas herabgesetzt. Gaumensegel im ganzen gut, linke Hälfte vielleicht eine Spur schwächer als die rechte. In der linken Hand Andeutung von Bewegungsataxie resp. einer Mischform von Tremor und Ataxie; deutliche statische Ataxie in den Fingern der linken Hand.

Im linken Bein hochgradige Bewegungsataxie, rechts nicht. Kniephänomen beiderseits etwas stark, links eine Spur stärker wie rechts. Kein Clonus. Zehenreflex beiderseits stumpf, jedenfalls keine deutliche Dorsalflexion. Unterschenkelphänomen und Fussrückenreflex beiderseits normal und ohne Unterschied zwischen rechts und links. Achillesphänomen fehlt beiderseits. Das Lagegefühl ist überall intakt.

Der Gang ist ausgesprochen cerebellar, bei Augenschluss starkes Schwanken, aber ohne Neigung, nach einer bestimmten Seite zu fallen.

Sensibilität: Analgesie auf der ganzen rechten Körperseite inklusive Gesicht. Auch im linken Bein ist das Schmerzgefühl herabgesetzt. Thermhypästhesie an beiden rechten Extremitäten. Rumpfanästhesie, resp. eine Mammillarzone besteht nicht.

Ziemlich beträchtliche Dyspnoe. Lungengrenzen etwas erweitert. Links hinten unten grossblasiges Rasseln, beiderseits diffuse Rhonchi.

Zusammenfassung: Eine seit Jahren an Tabes leidende 42jähr. Frau wird plötzlich ohne nachweisbare Ursache von Schwindel und Erbrechen befallen, ohne das Bewusstsein zu verlieren. Gleichzeitig Gefühlsstörung auf der ganzen rechten Körperseite.

Initiale Symptome: Ausser dem Erbrechen Diplopie und leichte Sprachstörung.

Dauersymptome: 1. Völliges Fehlen des linken Cornealreflexes, leichte Herabsetzung des rechten.

2. Unbedeutende, resp. zweifelhafte Schwäche des linken Gaumensegels.

3. Analgesie an der ganzen rechten Körperseite inklusive Gesicht, Thermhypästhesie an beiden rechten Extremitäten; Berührungs- und Lagegefühl überall intakt.

4. Ataxie in der linken Hand und besonders im linken Bein ohne nachweisbare Sensibilitätsstörung auf dieser Körperseite.

5. Cerebellar ataktischer Gang. Schwanken bei Augenschluss. Ausserdem bestehen die Symptome des Tabes dors.: reflektorische Pupillenstarre, beiderseits Fehlen des Achillesphänomens, Hypalgesie im linken Unterschenkel.

Die Lokaldiagnose wird in diesem Falle nicht unwesentlich von der des ersten abweichen. Schon der Umstand, dass wir es mit einer Sensibilitätsstörung des Gesichts und der gleichseitigen Körperhälfte zu tun haben, lässt darauf schliessen, dass der zerstörende Herd erheblich höher, d. h. bereits oberhalb der Kreuzung der zentralen sensiblen Quintusbahn gelegen sein muss.

Geschädigt sind ausser der quintothalamischen Bahn für die rechte Gesichtsseite diejenigen spinothalamischen Bahnen, welche die Schmerz- und Temperatursinneindrücke der rechten Körperseite zentralwärts leiten. Teilweise betroffen ist die linksseitige spinale Trigeminuswurzel, insoweit sie der Vermittlung des Cornealreflexes dient.

Aus der Herabsetzung des rechten Cornealreflexes wird man bei der verschiedenen Abstufung dieses Reflexes beim Gesunden kaum einen Schluss ziehen dürfen.

Die Kleinhirnerscheinungen — cerebellare Ataxie und Ataxie der beiden linken Extremitäten — sprechen für eine Beteiligung cerebellarer Leitungsbahnen.

Wie weit man die ziemlich zweifelhafte Parese des linken Gaumensegels mit in Betracht ziehen darf, möchte ich dahingestellt sein lassen, zumal keinerlei Herdsymptome vorhanden sind, die auf eine Ausdehnung der Läsion bis in die Höhe der frontalsten Abschnitte des Nucleus ambiguus hindeuten.

Nach alledem werden wir den Zerstörungsprozess an derjenigen Stelle des Bulbus zu suchen haben, an der die quintothalamischen und spinothalamischen Bahnen der rechten Gesichts- und Körperhälfte zusammentreffen mit den frontalsten Partien der linksseitigen spinalen

Trigeminuswurzel und dem linken Bindearm, d. h. in der Haube der linken Brückenhälfte.

Innerhalb des Herdes liegen die lateralen Teile der Formatio reticularis, welche die Bahnen für Schmerz und Temperatur der entgegengesetzten Körperseite einschliesslich der zentralen sensorischen Trigeminusbahn enthalten; ferner die letzten Ausläufer der sensiblen spinalen Trigeminuswurzel und Fasern aus dem linken Bindearm vor ihrer Kreuzung.

Verschont geblieben sind die Pyramidenbahnen, die Schleife (Intaktheit des Berührungs- und Lagegefühls), die Kerne am Boden des Ventrikels und das hintere Längsbündel. Als Ursache der Herderkrankung wird man in Anbetracht dieser anatomischen Erwägungen und mit Rücksicht auf die Anamnese eine spezifische Endarteriitis obliterans anzunehmen haben, die wahrscheinlich in einem der von der Arteria basilaris ausgehenden Äste ihren Sitz hat (Oppenheim, Lehrb.).

Von den bisher publizierten Fällen mit ähnlichen Symptomenkomplexen möchte ich zwei hier kurz erwähnen, weil sie eine auffallende Übereinstimmung der klinischen Erscheinungen mit unserem Falle darbieten. Es sind die von Rossolimo (Deutsche Zeitschrift f. Nervenheilkde.) veröffentlichten Fälle 2 und 3.

Fall 2. In der Anamnese Lues. Beginn mit Kopfschmerz, Schwindel, Übelkeit, Erbrechen.

Stationäre Erscheinungen: Kopfschmerz rechts, Unsicherheit in den Extremitäten, Ataxie im rechten Arm und teilweise im rechten Bein, Parästhesien an denselben, komplete linksseitige Thermoanästhesie und Analgesie, später cerebellare Ataxie beim Gehen.

Lokaldiagnose: Affektion der Brücke in der rechten Haubenhälfte, Läsion des rechten ungekreuzten Bindearms, der quinto- und spinothalamischen Bahnen für die entgegengesetzte Körperseite. Thrombose durch syphilitische Arteriitis.

Fall 3. Beginn mit Kopfschmerz, Schwindel, Erbrechen.

Stationär: Relative Diplopie, cerebellarer Gang mit Neigung, nach links zu fallen, Romberg, Ataxie im linken Arm, Thermhypästhesie und Hypalgesie an der ganzen rechten Seite. Taubheitsgefühl am linken Arm und beiden Beinen.

Lokaldiagnose: Thrombotischer Erweichungsherd in der linken Haubenhälfte der Brücke, nicht wesentlich verschieden von dem des 2. Falles, nur etwas näher der medialen Schleife und dem hinteren Längsbündel gelegen.

In diesen beiden Fällen fehlen zur vollständigen Analogie mit dem unsrigen nur die Trigeminussymptome auf der Herdseite. Man wird daraus schliessen müssen, dass beide Herde in einem etwas höheren Querschnittsniveau liegen. Aber diese Höhendifferenz braucht nur eine sehr unbedeutende zu sein, da ja auch in unserem Falle anzunehmen ist, dass die Läsion in der Hauptsache unmittelbar über dem frontalen

Ende der spinalen sensiblen Trigeminuswurzel ihren Sitz hat und die Wurzel bezw. deren Kern nur in ganz geringem Maße in Mitleidenschaft zieht.

Meinem hochverehrten Lehrer, Herrn Prof. Dr. Oppenheim, danke ich ergebenst für die freundliche Anregung zu dieser Arbeit und die Überlassung der beiden Fälle.

Literatur.

1) R. Cassirer, Die vasomotor. troph. Neurosen. Berlin, S. Karger 1901.

2) O. Kohnstamm, Über die gekreuzte aufsteigende Spinalbahn und ihre Beziehungen zum Gowersschen Strang. Neurol. Zentralbl. 1900. Heft 6.

3) Kutner u. Kramer, Sensibilitätsstörungen bei akuten und chronischen Bulbärerkrankungen. Arch. f. Psych. Bd. 42. Heft 9.

4) E. Mai, Über gekreuzte Lähmung des Kältesinns. Archiv f. Psych. Bd. 38. Heft 1.

5) Marburg u. Breuer, Zur Klinik und Pathologie der apoplektiformen Bulbärparalyse. Arbeiten aus dem neurolog. Institut an der Wiener Univers. Herausgegeben von H. Obersteiner. 9. Heft.

6) F. Müller, Über Störungen der Sensibilität bei Erkrankungen des Gehirns. Sammlg. klin. Vorträge R. v. Volkmanns. Leipzig, Breitkopf u. Härtel 1905.

7) Oppenheim, Lehrbuch der Nervenkrankkeiten. Berlin, S. Karger 1905.

8) G. J. Rossolimo, Thermoanästhesie und Analgesie als Symptom von Herderkrankung des Hirnstammes. Deutsche Zeitschr. f. Nervenhlkde. Bd. 23. Heft 3 u. 4.

9) van Oordt, Beitrag zur Lehre von der apoplektiformen Bulbärparalyse usw. Deutsche Zeitschr. f. Nervenheilkde. Bd. 8. Heft 3 u. 4.

10) A. Wallenberg, Klinische Beiträge zur Diagnostik akuter Herderkrankungen des verlängerten Markes und der Brücke. 2. Fall. Deutsche Zeitschr. f. Nervenheilkde. Bd. 19, 2.—4. Heft.

11) Derselbe, Akute Bulbäraffekt. Archiv f. Psych. Bd. 27. Heft 2.

12) Derselbe, Anatom. Befund dieses Falles. Archiv f. Psych. Bd. 34, Heft 3.

13) Strohmayer zitiert nach Wallenberg, Deutsche Zeitschr. f. Nervenheilkde. Bd. 19, 2.—4. Heft.

XXIV.

Mitteilung aus der königl. ungar. Universitäts-Nervenklinik zu Budapest (Direktor: Prof. E. Jendrássik).

Weitere Beiträge zur Kenntnis der Heredodegeneration.

Von

Privatdozent Dr. Jenö Kollarits.

(Mit 13 Abbildungen im Text.)

Diese Mitteilung ist ein weiterer Teil der Arbeit, welche an der Klinik von Herrn Prof. Jendrássik[1–4]) angefangen wurde und an deren Fortsetzung auch ich teilnahm[5–7]). Ich will hier die allgemeinen Ergebnisse unserer Arbeit nicht wiederholen, da ich sie vor kurzer Zeit an anderer Stelle zusammengefasst habe[7]). Um neuere Gesichtspunkte zu gewinnen und um die früher gezogenen Schlüsse mit neueren Belegen stützen zu können, ist weitere Sammlung des Materials nötig. Ich bespreche deshalb heute nur diejenigen Fragen, welche von den neuen Fällen beleuchtet werden. Meine Beobachtungen sind die folgenden.

1. Beobachtung. Familie R., Kombination von Friedreichscher und dystrophischer Form der Heredodegeneration mit Sektionsbefund. Bemerkung über die Berührungsempfindung.

Die Krankengeschichte der Familie R. ist als 15. Beobachtung von Herrn Prof. Jendrássik[3]) in seiner dritten Arbeit über die hereditären Krankheiten veröffentlicht worden. Es handelte sich darin um zwei Ge-

1) Jendrássik, Über Paralysis spastica und über die vererbten Nervenkrankheiten im allgemeinen. Deutsches Archiv f. klin. Med. 1897. Bd. 58. S. 137.

2) Neuer Beitrag zur Lehre von den vererbten Nervenkrankheiten. Ebenda. 1898. Bd. 61. S. 187.

3) Beiträge zur Kenntnis der hereditären Krankheiten. Diese Zeitschrift. Bd. 23. S. 444.

4) A belgyó gyàszat kézi könyve. 1899. Bd. 6.

5) Beitrag zur Kenntnis der anatomischen Grundlage der Muskelatrophie. Deutsches Archiv f. klin. Med. Bd. 70, Heft 1—2.

6) Beiträge zur Kenntnis der vererbten Nervenkrankheiten. Diese Zeitschrift. 1906. Bd. 30. S. 293.

7) Die heredodegenerative Krankheit. Heilkunde 1907. Nr. 1.

schwister, Julie und Ester. Die dritte, damals noch gesunde Schwester Margarete ist später erkrankt, ich habe ihre Beobachtung publiziert (s. S. 410, Anmerk. 6). Seitdem ist Julie R. gestorben. Ich habe nun Gelegenheit, den weiteren Verlauf ihrer Krankheit und den Obduktionsbefund mitzuteilen.

Ich wiederhole aus den früheren Publikationen Folgendes: Der väterliche Grossvater war der Cousin seiner Frau, ausserdem waren die Grossmütter Schwestern. Die Eltern und die Geschwister der Mutter waren gesund. Zwei Brüder des Vaters fingen im achten und im zwölften Jahre an schwer zu gehen und starben 26 und 34 Jahre alt. Julie hat ausser den zwei kranken Schwestern drei gesunde Brüder.

Die Kranke wurde zur Zeit ohne Schwierigkeiten geboren. Sie lernte ein wenig später gehen als die übrigen Geschwister. Das Schielen besteht seit dem ersten Kindesalter. Der Gang wurde im siebenten Lebensjahre schlecht und ging im folgenden Jahre nach einem Typhus verloren. Ich habe die Kranke in der Ambulanz am 5. Juni 1899 zum ersten Male untersucht. Der Gang des 9jährigen Mädchens war damals cerebellarataktisch; die Patellarreflexe fehlten, Rombergs Zeichen war vorhanden. Es bestand ein Strabismus convergens alternans. Die Augen bewegten sich nach aussen und unten nicht. Die Diagnose wurde auf Friedreichsche Ataxie gestellt. Zwei Jahre später wurde das Schlingen erschwert und die Sprache wurde langsam und näselnd. Die Muskeln der Schulter, die Extensoren der Hand, die Muskulatur des Rumpfes und der Füsse waren schwach. Die Bewegungen der Extremitäten war ungeschickt, es entstand dabei an den Ober- und Unterextremitäten Intentionszittern. Die Füsse hatten die Friedreichsche Form. Der Gang war unmöglich; aufrecht stehen konnte die Kranke überhaupt nicht. Auch beim Sitzen waren Unruhe und Schwanken bemerkbar. Die Sehnenreflexe fehlten, die Sohlenreflexe hatten Babinskische Form. Der Urin tropfte manchmal. Die Wirbelsäule war skoliotisch, infolge dessen war der Brustkorb entsprechend deformiert.

Die Kranke wurde im August 1905 wieder aufgenommen. Die Symptome haben sich zu dieser Zeit erheblich verschlimmert. Die Untersuchung ergab Folgendes. Das 126 cm hohe 15jährige Mädchen ist in seiner Entwicklung zurückgeblieben; die Brüste sind klein; Achselhöhle und Pubes sind wenig behaart. Der herabgekommene Körper liegt unbeweglich vor uns (s. Fig. 1). Die Haut ist blass. Das Gesicht ist ausdruckslos und eingefallen (Fig. 2). Die Augen liegen tief. Die Ohrmuscheln haben oben eine gespitzte Form (Satyrohr). Die Gesichtsmuskeln sind während der Untersuchung teilnahmlos, unbewegt. Der Mund ist halb geöffnet, vom Mundwinkel fliesst der Speichel, welchen die Kranke nicht abwischen kann. Die Stirn kann nur langsam und mit Mühe gefaltet werden. Auch die Lippen sind schwach. Sie weichen beim Lachen nur schwer auseinander. Das Pfeifen gelingt nicht, die Backen können nicht aufgeblasen werden. Der Unterkiefer bewegt sich in jeder Richtung gut. Das Kauen ist nicht erschwert. Die Bewegungen der nicht atrophischen Zunge sind erhalten, dabei ist kein Zittern bemerkbar. Die Sprache ist derart schlecht, dass man nur nach langer Gewöhnung einige entstellte Worte erkennen kann. Die Stimme ist auffallend tief und näselnd. Nur wenige Buchstaben können richtig ausgesprochen werden. Die Vokale A und E werden richtig gebildet, auch statt dem I wird ein E gebraucht. Das O kann nicht aus-

gesprochen werden, das U ist reiner und wird statt dem O gebraucht. Die Konsonanten werden in der gewöhnlichen Sprache sehr schlecht ausgesprochen. Mit Aufmerksamkeit und Anstrengung können sie jedoch verständlich vorgebracht werden. Die Kraft der Stimme ist gering und wird nur beim Weinen laut.

Fig. 1.

Die Uvula steht gerade, die Gaumensegel bewegen sich ziemlich gut. Das Schlucken ist erschwert, die Kranke hustet oft beim Essen. Das Wasser fliesst beim Schlucken oft in die Nase zurück.

Fig. 2.

Fig. 3.

Die Bewegung des Kopfes ist erschwert. Die Kranke kann ihn während der Rückenlage nur langsam seitwärts drehen und beugen, und kaum heben. Auch diese Bewegungen sind so schwach, dass der kleinste Widerstand nicht überwunden werden kann. Beim Aufrechtsitzen kann

der Kopf nur kurze Zeit gerade gehalten werden, er sinkt bald nach der Seite und muss darum gestützt sein.

Wird die Kranke an den Armen gefasst gehoben, so heben sich die Schultern bis zur Höhe der Ohren, sie können nicht hinuntergedrückt werden. Die Bewegungen der Schultern sind in jeder Richtung schwach und gegen Widerstand unmöglich. Extension und Flexion des Ober- und Unterarmes, Pronation und Supination gelingt relativ besser. Sehr schwach ist der M. pectoralis major, dessen Platz auch nicht ganz ausgefüllt ist. Ab- und Adduktion, Flexion und Extension der Finger können nur in geringem Maße ausgeführt werden. Die Druckkraft der Hand ist fast ganz verschwunden. Die Haltung der Hand in der Ruhe weicht vom Normalen ab (Fig. 3). Die rechte Hand und deren Finger sind leicht gebeugt, der Daumen ist an die Hohlhand gebeugt. Die linke Hand ist in derselben Stellung. Die Beugungskontraktur ist aber hier stärker und die Hand ist mehr zur ulnaren Seite gezogen. Die linke Hand und ihre Finger können passiv nicht ganz extendiert werden. Die Oberextremitäten sind im ganzen ausserordentlich abgemagert. Der grösste Umfang der Oberarme beträgt 11, der der Unterarme 12 cm.

Die Muskulatur des Rumpfes ist ausserordentlich schwach. Die Kranke kann sich weder aufsetzen, noch sich drehen. Sie kann nur mit Unterstützung aufrecht sitzen.

Die Wirbelsäule ist von hinten gesehen nach rechts gebogen. Die Verkrümmung verkleinert sich in gewissem Maße, wenn man die Kranke vertikal aufhebt. Dieser Deformation entsprechend ist auch der Brustkorb verändert, indem er links eingezogen ist, während die rechte Seite hervorsteht. Der untere dorsale Teil der Wirbelsäule ist nach vorn gebogen. Dem entspricht der Umstand, dass der untere Teil des Brustkorbes hervorsteht.

Die Bewegungen der Ober- und Unterschenkel gelingen nur recht wenig und ohne jede Kraft. Beide Füsse haben eine varo-equine Stellung. Die Kranke kann diese kaum verändern, nachdem die Flexion und Extension nur geringermaßen möglich ist. Die Bewegung der Zehen ist ein wenig besser. Am linken Fuss befinden sich die ersten Glieder in Extension, am rechten ist nur die grosse Zehe in Extension, die übrigen sind in Flexion. Die Spannung und Verkürzung der Achillessehne kann auch mit Gewalt nicht überwunden werden. Die Kranke kann weder gehen noch stehen. Die Muskulatur der Unterextremitäten ist derart atrophisch, dass die Knochen des Knies hervorstehen. Der Umfang des Oberschenkels beträgt 15 cm, über dem oberen Patellarrande 22 cm; der grösste Umfang des Unterschenkels beträgt 16 cm.

Entartungsreaktion besteht nicht. Keine fibrillären Zuckungen.

Der Tonus der Muskulatur ist im allgemeinen verringert. Die im Kniegelenk gestreckte Unterextremität kann im über 90 gradigen Winkel aufgehoben werden. Der Unterschenkel ist passiv derart flektierbar, dass die Fersen die Sitzbeine berühren.

Die Patellar-, Achilles- und Triceps(brachii)-Sehnenreflexe sind nicht auslösbar. Die Bauch- und Sohlenreflexe sind lebhaft. Babinskis Sohlenreflex ist vorhanden.

Die inneren Organe sind gesund. Der Urin kann nicht immer gehalten werden. Der Urin enthält keine fremden Bestandteile. Der Appetit ist gering, der Stuhl träge.

Die Augen schielen alternierend konvergent. Sie bewegen sich nicht nach aussen und unten. Der Visus ist normal, der Augenhintergrund gesund. Die Pupillen sind mittelweit, gleich und reagieren gut auf Licht und bei Accomodation. Nystagmus ist nicht vorhanden.

Die Berührungs-, Schmerz- und Temperaturempfindungen sind nicht gestört.

Die psychische Stimmung des Mädchens ist besser, als bei der schweren Krankheit erwartet werden konnte. Die Intelligenz ist schwer zu prüfen, nachdem die Sprache kaum verständlich ist. Ein grosser Grad von Intelligenzstörung kann keinesfalls nachgewiesen werden.

Subjektive Beschwerden, Schmerzen, Parästhesien, Schwindel sind nicht vorhanden.

Während des Aufenthalts in der Klinik verschlimmerte sich der Zustand der Kranken fortwährend. Der Appetit wurde schlecht, Erbrechen stellte sich oft ein. Das Körpergewicht ist bis 18 kg herabgesunken, der Tod trat am 1. Dezbr. 1905 ein.

Fig. 4.

Die Sektion des Leichnams wurde am folgenden Tage von Herrn Prof. Genersich vorgenommen. Im Sektionsprotokoll finden wir bemerkt, dass die Muskulatur überall dünn und blass ist. Besonders dünn und atrophisch sind die Wadenmuskeln, welche sehnenartig durchzogen sind.

Das Gehirn, Kleinhirn und das verlängerte Mark wurden nach kurzer Formalinbehandlung im ganzen in Müllerscher Flüssigkeit aufgehoben. Das Rückenmark ist dünn, fest. Im Hals- und Brustmark sind hauptsächlich die Burdachstränge grau, im Lumbalmark auch die Gollstränge.

Ferner wurden Stücke aus den Mm. pectorales, cucullares und gastrocnemii und aus den Nervi ischiadici und radiales in Müllerscher Flüssigkeit behandelt. Zur Färbung wurden die Methoden von Weigert-Pal, Marchi und van Gieson verwendet.

Mikroskopische Untersuchung. An den nach Weigert-Pal und van Gieson untersuchten Stücken der motorischen Hirnrinde, des Mittelhirns, der Brücke und des oberen Teils der Oblongota, des Kleinhirns konnte nichts Abnormes gefunden werden. Im unteren Teile der Oblongata sind die Fortsetzungen des Gollschen und Burdachschen Stranges an den Weigert-Pal-Präparaten hell.

Das Rückenmark ist im ganzen klein und abgeflacht. Im obersten Teil des Halsmarks (Fig. 4 ist der Burdachsche Strang an den Weigert-Palschen Präparaten gänzlich entfärbt, der Gollstrang ist etwas dunkler, doch sind auch in diesem nur wenige Fasern erhalten. Das Hellwegsche Bündel ist beiderseits in der bekannten dreieckigen Form deutlich sichtbar

und von heller Farbe. Dieses Bündel ist nur im obersten Teile des Halsmarks sichtbar.

Im übrigen Teile des Halsmarks sind die Veränderungen gleich. In den aus dem mittleren und unteren Halsmark stammenden Präparaten (Fig. 5) sind die Goll- und Burdachstränge degeneriert. An den nach Weigert-Pal gefärbten Schnitten erscheint nur ein kleiner Teil der Hinterstränge normal. Dieser Teil nimmt beiläufig ein dreieckiges Feld am ventralen Ende der Hinterstränge ein und liegt der Ursprungsstelle der Hinterhörner an. Im übrigen Teile des Burdachstranges sind nur hie und da einige erhaltene Fasern zu sehen. Der Gollstrang ist weniger erblasst, der Faserausfall ist in seinem ganzen Gebiete gleichförmig. Auch die Lissauersche Zone ist blass. Die erhaltenen Fasern sind überall dünner als die gesunden. Die Fasern der grauen Hörner sind wohlgebildet; die Vorder- und Seitenstränge sind normal. Die vorderen Wurzeln sind wohlerhalten, der nahe am Rückenmark befindliche Teil der Hinterwurzeln ist ein wenig heller als die vorderen Wurzeln, 1—2 mm weiter ist dieser Unterschied nicht merklich.

Fig. 5.

An den nach van Gieson gefärbten Schnitten erscheinen die motorischen Zellen ohne Strukturveränderungen. Der grösste Durchschnitt der grössten Zellen beträgt 59 μ.

Fig. 6.

Die Veränderungen im oberen Brustteil (s. Fig. 6) sind dieselben, mit der Ausnahme, dass hier sich zum erhaltenen Dreieck des Burdachstranges ein dünner Streifen anschliesst, welcher die innere Grenze der Hinterwurzeln einsäumt. Die Lissauersche Zone ist blass.

Am mittleren Teile des Brustmarks ist das Bild ein wenig verändert. Auch hier ist der Burdachsche Strang am stärksten beschädigt, auch das im oberen Brustmark erhalten gebliebene Feld ist hier degeneriert. Weniger schwer verändert ist der Gollstrang. In der Mitte desselben zieht ein dünner, gänzlich entfärbter Streifen von vorn nach rückwärts.

Im unteren Brustmark sind die Hinterstränge in ihrer ganzen Ausdehnung degeneriert. Ein relativ weniger beschädigter, aber dennoch ent-

färbter Streifen befindet sich dem inneren Rand der Hinterhörner anliegend. In demselben Maße, relativ weniger erkrankt erscheint ein Feld am dorsalen Rande des Gollstranges, welches eine dem Gombault-Philippeschen Dreieck ähnliche Form zeigt. Die erhaltenen Fasern sind überall dünn. Die Lissauersche Zone ist auch hier faserarm. In dieser Höhe ist eine unbedeutendere Faserarmut im Pyramidenseitenstrang wahrnehmbar. Die Faserarmut ist in der ganzen Ausdehnung des Querschnittes dieser Bahn gleichmässig verbreitet und enthält nur wenige kranke Fasern.

Die graue Substanz ist im Brustmark überall normal. Die Vorder- und Seitenstränge sind mit Ausnahme der besprochenen leichten Pyramidendegeneration gesund. Die motorischen Zellen der Vorderhörner scheinen an van Giesonpräparaten strukturell intakt zu sein. Der grösste Durchmesser der grössten Zellen beträgt 40,8 μ.

Die Vorderwurzeln sind überall normal, die hinteren Wurzeln sind ein wenig lichter.

Fig. 7.

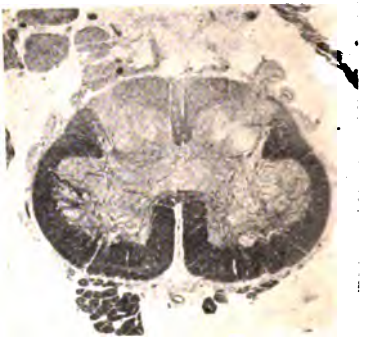

Fig. 8.

Die Clarkesäulen sind überall stark erkrankt. Sie erscheinen an den Weigert-Palschen Präparaten als leere Maschen, indem ihre Fasern grösstenteils zugrunde gegangen sind. An den nach van Gieson gefärbten Schnitten sind die Zellen erhalten, doch haben manche keinen Kern und scheinen in einen runden homogenen Körper umgewandelt.

Im Lumbalmark (s. Fig. 7) sind die Hinterstränge grösstenteils degeneriert. Auch hier ist ein relativ erhaltener Streifen neben dem inneren Rande der Hinterhörner zu finden. Die Degeneration ist nicht gleichmässig, indem die am hinteren Rande des Rückenmarks befindlichen Fasern relativ wenig geschädigt sind. Die Pyramidenseitenstränge sind wenig entfärbt. Die graue Substanz ist gesund. Die motorischen Zellen der Vorderhörner sind strukturell normal; der grösste Durchmesser der grössten Zellen beträgt 68,1 μ. Die Hinterwurzeln sind lichter als im Cervikalmark.

Im Sakralmark (s. Fig. 8) befindet sich am ventralen Teil der Hinterstränge ein relativ erhaltenes Feld, der übrige Teil derselben ist gleichmässig in geringem Grade degeneriert. Manche markhaltige Fasern sind

dünn. Der Pyramidenseitenstrang ist blass. Die graue Substanz ist normal. Die Hinterwurzeln sind auch hier ein wenig blasser als die Vorderwurzeln.

Sämtliche besprochene Veränderungen sind beiderseits symmetrisch. Die nach Marchi gefärbten Präparate zeigen einige zerstreute schwarze Körperchen, deren Zahl das Normale nicht überschreitet. Die degenerierten Teile sind auch hier blass.

Die peripheren Nerven, die Nn. brachiales und ischiadici sowie die in den untersuchten Muskeln befindlichen kleinen Ästchen der Nerven sind, nach Weigert-Pal gefärbt, normal.

Von den Muskeln ist der M. gastrocnemius am meisten erkrankt. Am Querdurchschnitt dieses Muskels sind viele leere Maschen, aus Fettgewebe

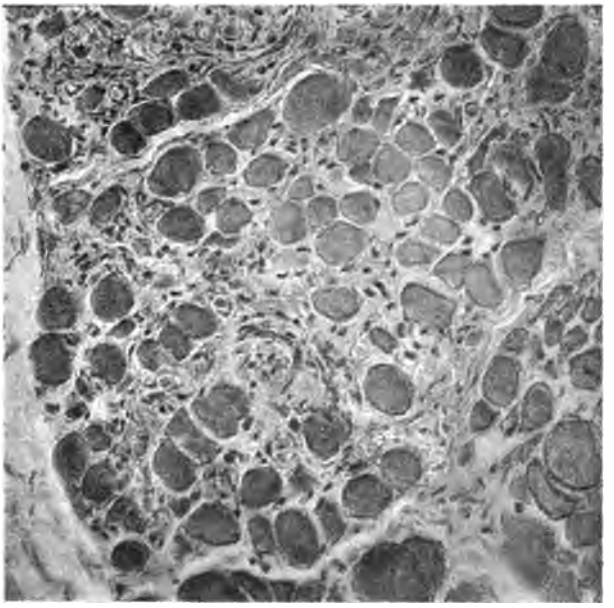

Fig. 9.

gebildet, zu sehen. Auch das zwischen den Muskelbündelchen befindliche Fettgewebe ist vermehrt. Die einzelnen Bündel der Muskeln liegen infolge dessen weiter auseinander. In manchen, im ganzen wohlerhaltenen Bündeln sind einzelne Fasern in Fettgewebe verwandelt. Hier und da sind die Muskelfasern von einem in van Giesonpräparaten sich rot färbenden Bindegewebe auseinandergedrängt (Fig. 9). Die Muskelkerne sind hier besonders vermehrt, oft stäbchenartig und stehen manchmal in einer Reihe nebeneinander. Der Querschnitt der einzelnen Fasern ist unregelmässig rund, manchmal eiförmig, polygonal oder zusammengedrückt. An den Längsschnitten sieht man, dass die Fasern ihre Konturen erhalten haben und dass die Querstreifung nicht verändert ist. Die Breite der Fasern variiert von 4,5 bis 40,8 μ.

Der M. cucullaris ist weniger erkrankt; nur hie und da sind einige mit Fett ausgefüllte Maschen an Stelle der Muskelfasern zu sehen. Der Befund ist sonst derselbe wie am M. gastrocnemius. Die Breite der Fasern variiert zwischen 4,5 und 40,8 μ.

Der M. pectoralis weist dieselben Veränderungen auf, die Breite der Fasern ist zwischen 9,8 und 27,24 μ.

Ich fasse den Fall kurz zusammen. In der Familie entwickelt sich die Heredodegeneration infolge der doppelten Verwandtschaft der Eltern in erhöhtem Maße. 5 Mitglieder sind an demselben Leiden erkrankt: 3 Schwestern und deren 2 Onkel. Die ersten Symptome traten in dem hier publizierten Falle im Alter von 7 Jahren auf. Diese sind im Alter von 15 Jahren die folgenden: Zurückgebliebenheit in der Entwicklung; Lähmungen der Muskeln der Augen, des Rumpfes und der Extremitäten; Muskelatrophien ohne Entartungsreaktion; Hypotonie; Fehlen der Sehnenreflexe; Babinski; cerebellare Ataxie; Knochendystrophie; Kyphoskoliose; Urinträufeln. Der Tod ist infolge von Erschöpfung im Alter von 15 Jahren eingetreten. Die Obduktion zeigte, dass das Rückenmark klein und flach war. Die Hinterstränge, die Clarkeschen Säulen waren schwer degeneriert. Im geringem Maße waren auch die Hinterstränge und der untere Teil der Pyramidenseitenstränge entartet. Die peripheren Nerven waren gesund. Der M. gastrocnemius war fettig entartet, die erhaltenen Muskeln waren atrophisch, das Bindegewebe und die Muskelkerne sind vermehrt. In den übrigen Muskeln befindet sich eine geringe Veränderung.

Das klinische und anatomische Bild entspricht im ganzen trotz dem Fehlen des Nystagmus der Friedreichschen Ataxie. Wir haben mit einem sogenannten atypischen Falle dieses Symptomenkomplexes zu tun. Die Muskelatrophien trugen im Leben, wie es von Jendrássik schon erwiesen wurde, den Charakter der Dystrophie. Der histologische Befund des Muskels erwies die Richtigkeit dieser Annahme.

Es soll hier die Besprechung einiger interessanten Fragen folgen.

Muskelatrophie ist ein Symptom, welches in der Friedreichschen Ataxie schon oft gefunden, aber nicht recht gewürdigt worden ist. Viele Autoren erblickten in ihr den verunreinigenden Faktor des reinen Krankheitsbildes. Man dachte, dass in manchen Fällen ein Übergreifen des Krankheitsprozesses auf die Vorderhörner oder auf die peripherischen Nerven stattgefunden habe und dass die Muskelatrophie eine Folge der Erkrankung des zweiten motorischen Neurons sei. Eine Veränderung in den peripherischen Nerven konnte nur hier und da nachgewiesen werden, sie kann aber nicht immer die Schuld der Muskelatrophie sein.

Bemerkenswert ist es, dass schon Schultze[1]) auf das Missverhältnis zwischen der Muskelatrophie und dem Befund im Rückenmark hinwies. Er schreibt: „. . erstaunt war ich, angesichts der Atrophie der Sakrolumbalmuskeln und zum Teil der Muskulatur der Unterextremitäten in der grauen Substanz des Lendenteils eine so grosse Menge von normalen Ganglienzellen zu finden; nur verhältnismässig wenige erscheinen geschrumpt, kernlos, in Pigmenthaufen verwandelt; Veränderungen, welche sich im senilen Rückenmark ohnehin gewöhnlich an einzelnen Zellen finden. Auch die intramedullären vorderen Wurzeln zeigten keine Veränderung; von einer vollständig transversalen Degeneration war nirgends die Rede". Es bestand in diesem Falle eine Parese der Beine. In den sakrolumbalen Muskeln wurde hochgradige allgemeine Atrophie mit erheblicher Vermehrung der Muskelkerne gefunden. Es gibt also Fälle wie der Fall Schultzes, der meinige und viele andere, in welchen ausser den üblichen Symptomen der Friedreichschen Ataxie auch eine Muskelatrophie vorhanden ist, trotzdem dass die motorischen Vorderhornzellen, die vorderen Wurzeln und die peripherischen Nerven gesund sind und dementsprechend keine Entartungsreaktion vorhanden ist.

Wenn also diese Muskelatrophie nicht die Folge der Erkrankung des zweiten motorischen Neurons sein kann, müssen wir nach einem anderen Grund suchen. Nachdem die Muskelatrophien immer nur in dem vorgeschrittenen Stadium des Leidens auftreten, könnte man meinen, dass es sich nicht um eine wirkliche Atrophie, sondern nur einfach um eine Ermagerung des Muskels infolge der Inaktivität handelt. Das ist aber nicht wahrscheinlich, da bei der Friedreichschen Ataxie die Muskeln nicht nur atrophisch, sondern auch gelähmt sind.

Eine von einer schweren Erkrankung des zweiten motorischen Neurons unabhängige Atrophie und Lähmung ist bei der Muskeldystrophie bekannt. Da sowohl die Dystrophie wie auch die Muskelatrophie der Friedreichschen Krankheit eine vererbte Degeneration ist, so können wir annehmen, dass die Muskelatrophie in denjenigen Fällen von Friedreichscher Krankheit, in welchen das zweite motorische Neuron nicht ergriffen ist, auf Dystrophie zurückzuführen ist. Diese Verallgemeinerung gewinnt an Berechtigung, da in meinem Falle die Dystrophie histologisch festgestellt ist, da im Falle von Bäumlin[2]) die Friedreichsche Ataxie und im Falle von

1) Schultze, Über kombinierte Strangdegeneration in der Med. spinalis. Virch. Archiv 1880. Bd. 70. S. 132. Fall 1.

2) Bäumlin, Über familiäre Erkrankungen des Nervensystems. Deutsche Zeitschr. f. Nervenheilkde. 1901. Bd. 20. S. 265.

Bing[1]) die „spinocerebellare Heredoataxie“ mit Dystrophie verbunden war. Diese Auffassung findet eine weitere Stütze in dem Umstande, dass in diesen Fällen auch eine Muskelverkürzung entsteht, welche derjenigen der dystrophischen ähnlich ist.

Dieselbe Kombination kommt auch in der hereditären spastischen Lähmung zum Vorschein. Solche Fälle habe ich in meiner oben genannten Arbeit aus der Literatur zusammengestellt (Seeligmüller, Hoffmann, O. Maas, Jendrássik) und mit einem Sektionsbefunde ergänzt. Alle diese Fälle sind neue Beweise für die Auffassung Jendrássiks, laut welcher die Muskeldystrophie, die hereditäre spastische Spinalparalyse, die Friedreichsche Krankheit, Maries Kleinhirnataxie usw. keine selbständigen Krankheiten, sondern von einander nicht trennbare, ohne Grenzen ineinander übergehende Formen der familiären Heredodegeneration sind.

Die Intaktheit der Berührungs-, Temperatur- und Schmerzempfindung trotz der intensiven Erkrankung der Hinterstränge ist ein weiterer interessanter Punkt meiner Beobachtung. Das ist keine neue Tatsache, aber eine Sache, welcher nicht genügende Aufmerksamkeit geschenkt wird. Friedreich[2]) hat schon geschrieben: „Ich muss nochmals auf das bestimmteste hervorheben, dass in meinem Falle eine so totale Vernichtung der weissen Hinterstränge bestand, dass nur noch hier und da spärliche Reste der Nervenfasern erkannt und dieselben sicherlich in keiner Weise mehr als leitende Gebilde betrachtet werden konnten.“ Es geht „so viel mit Sicherheit hervor, dass die Substanz der Hinterstränge unmöglich als die einzige oder auch nur vorwiegende Bahn angesehen werden kann, auf welcher die sensitiven Eindrücke zum Sitze des Bewusstseins fortgeleitet werden“.

Mit derselben Frage haben sich in der letzten Zeit Eduard Müller[3]) und Dejerine u. André-Thomas[4]) befasst.

Eduard Müller veröffentlicht die Beobachtungen der Strümpellschen Klinik. In diesen Fällen waren zwar keine gröberen Ausfallserscheinungen in der Sensibilität vorhanden, doch waren geringere Abstumpfungen an den Extremitätenenden bei aufmerksamer Untersuchung

1) Bing, Eine kombinierte Form der heredofamiliären Nervenkrankheit (spinocerebellare Heredoataxie mit Dystrophia musculorum). Deutsches Archiv f. klin. Med. 1905. Bd. 83. S. 199.

2) Friedreich, Virchows Archiv. Bd. 27. S. 16 u. 17.

3) Eduard Müller, Zur Pathologie der Friedreichschen Krankheit. Diese Zeitschr. 1907. Bd. 32. S. 137.

4) Dejerine u. André-Thomas, Les lésions des racines, des ganglions rachidiens et des nerfs, dans un cas de maladie de Friedreich. Examen par la méthode de Ramon y Cajal (impregnation à l'argent). Revue neurol. 1907. S. 41.

zu finden. Ich nenne hier nur die Fälle mit Sektionsbefund: In dem einen lesen wir, dass auf einfache Berührungen oft falsche Angaben folgen und dass das Lagegefühl vom Fersengelenk abwärts auf beiden Seiten sehr schlecht und auch an dem Arm und Hüftgelenk nicht normal ist. Im anderen Falle war die Berührungsempfindung und die tiefe Empfindung an den Oberextremitäten normal; an den Unterextremitäten bestand abwärts vom Fersengelenk eine leichte Abstumpfung der Druck-, Lage-, Bewegungs- und Berührungsempfindung. Ich nenne die Befunde von Eduard Müller hauptsächlich darum, weil die Untersuchung in beiden Fällen auf alle Empfindungsqualitäten kurze Zeit vor dem Tode stattgefunden hat. Die mikroskopische Untersuchung zeigt, wie es an den Figuren ersichtlich ist, dass die Hinterstränge sehr schwer, teilweise fast gänzlich zugrunde gegangen sind. Eduard Müller gibt mehrere Erklärungsversuche und kommt zum Schlusse auf die Meinung, dass im erblassten Gebiete leitungsfähige nackte Achsenzylinder, eventuell einzelne Fibrillen vorhanden sind.

Dejerine und André-Thomas untersuchten ihren Fall mit Ramon y Cajals Methode, mit Silberimprägnation, welche die Achsenzylinder färbt. Leider war die Intelligenz der Kranken alteriert und konnte deshalb keine pünktliche Sensibilitätsaufnahme gemacht werden. So viel ist sicher, dass 6 Wochen vor dem Tode auch die leichteste Berührung mit einer Nadel überall empfunden und richtig lokalisiert wurde. Die Hinterstränge waren trotzdem arg erkrankt. Namentlich waren die Achsenzylinder der Gollschen Stränge im Cervikalmark fast total zugrunde gegangen. Da hier die vom Lumbal- und Sakralmark kommenden Fasern ihre Fortsetzung finden, so befindet sich dieser Befund im Widerspruch mit der Intaktheit des Gefühls an den Unterextremitäten. Dejerine u. André-Thomas folgern: „Wenn der Gollstrang auch eine wichtige physiologische Rolle spielt beim Übertragen der peripheren Eindrücke, so scheint er gar keine Rolle bei der Aufarbeitung und Lokalisation der Empfindungen zu haben, er ist mindestens nicht der unumgängliche Weg weder der einen noch der anderen Funktion". Falls die Ramon y Cajalsche Methode für pathologische Zwecke sich als geeignet zeigen wird, so entfällt die Hypothese, dass das in nach Weigert gefärbten Präparaten ersichtliche Degenerationsfeld noch leitungsfähige Achsenzylinder enthalten sollte. In meinem Falle war das ventrale Hinterstrangfeld das einzige ziemlich erhaltene Feld. Dieses Feld, welches als endogenes gilt und nach aufwärts degeneriert, wäre das einzige, welches in meinem Falle für die Berührungslähmung geeignet gewesen sein konnte, wenn die Leitung dieser Empfindungsqualität überhaupt im Hinterstrange einen Platz

finden soll. Es ist natürlich ganz unmöglich, über eine so wichtige Frage aus einem einzigen Fall ein Urteil zu fällen.

So viel steht jedenfalls fest, dass gegen die heutige Ansicht über die Leitung der Berührungsempfindung im Hinterstrang viele Beobachtungen sprechen und dass diese Lehre eine dringende Revision braucht.

Ich muss endlich noch bemerken, dass Edinger und sein Schüler Bing die Friedreichschen Symptome als Abnützungskrankheit betrachten. Diese Autoren meinen, dass das Rückenmark klein ist, und dass in diesem die meist gebrauchten Fasern aufgebraucht werden. Eduard Müller hat dieser Ansicht mit guter Kritik widersprochen. Ich will seine Beweisführung nicht wiederholen, doch hebe ich aus dieser den treffenden Gedanken hervor, dass nicht die meistgebrauchten Fasern des kleinen Rückenmarks aufgebraucht werden, sondern dass in jeder Familie die Schwäche eben eines Fasersystems vererbt wird. Benützen doch alle Kinder beiläufig dieselben Fasern am meisten. Es wäre somit gar nicht verständlich, wie in einer Familie Friedreichsche Ataxie, in der anderen Spinalparalyse, in der dritten Dystrophie entstehen könnte, wenn das Rückenmark in seiner Entwicklung zurückgeblieben ist. Ich habe in meinem Falle von hereditärer Spinalparalyse mit Dystrophie aus der Kleinheit des degenerierten Pyramidenseitenstranges geschlossen, dass diese Bahn schon vor der Entartung klein entwickelt war.

Wenn man dennoch über Aufbrauch sprechen will, kann man keinesfalls sagen, dass der Aufbrauch die Fasern auswählt, welche degenerieren müssen, sondern dass die schlecht entwickelte Bahn am schnellsten aufgebraucht wird.

2. Beobachtung. Friedreichscher Symptomenkomplex: cerebellare Ataxie, Schwindel, Romberg, Intentionszittern, Fehlen der Sehnenreflexe, Muskelschwäche, Störung der Sensibilität, stechende Schmerzen, Skoliose, Genu recurvatum, kombiniert mit Intelligenzstörung und choreaartigen Bewegungen (Symptome der Huntingtonschen Erkrankung?).

M. T. 20jähriges Mädchen, ohne Beschäftigung, wurde am 10. Januar 1905 aufgenommen (Fig. 10). Es blieb hier 6 Monate lang.

Die Eltern starben früh, wir können deshalb keine ausführlichen Daten über die Grosseltern erhalten. Der Vater war ein leichtsinniger Mann, ein Trinker und Spieler. Er starb 46 Jahre alt an Tuberkulose. Die Mutter starb im Alter von 34 Jahren im Kindbette. Sie waren nicht verwandt.

Die Kranke hatte 12 Geschwister. Eine ältere Schwester ist gesund und hat gesunde Kinder. 5 Geschwister starben in den Kinderjahren. Wir wissen nichts Näheres über sie. An 6 jüngeren Brüdern ist bis jetzt nichts Krankhaftes zu bemerken.

Das Mädchen lernte zur Zeit gehen und sprechen. Es litt an keinen infektiösen Kinderkrankheiten. Die ältere Schwester erzählt, dass infolge des frühen Todes der Eltern sich niemand um das Kind kümmerte, und

dass sie deswegen kaum ein Jahr in die Schule gegangen ist. Sie lernte nur wenig lesen und schreiben und kaum etwas rechnen. Die Menstruation zeigte sich im 15. Jahre und ist seitdem regelmässig.

Im Sommer des Jahres 1903 wurde eine Unruhe in den Unterextremitäten bemerkbar, dadurch wurde der Gang sehr erschwert. Die Verkrümmung der Wirbelsäule ist zur selben Zeit aufgefallen. Die Unruhe der Unterextremitäten steigerte sich eine Zeit lang, dann übergriff das Leiden auf die oberen. Es hielt beiläufig 3 Monate lang an, dann folgte Besserung. Die Symptome kehrten aber im Herbst des Jahres 1904 in Begleitung von Gelenkschmerzen wieder und halten seitdem dauernd an.

Fig. 10.

Das Mädchen ist eine Virgo.

Bei der Aufnahme ist die überfette kleine Kranke 66 kg schwer. Die Wirbelsäule befindet sich in Skoliose und Kyphose. Die Konvexität des gekrümmten Wirbelsäulenbogens sieht, von hinten gesehen, nach rechts, der obere Lendenteil hingegen nach links. Die physiologische Lordose ist tiefer als normal. Der obere Teil der Wirbelsäule springt nach rückwärts vor, infolge dessen ist der Kopf nach vorne geschoben. Der Brustkorb ist links eingedrückt.

Die aktive Bewegung der Muskulatur ist überall intakt. Die Stellung der Augenachsen ist gerade, die Augen bewegen sich in jeder Richtung. Die Pupillen sind mittelweit und reagieren gut auf Licht und bei Accomodation. Die Sehkraft ist erhalten. Es besteht kein Nystagmus. Das Schlingen und die Sprache sind fehlerlos.

Die Extremitäten befinden sich in fortwährender Bewegung. Diese ist beim ruhigen Sitzen ebenso auffallend als beim Gang. Sie verschlimmert diesen in grossem Maße. Das Bild erinnert an Chorea, doch sind die Bewegungen mehr tic-artig. Der Gang ist eben infolge dieser ungeordneten Bewegungen schwer zu beurteilen und ist der cerebellaren Ataxie ähnlich. Die Kranke ist nicht imstande, ruhig zu stehen, sie wankt schon bei offenen Augen und fällt, sobald das Auge geschlossen ist.

Bei Beklopfung der Patellarsehne sieht man lebhafte Zuckungen in den Schultern. Die Patellar- und Achillessehnenreflexe sind erloschen. Die Bauchreflexe sind schwer auszulösen, die Bewegungsrichtung der Zehen kann nicht beurteilt werden.

Eine Muskelatrophie ist nicht vorhanden.

Die Sensibilität ist objektiv nicht verändert, das Kribbeln ist aber in den Händen sehr lästig.

Die inneren Organe sind gesund. Der Urin wird bei voller Blase nicht gut gehalten. Der Urin enthält keine fremden Bestandteile. Der Stuhl ist in Ordnung.

Die Kranke ist immer gut gelaunt, sie lacht viel und weint leicht. Die Intelligenz ist gering. Die Reihenfolge der Monate kann nicht angesagt werden. Das Rechnen geht recht schlecht ($20 + 12 = 30$). Die Kranke ist nicht imstande zu erzählen, mit was sie sich tagsüber beschäftigt.

Während des Aufenthalts in der Klinik verschlimmerte sich der Zustand. Die Parästhesien der Hand steigerten sich. Bei der Untersuchung im März 1905 war die Hand bis zum Handgelenk anästhetisch. Die geringe Intelligenz der Kranken verhinderte die pünktliche Abgrenzung der Anästhesie. Am 30. Mai war diese Stelle für Berührung, Schmerz, Kalt und Warm unempfindlich.

Wir sahen nun die Kranke lange Zeit nicht. Ich konnte sie erst am 29. September 1907 von neuem untersuchen. Die Kranke war jetzt sehr abgemagert, die Verkrümmung der Wirbelsäule war gesteigert. Die ticartigen Zusammenziehungen der Muskeln waren zwar schwächer geworden, störten aber den Gang beträchtlich. Ausser den schon vor 3 Jahren vorhandenen Symptomen gesellten sich Intentionszittern und Schwindel als neue hinzu. Die cerebellare Ataxie steigerte sich. Die Lähmung der Berührungs-, Kälte-, Wärme- und Schmerzempfindung ist grösser geworden, indem sie sich bis zur Mitte des Oberarms verbreitet hat; ausserdem ist auch ein für Berührung unempfindlicher Gürtel am Rumpfe vorhanden. Das Kribbeln wurde auch an den Unterextremitäten bemerkt. Zuweilen bestehen stechende Schmerzen in den Gliedern. Die Muskulatur wurde überall recht schwach, alle Bewegungsversuche konnten mit geringem Widerstande verhindert werden. Das linke Knie kann im Kniegelenke überflektiert werden. Das Genu recurvatum ist recht stark ausgebildet.

Nun fassen wir den Fall kurz zusammen. Die Tochter eines leichtsinnigen Trinkers und Spielers erkrankte im Alter von 18 Jahren. Beim ersten Anblick waren die unregelmässigen Bewegungen das meist auffallendste Symptom. Es schien eine gewöhnliche Chorea zu sein. Nach eingehender Untersuchung kamen Symptome der Tabes zum Vorschein, namentlich Fehlen der Sehnenreflexe, Rombergs Zeichen, Anästhesie und Ataxie. Die Verkrümmung der Wirbelsäule sprach in Anbetracht des jugendlichen Alters und der Intaktheit der Pupillenreaktion für Friedreichsche Ataxie. Das später entstandene Intentionszittern und der cerebellare Charakter der Ataxie bestärken diese Diagnose. Dagegen haben wir in diesem Falle zwei Symptome, welche in diesem Symptomenkomplex gewöhnlich nicht Platz finden. Das sind die Intelligenzstörung und die chorea- oder vielmehr tic-ähnlichen Bewegungen. Da aber die vererbte Krankheit in jeder Familie verschieden ist, und sogenannte „reine“ Krankheitsbilder gar nicht oder nur ausnahmsweise vorkommen, so ist es nicht richtig, einen Fall wegen Mangel eines Symptoms oder wegen Vorhandenseins eines ungewöhnlichen aus der sonst passenden Krankheitsform auszuschliessen. Das ist in diesem

Falle desto weniger geboten, da die unregelmässigen Bewegungen und die Intelligenzstörung zur Symptomatologie eines anderen vererbten Krankheitsbildes, nämlich der sogenannten Huntingtonschen Krankheit (?) gehören. Wir hätten damit einen neuen Beweis dafür, dass die vererbten Leiden keine selbständigen, verschiedenen Krankheiten, sondern ineinander fliessende Variationen derselben Krankheit sind.

3. Beobachtung. Zwei verwandte Familien. In der Familie Br. sind die Eltern doppelt verwandt. 3 Geschwister sind erkrankt.

Symptome: Mikrocephalie, geringe Intelligenz, Skoliose und konsekutive Veränderung des Brustkorbes, Fehlen des Achillessehnenreflexes, Babinski, Muskelschwäche und Muskelverkürzung. In der Familie F. sind die Eltern verwandt. Ein Mädchen ist mikrocephal, leidet an traumatischer Neurose und Achondroplasie. Sie hat einen inbezillen Bruder und eine nervöse Schwester, welche einen Selbstmordversuch machte.

Die Familie Br. kam am 25. Juli 1907 zum ersten Male auf die Klinik. Die Eltern der drei kranken Kinder sind Cousins, indem der väterliche Grossvater und die mütterliche Grossmutter Geschwister waren. Ausserdem war die väterliche Grossmutter die Cousine ihres Mannes. Die mütterlichen Grosseltern erreichten ein hohes Alter; über ihre Krankheiten konnten wir keine bestimmten Aufklärungen erhalten. Der väterliche Grossvater starb im 50. Jahre an einer unbekannten Krankheit. Die väterliche Grossmutter ist über 100 Jahre alt, sie ist sehr schwach und hat auch ihr Gedächtnis verloren.

Der Vater ist im Alter von 39 Jahren an Tuberkulose gestorben. Die Mutter ist 47 Jahre alt, sie ist ziemlich beschränkt. Unter den Schwestern der Eltern gibt es keine Nervenkranke. Eine Schwester der Mutter hat eine kranke Tochter, welche nicht gehen kann.

Die Geschwister sind die folgenden: 1. Sándor, 24 Jahre alt, ist krank; 2. Béla, 23 Jahre alt, ist krank; 3. Frau, 20 Jahre alt, mit einem gesunden, 4 Monate alten Kinde; 4. Knabe, 18 Jahre alt, gesund; 5. Margit, 16 Jahre alt, krank; 6. Knabe, starb im 9. Jahre.

Sándor Br. (Fig. 11). 24 Jahre alt, ist in einem Geschäfte angestellt. Er wurde zur Zeit ohne ärztliche Hilfe geboren und lernte zur Zeit sprechen und gehen. Er hatte keine infektiöse Kinderkrankheit. Seine geistige Fähigkeit war schon im frühen Kindesalter gering und hat sich auch seitdem nicht recht entwickelt. 5 Elementarklassen wurden mit Mühe in 10 Jahren absolviert.

Der Gang fing im 14.—15. Jahre an ungeschickt zu werden, die Krümmung der Wirbelsäule wurde zur selben Zeit beobachtet. Die Krümmung schreitet besonders seit 5 Jahren stärker vor.

Der Kopf ist klein. Der Umfang desselben beträgt 50,5 cm. Die Stirn ist niedrig, beide Kiefer stehen vor. Die Zähne sind schlecht. Die Wirbelsäule ist, von hinten gesehen, nach rechts gebogen, die oberen Brustwirbel sind ausserdem nach rückwärts gebogen. Dementsprechend steht die linke Schulter und die linke Hüfte höher als die rechte. Der Brustkorb ist links eingedrückt, rechts vorgewölbt.

Die Bewegung der Augen ist gut, Nystagmus ist nicht vorhanden.

Die Pupillen sind mittelweit, gleich. Sie reagieren gut auf Licht und bei Accomodation. Der Visus ist normal. Das Sprechen, Kauen, Schlucken, die Bewegungen der Zunge sind erhalten.

Die Bewegungen der einzelnen Muskeln sind im übrigen Teile des Körpers nicht gestört, nur die Druckkraft der Hand ist geschwächt. Die Hände sind recht ungeschickt, das Zuknöpfen der Kleider geht recht schwer. Die Schrift ist nicht schlecht. Intentionszittern ist nicht vorhanden. Die Füsse stehen einwärts, dieser Fehler ist beim Gehen besonders auffallend. Ataxie ist nicht vorhanden.

Die Muskeln sind nicht atrophisch, auch keine Entartungsreaktion vorhanden. Am M. gastrocnemius sind hie und da fascikuläre Zuckungen zu bemerken. Der Muskeltonus scheint nicht wesentlich gestört zu sein.

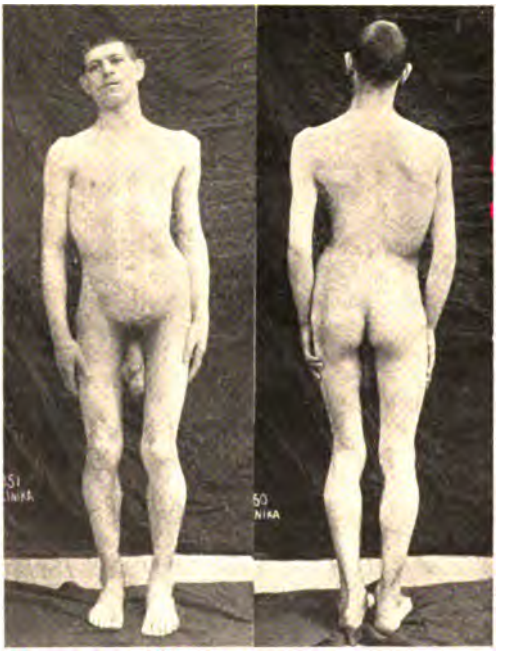

Fig. 11.

Die Scapularperiostreflexe, die Sehnenreflexe der Mm. tricipites brachii und der Patellarreflex sind lebhaft, der Achillessehnenreflex fehlt. Beim Beklopfen dieser Sehne entsteht ein lebhafter Adduktorenreflex. Die Hautreflexe sind auslösbar, Babinskis Zeichen ist nicht vorhanden.

Die Berührungsempfindung ist nicht gestört.

Der Penis kommt öfters in Erektion, Coitus wurde nicht versucht, Ejakulation kam bis jetzt nicht vor. Urin und Stuhlgang ist normal, im Urin sind keine fremden Bestandteile. Die inneren Organe sind gesund.

Die Intelligenz ist gering. Die Mutter beklagt sich, dass der junge Mann zu nichts zu brauchen ist. Er ist seit kurzer Zeit im Geschäfte eines Bekannten angestellt. Auch hier konnte man ihm keine wesentliche Arbeit anvertrauen. Der junge Mann ist nicht imstande zu erzählen, wann seine Krankheit begonnen hat. Er weiss auch nicht, wie lange er in die Schule gegangen ist und in welchem Alter er sie beendigt hat. Die ihm aufgegebenen Additionen und Multiplikationen löst er kaum ($6 + 7 = 13$, $12 \times 12 = 24$, $10 \times 10 = 20$, $10 \times 12 = 102$). Beim Sprechen wiederholt er dasselbe unzählige Mal mit Gefallen nacheinander. Seine Lage ist ihm garnicht bekannt. Der 24jährige krumme Mann spricht viel vom Theater und hofft Schauspieler werden zu können.

Béla Br. (Fig. 12) ist ohne Beschäftigung. Er wurde zur Zeit ohne

ärztliche Hilfe geboren, lernte im gewöhnlichen Alter gehen und sprechen. Er hatte keine infektiöse Kinderkrankheit. Die Füsse waren schon früh gebogen; der Knabe wurde damals wegen englischer Krankheit behandelt. Die Deformation des Brustkorbes begann schon im 6.—7. Jahre in Form einer Hühnerbrust. Der Knabe kam im Alter von 6 Jahren in die Schule, konnte hier keine Fortschritte machen und absolvierte deswegen die 5 Elementarklassen in 9 Jahren. Der Gang wurde im 14.—15. Jahre schlecht und verschlimmerte sich schneller als bei den anderen Geschwistern.

Der Kopf ist klein, der Umfang ist 51,5 cm. Die Stirn ist niedrig. Die Kiefer stehen hervor, die Zähne sind schlecht. Die Wirbelsäule ist,

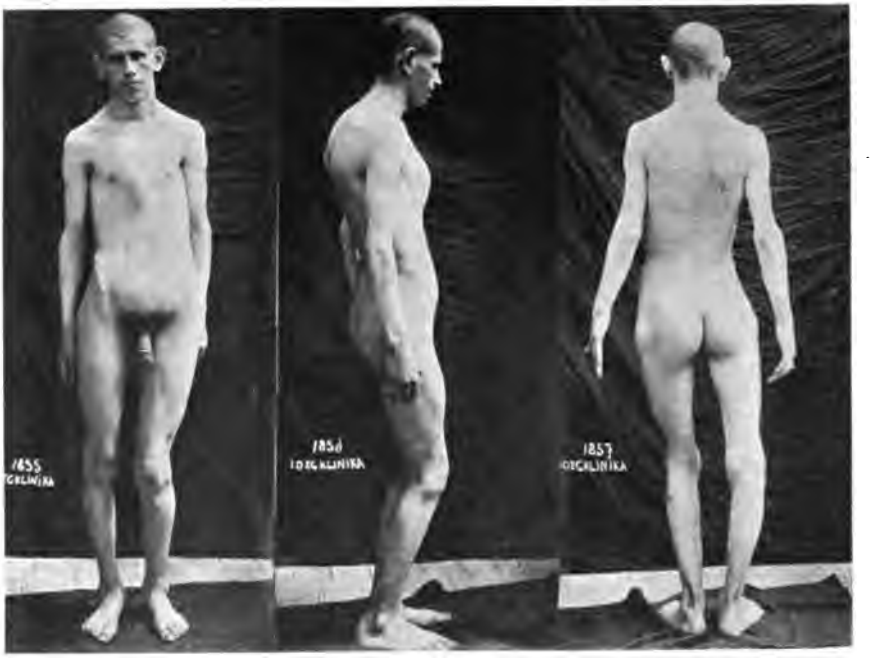

Fig. 12.

von hinten gesehen, nach rechts und nach rückwärts gebogen. Wenn man den Kranken aufmerksam macht, dass er sich gerade halten soll, so wird diese Krümmung geringer. Der Brustkorb ist deformiert, links eingesunken, rechts vorstehend.

Die Augenbewegungen sind intakt. Nystagmus ist nicht vorhanden. Die Pupillen sind mittelweit und bewegen sich gut auf Licht und bei Accomodation. Visus ist normal. Die Muskeln des Gesichtes bewegen sich gut. Das Kauen, Schlucken ist nicht gestört. Die Zungenbewegungen sind normal.

Die Bewegungen der Muskulatur sind an den Oberextremitäten und am Rumpfe gestört und der Handdruck ist schwach. Intentionszittern ist nicht

vorhanden. Die Schrift ist gut, doch sind die Hände sonst recht ungeschickt. Die Finger des gestreckten Armes zittern.

Die Unterextremitäten sind im ganzen ein bischen schwach, am schwächsten sind die Mm. peronei. Der Kranke kann in der Rückenlage seine Füsse wenig und nur auf kurze Zeit heben. Die Unterschenkel können gut und kräftig gebeugt werden, die Extension derselben ist sehr schwach und kann mit wenig Kraftaufwand verhindert werden. Die Bewegung der Füsse ist wegen der Retraktion des M. gastrocnemius behindert. Der Kranke kann weder auf einem Fusse, noch mit gebeugten Knieen stehen.

Die passive Beweglichkeit der Unterextremitäten bleibt unter dem Normalen zurück. Die Füsse können in der Rückenlage passiv nicht bis 90^0 gehoben werden. Der rechte Unterschenkel kann im Kniegelenke über das Normale extendiert werden.

Der Kranke steht gewöhnlich mit gebeugten Knieen, beim Gehen stolpern die Kniee ineinander; die Füsse drehen sich nach innen und die Ferse berührt den Boden nicht. Die Unterschenkel sind ein wenig abgemagert; der rechte dünner als der linke. Der grösste Umfang beträgt rechts 28,5, links 30 cm. Entartungsreaktion ist nicht vorhanden.

Die Scapularperiostreflexe, der Patellarreflex, die Sehnenreflexe des M. triceps brachii sind lebhaft, der Achillessehnenreflex ist rechts auslösbar und fehlt links. Die Hautreflexe sind erhalten. Babinskireflex besteht beiderseits.

Die inneren Organe sind gesund. Urin und Stuhl sind in Ordnung. Im Urin sind keine fremde Bestandteile vorhanden.

Die Intelligenz ist schwach, doch besser als bei den Geschwistern. Das Rechnen gelingt ziemlich gut. Doch kann man dem jungen Manne keine Arbeit anvertrauen.

Margit Br., Mädchen, 16 Jahre alt, wurde zur Zeit ohne ärztliche Hilfe geboren, lernte zur Zeit gehen und sprechen. Sie litt an keiner infektiösen Kinderkrankheit. Die Intelligenz war schon in den ersten Jahren gering. Die Kranke konnte trotz Protektion 3 Elementarklassen nur in 6 Jahren absolvieren.

Die Mutter versuchte sie bei der Schneiderei anzustellen, das Mädchen war jedoch nicht intelligent genug dazu. Sie lernte in den letzten Jahren kochen, doch ohne Resultat. Seit 2 Jahren machte sich die schlechte Haltung bemerkbar, seit einem Jahr ist auch der Gang schlecht. Die erste Menstruation zeigte sich vor einem Jahre und ist seitdem regelmässig.

Bei der Untersuchung ist an dem mageren, blassen Mädchen die abnorme Länge, Schmalheit und die Zurückgebliebenheit in der Entwicklung auffallend. Der Kopf ist klein, das Gesicht ist schief, die Stirn ist niedrig, die Kiefer stehen vor, die Zähne kariös, die Schultern sind schmal, der Brustkorb ist flach und schmal, links eingedrückt. Die linke Scapula steht, von hinten gesehen, vor, die Wirbelsäule ist nach rechts gebogen.

Die Augenbewegungen sind nicht gestört, Nystagmus ist nicht vorhanden. Die Pupillen sind gleich, mittelweit, reagieren gut auf Licht und bei Accomodation. Der Visus ist normal. Die Muskeln des Gesichtes bewegen sich gut. Das Sprechen, Schlucken, Kauen, die Zungenbewegungen sind normal.

Die Hände sind ungeschickt. Intentionszittern ist nicht vorhanden.

Die Bewegungen der Oberextremitäten und des Rumpfes sind sonst normal. Die Unterextremitäten sind nach innen gedreht. Der Fussrücken ist auffallend hoch. Der Gang ist langsam, die Kniee und Füsse schlagen dabei aneinander. Die Unterextremitäten sind mager und schwach, die linke ist schwächer als die rechte. Besonders mager sind die Waden. Entartungsreaktion ist nicht vorhanden.

Die Patellar- und Triceps(brachii)sehnenreflexe sind lebhaft. Der Achillessehnenreflex ist auslösbar. Babinskis Sohlenreflex ist ausgesprochen.

Die Berührungsempfindung ist überall normal.

Die inneren Organe scheinen gesund zu sein. Urin und Stuhlgang sind in Ordnung. Im Urin sind keine fremden Bestandteile.

Die Intelligenz ist gering. Nur die einfachsten Addierungen und Multiplikationen gelingen. Die Kranke kann die Fragen, mit was sie sich beschäftigt und was sie interessiert, nicht beantworten. Die einzige Antwort ist ein Lächeln.

Ich habe das Mädchen am 27. IX. 1907 wieder untersucht. Die Symptome änderten sich nur wenig. Jetzt ist der Achillessehnenreflex auch mit Jendrássik kaum auszulösen. Beim Beklopfen des M. gastrocnemius ist nur eine schwache Kontraktion nachweisbar.

Die beschriebene Familie leidet an einem Symptomenkomplex, welcher an allen Mitgliedern beiläufig im selben Alter entstand. Die Fälle können kaum in die bekannten Typen der Heredodegeneration eingereiht werden, wir stehen einem ganz ungewöhnlichen Bilde gegenüber. Die Muskelverkürzung ist Folge der Veränderung im Muskel selbst und stimmt mit der dystrophischen Muskelverkürzung überein. Der Babinskische Reflex weist auf die Erkrankung der Pyramidenbahn hin. Von den Sehnenreflexen können weniger Folgerungen gezogen werden. Die Lebhaftigkeit der Triceps- und Patellarsehnenreflexe, der starke Adduktionsreflex in dem einen Fall verstärkt den Wert des Babinskischen Symptoms. Das Fehlen oder die Schwäche des Achillessehnenreflexes kann vielleicht der Dystrophie zur Last geschrieben werden. Die Deformation der Knochen ist ein gemeinsames verbindendes Symptom, welches bei Dystrophie, bei hereditärer spastischer Spinalparalyse, bei Friedreich-Ataxie sehr regelmässig vorkommt. Sie wurde von Schultze treffend als Knochendystrophie bezeichnet. Somit gehört alles Gesagte in die zwei genannten Symptomenkomplexe. Der mikrocephale Kopf und die Intelligenzstörung passen jedoch nicht dazu und beweisen neuerdings, dass die Symptomatologie in jeder Familie eine andere ist.

In Anbetracht des sehr ausgebreiteten Gebietes der Erkrankung ist es von besonderem Interesse, dass die einzelnen Fälle der Familie pünktlich übereinstimmen. Dadurch ist es bewiesen, das die zirkumskripte Schwäche der einzelnen Gewebe und Nervenbahnen vererbt wird.

In der verwandten Familie F. konnte ich Laura F., die Cousine der eben beschriebenen 3 Geschwister sehen. Das 34jährige Mädchen liegt

(Fig. 13) im St. Stephanspitale in der Abteilung des Herrn Dozenten Dr. Géza Dieballa. Ich bin ihm sehr verpflichtet, dass er mir in liebenswürdigster Weise erlaubte, die Kranke zu untersuchen und den Fall zu publizieren. Ich habe die Kranke am 12. und 14. Oktober 1907 gesehen.

Die Grosseltern waren Geschwisterkinder. Die Mutter ist 54 Jahre alt, sie ist die Schwester der Frau Br. und scheint gesund zu sein. Der Vater starb im 42. Jahre an einer unbekannten Krankheit. Aus dieser Heirat stammen 5 Kinder: 1. die älteste Tochter Laura, deren Krankengeschichte folgt; 2. eine gesunde Frau im 32. Jahre mit zwei gesunden Kindern; 3. eine gesunde 30jährige Frau mit einem gesunden Knaben; 4. ein 24-

Fig. 13.

jähriges, nervöses Mädchen, die einen Selbstmord versuchte; 5. ein 17jähriger zorniger Knabe, der öfters seine Mutter geschlagen hat. Die älteste Tochter ist allein klein, die übrigen Geschwister sind grösser.

Die Kranke wurde zur Zeit geboren. Sie kann uns keine Auskunft darüber geben, in welchem Jahre sie sprechen und gehen lernte. Das Lernen ging überhaupt schwer. 4 Elementarklassen wurden mit Mühe in 6 Jahren absolviert.

Das Mädchen stolperte vor 9 Monaten und fiel über zwei Stufen auf den Rücken. Sie erlitt dabei zwei Kontusionen an den Unterschenkeln und fühlte Schmerzen am Rücken. Sie stand auf und ging ohne Hilfe nach Hause. Die Kontusionen heilten, die Schmerzen wurden trotzdem

grösser und verallgemeinerten sich am ganzen Körper und wurden so heftig, dass der Gang fast unmöglich ist.

Die Patientin ist klein, 131 cm hoch. Der Umfang des Kopfes beträgt 49 cm. Die Stirn ist niedrig. Die Kleinheit der Statur ist hauptsächlich von der Kürze der Unterextremitäten bedingt. Auch die Oberextremitäten sind kurz, der Rumpf dagegen ist ziemlich gut entwickelt. Die Wirbelsäule ist ein wenig skoliotisch, die Haltung der Kranken ist gebeugt.

Die Bewegungen der Augen gelingen gut. Die Pupillen reagieren auf Licht und Accomodation. Nystagmus ist nicht vorhanden. Die Augenlider der leicht geschlossenen Augen zittern. Visus ist normal.

Die Bewegungen können in jeder Richtung ausgeführt werden, sind aber vom Schmerz beeinflusst. Wegen der Schmerzen kann keine Kraft ausgeübt werden. Auch der Gang ist dadurch erschwert. Die Patientin macht kleine Schritte und fürchtet sich, den Fuss auf die Erde zu stellen. Die Finger der ausgestreckten Hände zittern, Intentionstremor ist nicht vorhanden.

Die Sehnenreflexe des M. triceps brachii, der Patella und der Achillessehne und die Hautreflexe sind lebhaft. Die Kranke beklagt sich bei der Prüfung über Schmerz.

Die leichteste Berührung ist am ganzen Körper mit starken Schmerzen verbunden. Hemianästhesie ist nicht vorhanden. Der Temperatur- und Schmerzsinn sind erhalten. Die Patientin beklagt sich beim Versuch übermässig. Der Druck der Ovariengegend wie auch überall am ganzen Körper ist sehr schmerzhaft.

Das Gemüt der Patientin ist ruhig. Die Intelligenz ist gering. Das Rechnen geht schwach. Die Zusammenstellung der Familienanamnese gelingt infolge der geringen Intelligenz nur mit Mühe.

Das Krankheitsbild weicht in dieser von verwandten Eltern stammenden Familie von demjenigen der Familie Br. ab. Auch hier ist eine gewisse Imbezillität vorhanden. Die älteste Schwester ist mikrocephal, leidet an Achondroplasie und hat eine skoliotische Wirbelsäule. Die Degeneration der zwei anderen Geschwister ist aus dem Selbstmordversuche der einen Schwester und aus dem Verhalten des Bruders gegen seine Mutter ersichtlich.

XXV.

Aus der medizinischen Universitätsklinik zu Bonn (Direktor: Geheimrat Prof. Dr. Schultze).

Beitrag zur Kenntnis der Nachkrankheiten nach Kohlenoxydvergiftung.

Von

Privatdozent Dr. H. Stursberg,

Assistenzarzt an der Klinik.

Im Laufe der letzten Jahre wurden der Klinik mehrfach Kranke überwiesen, die in Fabrikbetrieben durch akute Vergiftungen mit Wassergas oder mit Gichtgasen verunglückt waren und schwere Folgezustände zu beklagen hatten. Über zwei von diesen Fällen, die von besonderem Interesse sind, soll an dieser Stelle berichtet werden.

Das sogenannte Wassergas, welches durch Überleiten von Wasserdämpfen über glühende Kohlen gewonnen wird, enthält, wie ich der Monographie von Sachs[1]) entnehme, bis zu 30 und mehr Prozent Kohlenoxyd, nach Schiller[2]) bis zu 42 Proz., ausserdem Wasserstoff, Kohlensäure und Methan (nach Sachs im Verhältnis von 56,2 : 14,6 : 0,1 Proz.). An der Zusammensetzung der den Hochöfen entströmenden „Gichtgase" ist das Kohlenoxyd mit 25—32 Proz. beteiligt.

Nach den Versuchen von Schiller u. a. kann es als erwiesen gelten, dass die Giftwirkung des Wassergases und wohl auch der Gichtgase im wesentlichen auf ihrem Gehalt an Kohlenoxyd beruht, und dass die übrigen Bestandteile nur eine nebensächliche Rolle spielen. Allerdings sind diese Verhältnisse noch nicht endgültig geklärt, da neuerdings Vahlen[3]) den Beweis erbracht zu haben glaubt, dass ein anderes CO-haltiges Gasgemenge, nämlich das Leuchtgas im Vergleich zu seinem Gehalt an Kohlenoxyd $2^1/_2$ mal giftiger sei als letzteres in reinem Zustande. Worauf dies beruht, vermag der Autor allerdings nicht anzugeben.

Für die Entstehung von Nachkrankheiten scheint der Prozentgehalt der Gasgemenge an Kohlenoxyd nicht von wesentlicher Bedeutung zu sein, da solche ebensogut nach Einwirkung von Kohlendunst mit nur

0,34—2,5 Proz. CO (nach Maas[4])) und Leuchtgas mit 5—10 Proz. wie nach Einatmung der vorerwähnten Gase beobachtet wurden. Dagegen ist die durch diese bedingte Gefahr deswegen weit erheblicher, weil die Giftwirkung wenigstens dann, wenn ein Mensch von einem Strom des Gases getroffen wird oder in mit reichlichen Gasmengen erfüllte Räume gerät, in akutester Weise auftritt, so dass der Betroffene augenblicklich betäubt wird und daher nicht imstande ist, den Ort der Gefahr zu verlassen.

Über Nachkrankheiten der Kohlenoxydvergiftung ist eine recht umfangreiche Literatur entstanden, auf die ich späterhin eingehen werde, jedoch nur in so weit, als sie in Beziehung zu unseren Beobachtungen steht. Die Krankengeschichte des 1. Falles sei vorausgeschickt.

Beobachtung 1*). Bisher gesunder 31jähriger Arbeiter erleidet eine ungewöhnlich schwere Wassergasvergiftung. Nach Rückkehr des Bewusstseins sehr starker Nystagmus, nach einigen Monaten Reflexsteigerungen, Babinskisches Zeichen, Sehstörungen. Unaufhaltsames Fortschreiten der Erkrankung, so dass $2\frac{1}{4}$ Jahre nach der Vergiftung völlige Lähmung des rechten Arms, starke spastische Parese der Beine, geringere Parese des linken Arms, verbunden mit schweren Störungen auf sensiblem Gebiete, Veränderungen im Bereiche verschiedener Hirnnerven usw. bestanden.

Karl F., 31 J. alt, Schlosser. Erste Untersuchung am 15. XI. 1905. Der Kranke stammt seiner Angabe nach aus gesunder Familie und will selbst, abgesehen von mehrfachen Verletzungen (Quetschung der rechten Hand, Zerreissung des M. biceps brachii rechterseits), stets gesund gewesen sein. Luetische oder gonorrhoische Ansteckung wird bestimmt in Abrede gestellt. Am 13. VII. 1905 war er mit dem Aufstellen einer Wassergasmaschine beschäftigt, als durch unbefugte Hand die Gasleitung geöffnet und dadurch das Gas in die Maschine geleitet wurde. Da F. an einer noch nicht geschlossenen Ventilöffnung arbeitete, scheint er sogleich grosse Gasmengen eingeatmet zu haben und infolge dessen bewusstlos geworden zu sein. Als andere Arbeiter hinzukamen, lag er in einem etwa 2 m tiefen Kanal, der sich neben seiner Arbeitsstelle befand und in den er hinabgestürzt war. Da sich dieser Kanal mit den ausströmenden Gasen gefüllt hatte, waren die Rettungsarbeiten sehr schwierig, so dass es erst nach 3—$3\frac{1}{2}$ Stunden gelang, den Verunglückten aus der giftigen Atmosphäre zu entfernen. 4 Personen verunglückten bei den Rettungsversuchen tödlich.

Bei F. hatten die Belebungsversuche Erfolg. Aber erst nach 3 Tagen kehrte das Bewusstsein allmählich wieder, um erst nach 8 Tagen einigermassen normal zu werden. Damals hatte der Kranke, der sich noch sehr

*) Der Kranke wurde von mir in der Sitzung der Niederrh. Gesellsch. f. Natur- u. Heilkunde am 12. März 1906 vorgestellt. Vergl. Deutsche med. Wochenschrift 1906. Nr. 28. Vereinsberichte S. 1141.

elend fühlte, die Empfindung, dass „alles ihm vor den Augen tanzte", und seiner Umgebung fiel eine fortwährende, ruckweise, schleudernde Bewegung seiner Augen auf. Dieser Zustand habe sich nach 2 bis 3 Wochen etwas gebessert, sei dann stationär geblieben. Über den damaligen Befund des Nervensystems konnten wir leider keine näheren Angaben erhalten.

Vom 26. IX. bis 16. X. versuchte F. zu arbeiten, musste dann aber wegen Verschlimmerung der Augenbeschwerden wieder feiern. Er wurde der hiesigen Augenklinik zur Beobachtung überwiesen und auf deren Veranlassung zuerst am 15. XI. 1905 von mir untersucht, da an den Sehorganen ausser starkem Nystagmus nur eine Brechungsanomalie und eine geringe konzentrische Gesichtsfeldeinengung festzustellen war, Störungen, welche die Beschwerden des Kranken nicht zu erklären vermochten.

F. klagte damals über Kopfschmerzen, zeitweise auftretenden starken Schwindel, Müdigkeit und Schlaffheit in den Gliedern und über Scheinbewegungen der Gegenstände, besonders beim Blick nach der Seite.

Wir erhoben folgenden Befund: Mittelgrosser, kräftig gebauter Mann. An den Schultern mehrere oberflächliche, angeblich von dem Unfall herrührende Narben, dem Aussehen nach von Verbrennungen herrührend. Im rechten Schultergelenk ziemlich starkes Knarren bei Bewegungen. 3. und 4. Finger der rechten Hand in Beugestellung mässig versteift (alte Verletzung).

Herz ohne nachweisbare Erkrankung. Keine Tachykardie. Über den Lungen spärliche, diffuse bronchitische Geräusche. Digestionsorgane und Harn ohne erkennbare Veränderung. Blutbefund: Sahli 130, 5,15 Mill. rote Blutkörperchen; Trockenpräparat regelrecht.

Die Kniereflexe waren beiderseits erheblich gesteigert, von beliebigen Stellen der Tibien und von den Kniescheiben auslösbar. Sehr lebhaftes Fusszittern beiderseits. Links Babinskisches Zeichen; rechts erfolgte bei Reizung der Planta keine deutliche Zehenbewegung, dagegen lebhafte Zuckung im Tensor fasciae. Kremasterreflexe lebhaft, unterer und mittlerer Bauchreflex beiderseits fehlend, oberer angedeutet. Der Radiusreflex war rechts von mittlerer Stärke, links nicht deutlich auslösbar. Ebenso bestand rechts ein ganz schwacher Ulnareflex, der links nicht zu erzielen war. Der Tricepsreflex fehlte beiderseits.

Bei Untersuchung der Gehirnnerven fiel zunächst ein sehr lebhafter Nystagmus auf, der je nach der Blickrichtung verschiedenen Charakter hatte. Beim Blick nach rechts erschien er als sehr starker Nystagmus rotatorius, beim Blick nach links als Kombination horizontaler und rotierender Bewegungen, beim Blick nach aufwärts in der einfachen Form. Geringe Zuckungen der Bulbi waren gelegentlich auch beim Blick geradeaus wahrnehmbar.

Im übrigen ergab die Untersuchung der Gehirnnerven nichts Krankhaftes. Sprachstörungen bestanden nicht.

Die Kraft der Arme, der Beine und der Rumpfmuskulatur erwies sich als regelrecht. Beim Ausstrecken der Hände bestand ein mässiges, ziemlich grobschlägiges Zittern. Wenn der Kranke aufgefordert wurde, bei geschlossenen Augen Zielbewegungen mit den Händen auszuführen, so war ein ganz geringes Intentionszittern erkennbar; bei offenen Augen war das Zittern stärker, nach Ansicht des Kranken deswegen, weil der vorgehaltene

Gegenstand „sich bewege". In den Beinen war eine Unsicherheit nicht erkennbar. Spasmen bestanden nicht.

Die Untersuchung des Empfindungsvermögens ergab, abgesehen von einer Abstumpfung der Berührungsempfindung auf der Rückfläche der rechten Hand, nichts Krankhaftes.

In psychischer Hinsicht war bei der Untersuchung hier und da eine gewisse Heiterkeit bemerkenswert, während die Intelligenz intakt schien. Immerhin war auffallend, dass der Kranke über seine Militärverhältnisse etwas abenteuerliche Angaben machte. Er sei 1894 freiwillig bei dem hiesigen Husarenregiment eingetreten, sei aber nach einigen Monaten nach einem Sturz vom Pferde auf die rechte Schulter entlassen worden und habe dann von 1895—1897 bei einem Infanterieregiment gedient. Letztere Angabe erwies sich als zutreffend, die erstere als erfunden. Irgend eine Begründung, warum er die unrichtigen Angaben gemacht habe, war später nicht aus dem Kranken herauszubringen.

Am 3. I. 1906 wurde F. zur Behandlung in die Klinik eingewiesen. Er gab an, dass die Kopfschmerzen in der Zwischenzeit zugenommen hätten, besonders stark am Morgen und am Abend aufträten. Auch die Müdigkeit sei stärker geworden und er verspüre nach längerem Sitzen oder Stehen Steifigkeit in den Beinen; beim Versuch zu gehen, fange er an zu zittern, so dass er sich festhalten müsse. Schwindel trete besonders nach Bücken auf. Endlich habe er seit einigen Wochen eine erhebliche Abnahme des Empfindungsvermögens an einem grossen Teile des Körpers bemerkt. Die übrigen Beschwerden beständen fort.

Die Kniereflexe, Plantarreflexe, Achillessehnenphänomene und Bauchreflexe verhielten sich wie bei der ersten Untersuchung. Das Oppenheimsche Zeichen war links stark, rechts schwach vorhanden. Die Armreflexe fehlten jetzt völlig.

Der Nystagmus besteht fort; bei geradeaus gerichteter Sehlinie sind jetzt deutliche rotierende Bewegungen der Augäpfel erkennbar. Der Befund an den übrigen Gehirnnerven mit Ausnahme des Quintus (s. u.) ist unverändert.

Die grobe Kraft der gesamten Muskulatur ist gut erhalten. Die ausgestreckten Hände zeigen einen etwas unregelmässigen, groben Tremor. Bei Zielbewegungen mit den Händen ist rechterseits ein ziemlich grobes Wackeln, links nur ein geringes grobschlägiges Intentionszittern nachweisbar. Der Kniehackenversuch gelingt beiderseits gut; andere Zielbewegungen werden mit dem linken Fuss normal ausgeführt, dagegen besteht rechts hierbei deutliche Unsicherheit. Gelegentlich wurde ein feinschlägiges, wogendes Zittern in der ganzen Beinmuskulatur bemerkt, besonders stark im Quadriceps.

Die Sensibilität ist schwer beeinträchtigt. Im Trigeminusgebiet ist die Berührungsempfindung beiderseits angeblich sehr stark herabgesetzt, Schmerz- und Temperaturempfindung rechts ganz aufgehoben, links im Bereiche des 1. Astes aufgehoben, des 2. und 3. herabgesetzt.

Am rechten Arm fehlt angeblich die Berührungsempfindung nahezu völlig, nur starkes, drückendes Streichen soll noch ganz schwach wahrgenommen werden.

Am linken Arm wird ebenfalls eine starke Beeinträchtigung angegeben, die an der Hand am erheblichsten sein, proximalwärts allmählich geringer

werden soll. An der rechten Rumpfseite besteht eine starke, an der linken eine leichte Herabsetzung der taktilen Empfindung, ebenso am rechten Bein eine starke Beeinträchtigung, an einigen Stellen angeblich völlige Aufhebung, am linken mässige Störung.

Vom mittleren Drittel der Oberschenkel nach abwärts wird angeblich starkes Kneifen als schmerzhaft, Stiche dagegen nicht als unangenehm empfunden. Am übrigen Körper soll die Schmerzempfindung aufgehoben sein. Der Temperatursinn ist am linken Bein erhalten, ebenso an einer handtellergrossen Stelle oberhalb der linken Brustwarze und in der linken Oberschlüsselbeingrube. Im übrigen fehlt er angeblich vollständig.

Das Lagegefühl ist im rechten Arm beeinträchtigt, im übrigen nicht deutlich gestört.

Erkrankungen der Organe in Brust- und Bauchhöhle waren nicht nachzuweisen.

Im Laufe des Januar 1906 verschlimmerte sich der Zustand des Kranken zusehends, indem sich im rechten Arm eine sehr schnell zunehmende Parese einstellte, die Kraft des rechten Beines abnahm und die Sensibilitätsstörung weitere Fortschritte machte.

In den ersten Tagen des Februar war rechterseits die Kraft der Fingerbeuger nur noch gering, die Kraft der Extensoren der Hand und der Finger minimal, die Beugung des Oberarms nur mit geringer, die Streckung desselben mit etwas besserer Kraft möglich. Der Deltoideus agierte noch gut, dagegen bestand eine erhebliche Parese des Serratus antic. und des Cucullaris, völlige Lähmung der Aussen- und Innenrotatoren. Links fand sich eine geringe Herabsetzung der Kraft in den Unterarmmuskeln, im übrigen keine deutliche Störung in der Beweglichkeit des Armes. Rechts war die Kraft der Hüftgelenkmuskulatur deutlich herabgesetzt, auch die Peroneusmuskeln etwas schwächer als links, die übrigen Muskeln des rechten Beines und die des linken von normaler Kraft.

Am 9. Februar war der Kranke nicht mehr imstande, den rechten Unterarm zu beugen und zu strecken, die aktive Beweglichkeit im rechten Schultergelenk war fast gleich Null, die Parese im Peroneusgebiet rechterseits hatte zugenommen und eine Schwäche der Wadenmuskulatur rechts war neu hinzugetreten Die elektrische Erregbarkeit blieb normal. Fibrilläres Zittern bestand nicht.

Die Berührungsempfindung hatte sich weiter verschlechtert, besonders auch an den Beinen. Am rechten Arm war sie angeblich völlig erloschen. Dagegen hatte die Störung der Schmerzempfindung sich eher etwas zurückgebildet, indem jetzt Schmerzreize in der Umgebung der linken Mammilla, auf der linken Gesichtshälfte und am oberen Teil des linken Oberschenkels wieder als solche empfunden wurden. Der Temperatursinn zeigte etwa das gleiche Verhalten wie früher.

Das Lagegefühl war im rechten Arm erloschen, im linken leidlich erhalten, in den Zehen-, Fuss- und Kniegelenken mässig beeinträchtigt.

Der Augenbefund war zu dieser Zeit nach Mitteilung von Herrn Privatdozent Dr. Reis, der den Kranken mehrfach untersuchte, erheblich schlechter geworden. Die Sehschärfe war auf $^1/_{20}$ rechts, $^1/_{10}$ links gesunken, das Gesichtsfeld beiderseits sehr erheblich und ziemlich gleichmässig eingeengt, der Farbensinn hochgradig gestört, so dass nur Rot noch erkannt

wurde. Die Papille erschien deutlich hyperämisch, besonders in ihrem nasalen Teile, im übrigen war der objektive Befund regelrecht.

Die Ohruntersuchung (Prof. Eschweiler) ergab Veränderungen, welche besonders rechterseits auf eine wahrscheinlich nicht in der Schnecke, sondern weiter zentralwärts sitzende Störung des perzipierenden Apparates hinwiesen.

Nach kurzer Beurlaubung kehrte F. am 26. II. 1906 in die Klinik zurück. Die alten Beschwerden bestanden fort, hinzugetreten war ein mässiges Zittern in der linken Hand beim Tragen von Gegenständen und ein angeblich in der Nacht auftretendes Gefühl, „als wenn das Bett schaukele".

Der Befund hatte sich nur wenig geändert, so dass ich von seiner Wiedergabe absehen kann. Nur sei hervorgehoben, dass sich der Farbensinn wieder gebessert hatte, dass dagegen die Temperaturempfindung auch am linken Bein jetzt aufgehoben war, und dass das Rombergsche Zeichen sehr deutlich hervortrat.

Bis zur Entlassung am 22. III. 1906 änderte sich das Verhalten der Motilität nicht wesentlich. Im linken Arm entwickelte sich eine starke Störung des Lagegefühls, auch in den Beingelenken nahm sie beträchtlich zu. Eine Obstipation, die bereits seit der Verletzung in geringem Grade bestanden hatte, verschlimmerte sich erheblich.

Der psychische Zustand blieb im wesentlichen der gleiche. Auch jetzt wurde noch häufig eine unbegründete Heiterkeit bemerkt, die im Gegensatz zu dem traurigen Zustand des Kranken besonders auffiel. Ausserdem hatte angeblich sein Gedächtnis etwas nachgelassen. —

Vom 4.—9. VIII. 1906 befand sich der Kranke wieder in unserer Beobachtung. Seiner Angabe nach hatte sich seit Mai sein Zustand weiter verschlechtert. Beim Gehen werde er „schaukelig", der linke Arm ermüde schneller, es beständen Schluckbeschwerden, und zwar ein Gefühl, als wenn die Speisen in Höhe des Schwertfortsatzes stecken blieben, und endlich sei seit einigen Wochen eine starke „Müdigkeit" im Kreuz aufgetreten, so dass er sich bei längerem Stehen oder Sitzen nicht gut aufrecht halten könne.

Das Allgemeinbefinden ist, abgesehen von einer mässigen Gewichtsabnahme, unverändert, ebenso der Befund an den Organen der Brust- und Bauchhöhle.

Die Muskulatur des rechten Armes erscheint etwas magerer als die des linken. Auf dem rechten Handrücken finden sich Reste einer $1\,^1/_2$ cm langen Blase, die etwas eitriges Sekret entleeren. Ähnliche Blasen sollen schon mehrfach spontan an der rechten Hand aufgetreten sein. Der Nagel des kleinen Fingers der rechten Hand ist, anscheinend infolge eines angeblich schmerzlos verlaufenen Panaritiums, zerstört und erst sehr unvollständig nachgewachsen. Das rechte Schultergelenk, in dem sehr starkes Knarren fühlbar ist, lässt sich passiv nach allen Richtungen frei bewegen: dabei tritt aber häufig eine Subluxation des Humeruskopfes bald nach vorn, bald nach hinten ein. Das rechte Schulterblatt steht etwas ab.

Die rechte Ohrmuschel ist durch einen von hinten her eindringenden $^1/_2$ cm tiefen, 3 cm langen Einschnitt, dessen Ränder überhäutet sind, während der Grund schlechte Granulationen zeigt, teilweise abgetrennt. Diese Verletzung, deren Bestehen dem F. angeblich nicht zum Bewusstsein gekommen war, ist augenscheinlich durch den Druck des Brillenbügels entstanden.

Der Befund der Reflexe ist im wesentlichen unverändert, jedoch fehlt jetzt auch der obere Bauchreflex. Nystagmus besteht fort in Form grober rotierender Bewegungen beim Blick nach rechts, feinschlägiger, ebenfalls rotierender Zuckungen beim Blick nach links.

Die Sehschärfe ist auf $^1/_{40}$ beiderseits gesunken, die Gesichtsfeldeinengung hat zugenommen. Pupillenreaktion auch jetzt völlig normal.

Die Finger der rechten Hand können mit ganz geringer Kraft gebeugt und gestreckt werden, im rechten Handgelenk, Ellenbogen- und Schultergelenk sind keinerlei Bewegungen möglich. Die Kraft des linken Armes ist gering, jedoch werden alle Bewegungen ausgeführt. Intentionszittern besteht nicht mehr.

Auch die Kraft der Beinmuskulatur beiderseits ist vermindert (mit Ausnahme der Wadenmuskeln links), diejenige der Bauchmuskeln und Rückenmuskeln dagegen gut erhalten. In den Fussgelenken bemerkt man bei passiven Bewegungen geringe Spasmen.

Der Gang des Kranken ist sehr unsicher, breitbeinig und etwas ataktisch.

Die Berührungsempfindung ist angeblich fast ganz erloschen, nur am linken äusseren Fussknöchel, an umschriebenen Stellen in der Gegend der Kniescheiben und am linken Ellenbogen, endlich im Bereich des 1. und 2. Trigeminusastes links werden grobe Berührungen noch wahrgenommen. Berührungen des harten Gaumens werden überhaupt nicht, am weichen Gaumen nur starke Reize empfunden, ebenso auf der Rachenschleimhaut. Der Rachenreflex ist durch starke Reize zu erhalten. Die Temperaturempfindung ist angeblich völlig erloschen, Schmerzempfindung besteht nur noch an den Füssen und im Bereiche einer handtellergrossen Stelle an der Innenseite des linken Oberschenkels. Stärkste faradische Pinselung löst keinerlei Schmerzäusserung aus.

Das Lagegefühl fehlt im rechten Arm und im rechten Fuss- und Kniegelenk und ist in allen übrigen Gelenken stark beeinträchtigt.

Schluckstörungen liessen sich objektiv (auch bei Röntgenuntersuchung mit Reis-Wismutbrei) nicht nachweisen.

Im März 1907 berichtete mir der Kranke, dass die Lähmungen „langsam, aber stetig zunähmen", und dass der Gang immer unsicherer würde, und die gleiche Angabe machte er bei der 3. Aufnahme in die Klinik am 25. XI. 1907. Schon nach wenigen Minuten ermüde er beim Gehen sehr stark, so dass er ruhen müsse; geringe Unebenheiten des Bodens brächten ihn in Gefahr zu fallen. Er leide noch immer an starker Verstopfung und in letzter Zeit sei auch die Harnentleerung nicht mehr normal: Trotz starken Harndrangs könne er erst nach längerem Warten den Harn entleeren. Kopfschmerzen beständen besonders am Morgen. Der linke Arm sei schwächer geworden, zittere leicht. Beim Blick nach der Seite beständen Doppelbilder.

Die Finger der rechten Hand sind jetzt mit Ausnahme des passiv besser beweglichen Daumens in Beugestellung fixiert, nur in den Grundgelenken können passiv noch geringe Bewegungen ausgeführt werden. An der Spitze des Daumens ist die Stelle, welche den übrigen Fingern anliegt, als deutliche Delle erkennbar, Die Haut der Finger ist atrophisch, dünn und glänzend. Das Endglied des 5. Fingers scheint ganz verloren gegangen zu sein, der Nagel des Mittelfingers ist zerstört; wodurch, weiss

F. angeblich nicht. Das rechte Ellenbogengelenk ist schlaff, stark überstreckbar, das rechte Schultergelenk verhält sich wie früher. Die Wunde hinter dem rechten Ohr ist verheilt, da auf unseren Rat an Stelle der Brille ein Kneifer getragen wurde.

Die Reflexe zeigen dasselbe Verhalten wie früher, ebenso der Nystagmus.

Die Sehschärfe hat sich wieder etwas gehoben (auf $^2/_7$), die Gesichtsfeldeinengung besteht aber fort und Farben werden zeitweise garnicht, zeitweise erst nach längerem Überlegen richtig erkannt, jedoch nur dann, wenn grosse farbige Gegenstände zur Prüfung benutzt werden. Beiderseits besteht eine Abducensparese, rechterseits ausserdem eine Parese des Trochlearis und des Obliquus inferior. Der ophthalmoskopische Befund ist unverändert.

Die Sensibilität soll auf der Gesichtshaut jetzt völlig aufgehoben sein. Auf der Zunge und auf der Mundschleimhaut werden Berührungen angeblich nicht wahrgenommen, wohl dagegen auf der Rachenschleimhaut, von der aus auch der Reflex auslösbar ist. Geruch und Geschmack sind angeblich stark herabgesetzt; die Störung des letzteren will F. selbst daran erkannt haben, dass er seine Nahrung sehr stark salzen müsse, um etwas davon zu schmecken.

Sprachstörungen bestehen auch jetzt nicht.

Der Daumen und der 2. und 3. Finger der rechten Hand können spurweise bewegt werden. Im übrigen ist die Muskulatur des rechten Armes, einschliesslich der gesamten Schultergürtelmuskulatur, völlig paralytisch. Mit der linken oberen Extremität können noch alle Bewegungen ausgeführt werden, jedoch ist ihre Kraft herabgesetzt und schnell ermüdbar.

Die Bauchmuskulatur wird leidlich angespannt, dagegen ist der Ileopsoas ebenso wie die übrigen Hüftgelenkmuskeln beiderseits stark paretisch. Beugung und Streckung des Unterschenkels gelingt nur mit Unterstützung. Die Peroneusmuskulatur ist beiderseits sehr schwach, Hebung der Fussspitze gelingt nur unvollkommen. Bei Prüfung der Gastrocnemii tritt sogleich lebhafter Clonus ein, der gelegentlich auch beim Aufsetzen der Fussspitze auf den Boden zustande kommt. Störungen der elektrischen Erregbarkeit fehlen auch jetzt.

Der Gang ist ausserordentlich mühsam, spastisch-paretisch. Die Beine werden sehr breit auseinander gesetzt, mehr durch Drehung des Beckens vorgeschleudert, als in normaler Weise vorgesetzt. Das rechte Knie wird dabei stark hyperextendiert, das linke etwas weniger. Die Fussspitzen schleifen am Boden. Der Kranke ist so unsicher, dass er oft auf ebenem Boden zu Falle kommt, wenn er nicht sorgfältig gestützt wird.

Beim Versuch, im Stehen die Augen zu schliessen, gerät der Kranke sofort in Gefahr hinzustürzen. Er ist nicht imstande, im Dunkeln das Bett zu verlassen.

Die Berührungsempfindung soll jetzt am ganzen Körper aufgehoben sein, nur starkes Reiben mit dem Fingernagel wird angeblich an den Fusssohlen und an einzelnen Stellen des linken Armes noch wahrgenommen. Schmerzempfindung besteht nur noch an den Fusssohlen, am übrigen Körper bleiben auch die stärksten anwendbaren Reize ohne Wirkung. Temperatursinn soll auch jetzt völlig fehlen, ebenso das Lagegefühl in beiden Beinen und im rechten Arm. Letzteres ist im linken Arm leidlich erhalten.

In dem psychischen Verhalten des Kranken ist eine wesentliche

Änderung nicht eingetreten. Er behauptet, sein Gedächtnis habe weiter nachgelassen und Kopfrechnen falle ihm schwerer wie früher. Ein gröberer Defekt ist aber in dieser Hinsicht nicht erkennbar.

Abgesehen von sehr starker Obstipation, sind die inneren Organe auch jetzt frei von nachweisbaren Veränderungen. Auch die Blutuntersuchung ergab ebenso wie früher keine Abweichungen von der Norm.

In unserem Gutachten mussten wir den Kranken jetzt nicht nur für vollkommen erwerbsunfähig erklären, sondern auch für „derart hilflos, dass er ohne fremde Wartung und Pflege nicht bestehen kann".

Der Verlauf der Erkrankung lässt wohl keinen Zweifel darüber aufkommen, dass wir sie als Folge der Wassergasvergiftung aufzufassen haben. Denn unmittelbar nach dem Abklingen der durch diese hervorgerufenen, tagelang anhaltenden Bewusstlosigkeit wurden bei dem vorher völlig arbeitsfähigen Manne die ersten Erscheinungen eines cerebralen Leidens in Form von hochgradigem Nystagmus bemerkt und hieran anschliessend entwickelten sich Schritt für Schritt mit nur unbedeutenden Remissionen die übrigen Störungen. Dass etwa der nach Eintritt der Bewusstlosigkeit erfolgte Fall als weiteres ursächliches Moment in Betracht komme, ist wohl auszuschliessen, zumal eine Kopfverletzung durch ihn nicht stattgefunden zu haben scheint.

Schwieriger als die Entscheidung dieser Frage ist die Deutung des Befundes. Dass es sich im wesentlichen um organische Störungen handeln muss, bedarf keines Beweises, immerhin ist aber zu erwägen, ob nicht möglicherweise bei Entstehung der ungewöhnlich schweren Empfindungsstörungen ein hysterisches Moment im Spiele sein könnte. Gegen diese Annahme sprechen aber in erster Linie die trophischen Störungen, die an Syringomyelie erinnern, die Verletzung durch den Brillenbügel, die bei einem Hysteriker kaum in dieser Weise zustande gekommen wäre, das ziemlich gleichmässige Befallensein aller Empfindungsqualitäten, die Art der Entwicklung usw.

Erkrankungen peripherer Nerven, wie sie mehrfach sowohl allein (Leudet[5]), Litten[6]), Lang u. Wiki[7]) u. a.) als verbunden mit zentraler Veränderung (Knecht[8])) als Folge von Kohlenoxydvergiftung beschrieben wurden, können das vorliegende Krankheitsbild nicht erklären. Vielmehr sind Veränderungen im Zentralnervensystem anzunehmen und zwar, wie ich wohl nicht näher zu begründen brauche, multiple Herdbildungen im Gehirn und Rückenmark.

Im Beginne der Erkrankung musste in erster Linie an das Bestehen einer echten multiplen Sklerose gedacht werden, um so mehr, als zwei ähnlich verlaufene Fälle in der Literatur unter dieser Diagnose geführt werden. Sie sind von Becker[9]) und von Etienne[10]) mitgeteilt.

Der Kranke Beckers erlitt im Oktober 1888 eine schwere Leucht-

gasvergiftung. Nach Wiederkehr der selbständigen Atmung traten bei ihm Zuckungen in allen Muskeln ein, die sich in einigen Stunden zu äusserst heftigen Schmerzen steigerten. Diese nahmen nach 2tägiger Dauer allmählich ab, um jedoch erst nach einer Woche ganz zu verschwinden. Das Bewusstsein kehrte wieder, es bestand aber Amnesie für die Zeit von der Vergiftung an, ferner Zittern bei Bewegungen, skandierende Sprache und vorübergehend eine Parese der linken Körperhälfte. Im Februar 1889 fand Becker sehr starken Tremor bei Bewegungen, zeitweise auch geringes Zittern in der Ruhe, langsame, monotone, nicht mehr skandierende Sprache, geringe Herabsetzung der motorischen Kraft, im rechten Auge ein kleines Retinalexsudat. Der Kranke klagte ausserdem über Flimmern vor den Augen und Verminderung der Potenz. Nach vorübergehender Besserung verschlechterte sich der Zustand allmählich. Im März 1892, also fast $4\frac{1}{2}$ Jahre nach dem Unfall, klagte der Kranke über allgemeine Kräfteabnahme und über starken Nachlass des Gedächtnisses. Seine Sprache war leicht skandierend. In der Ruhe bestand allgemeiner Tremor, der bei Bewegungen „zu einem heftigen Zittern des ganzen Rumpfes und der Extremitäten ausartete". Die Kraft in den Armen war angeblich herabgesetzt, komplizierte Bewegungen wurden sehr ungeschickt ausgeführt. Der Gang war breitbeinig, langsam, vorsichtig. In den Muskeln beider Beine bestanden ebenso wie in denjenigen des Rumpfes und der Arme fascikuläre Zuckungen; die Beine konnten nur mit grosser Anstrengung bewegt werden. Dabei war Ataxie in ihnen nachweisbar und es entstanden leicht Muskelspasmen; gegenüber passiven Bewegungen machte sich etwas stärkerer Widerstand bemerkbar. Der Patellarreflex war links gesteigert, die Fussphänomene nicht immer zu erzeugen. — Im Bereich der Gehirnnerven liess sich auffällige Herabsetzung der Reflexerregbarkeit der Schleimhaut der Nase, des Rachens und des äusseren Gehörganges nachweisen, ferner in der Zunge, deren Vorstrecken durch unwillkürliche Bewegungen erschwert wurde, fascikuläre Zuckungen. Zeitweise traten Dreh- und Schüttelbewegungen des Kopfes auf, wobei der Kranke ein Gefühl hatte, „als wenn eine Uhr in seinem Kopfe ginge".

Der durch Kohlendunst vergiftete Kranke Etiennes schien zunächst völlig genesen, so dass er seine Arbeit wieder aufnahm. Nach 8 Tagen traten aber Parästhesien in der linken Hand auf, 2 Tage später im linken Bein, endlich auch im rechten. Es entwickelte sich eine Schwäche der Beine, der Gang verschlechterte sich, es trat Zittern, Sprachstörung und vorübergehend auch Doppeltsehen auf. Zweimal wurde eine kurzdauernde Besserung des Zustandes bemerkt. Etwa $2\frac{1}{4}$ Jahre nach der Vergiftung fand Etienne spastischen Gang, Unsicherheit und Zittern bei Zielbewegungen, gelegentlich auch Zittern in der Ruhe, z. B. bei Kälteeinwirkung, Nystagmus horizontalis, Steigerung der Kniereflexe, Fussklonus, langsame, skandierende Sprache. Alle Erscheinungen verschlimmerten sich im Laufe der nächsten Monate erheblich.

Sollten wir uns nun der Auffassung, dass es sich um echte multiple Sklerose handele, auch für unseren Fall anschliessen? Wir waren von vornherein geneigt, diese Frage zu verneinen, zumal eine Bestätigung der Diagnose durch die Autopsie bei beiden Kranken

fehlte, und der weitere Verlauf gab uns durchaus Recht. Denn abgesehen von dem Fehlen nennenswerter Remissionen, werden derartige Sensibilitätsstörungen, wie bei unserem Patienten, die wir nach dem oben Gesagten sicher nicht ausschliesslich als hysterische auffassen dürfen, bei der multiplen Sklerose nicht beobachtet; sodann spricht gegen diese Erkrankung das Bestehen der trophischen Störungen, ferner der Umstand, dass trotz der hochgradigen Sehstörungen keine deutlicheren ophthalmoskopischen Veränderungen erkennbar waren, wie man es bei einer so fortgeschrittenen Sklerose doch wohl hätte erwarten müssen, usw. Wir waren daher genötigt, Herdbildungen anderer Art als Ursache der Krankheitserscheinungen anzunehmen.

Zunächst war an Erweichungen zu denken, wie sie von zahlreichen Autoren, z. B. Simon[11]), Poelchen[12]), Posselt[13]) Koch[16]) u. a. beobachtet wurden. Die Mehrzahl dieser Fälle darf aber nicht ohne weiteres mit dem unsrigen verglichen werden, weil ihr Verlauf ein akuterer war, und ausserdem sind sie zum Teil nur makroskopisch, zum Teil nur mit unzureichenden Methoden mikroskopisch untersucht worden. Nur in zwei Fällen wurde eine genaue mikroskopische Durchforschung des Zentralnervensystems vorgenommen und auf diese werden wir uns in erster Linie zu stützen haben.

Die eine dieser Beobachtungen ist von Cramer[14]) mitgeteilt worden. Leider ist sie nicht ganz eindeutig insofern, als sie eine allerdings bis zum Eintritte der Kohlendunstvergiftung angeblich ganz gesunde 71jähr. Frau betraf, die bei der Autopsie ausgesprochene Arteriosklerose der Gehirngefässe zeigte. Die Kranke war nach Eintritt der Vergiftung 3 Tage lang bewusstlos, erholte sich dann anscheinend, wurde aber nach weiteren 6 Tagen verwirrt und erregt, schliesslich völlig apathisch und benommen und ging etwa einen Monat nach Beginn der Erkrankung zugrunde. Cramer erhob folgenden Befund: „1. In der Rinde diffus verbreiteter Faserschwund, 2. Erkrankung der Ganglienzellen der Rinde, 3. Entartung eines Teiles der Gefässe in Stammganglien, Pons und Medulla, und 4. diffuse Wucherung der Glia im gesamten Mark des Grosshirns und an einer kleinen Stelle in der Decke des Aquaeductus Sylvii". Der Autor glaubt die Ansicht vertreten zu dürfen, dass sämtliche Veränderungen mit Ausnahme der unter 2 erwähnten, über die er sich ein endgültiges Urteil nicht bilden konnte, der CO-Vergiftung zur Last fallen.

Der zweite von Sibelius[15]) sehr eingehend untersuchte und beschriebene Fall ist für uns besonders deswegen noch wichtiger, weil er unkompliziert war und verhältnismässig langsam verlief.

Der 20jährige Kranke wurde durch die Gase eines Koksfeuers ver-

giftet, denen er nicht länger als etwa 5 Minuten ausgesetzt war. Als er am folgenden Tage das Bewusstsein wiedererlangte, war er völlig blind. Am 6. Tage stellten sich Krämpfe mit Bewusstlosigkeit ein. Am 10. Tage bestand diese bei der Aufnahme in das Krankenhaus noch fort. Die Pupillen waren reaktionslos, zeitweise traten Zuckungen rechterseits auf. Etwas Nackensteifigkeit und Parese des linken N. facialis. Leichte Temperatursteigerung. Nach einer Woche wurde das Sensorium freier, die Amaurose blieb aber bestehen. Auffallende Demenz mit wechselnder Stimmung, Erschwerung des Sprechens, Parese der Beine. Später häufige Krampfanfälle. Tod im Koma 3 Monate nach der Vergiftung.

Die anatomische Untersuchung ergab in erster Linie Gefässveränderungen und davon abhängige Blutungen, ausserdem „multiple Degenerations- resp. Erweichungsherde, welche ausschliesslich innerhalb der grauen Substanz, und zwar des Linsenkerns und der Gehirnrinde vorhanden waren", endlich „nicht herdweise auftretende Nervenfaserdegenerationen (so in der Tangentialschicht, im Corpus callosum, im weissen Hemisphärenmark und den Pyramidenseitensträngen im Rückenmark) und noch an die obengenannten Herde angrenzende Gliawucherungen, welche stellenweise von einer ausserordentlichen Stärke sind". Die Gefässveränderungen konnten in zwei Arten unterschieden werden: einerseits destruierende Prozesse, Lockerung der äusseren Schichten durch Blutungen und in den inneren Schichten homogene Degeneration, Krankheitszustände, die zusammenwirkend stellenweise zu totaler Zerbröckelung einzelner Gefässe geführt haben, andererseits Wandverdickungen, jedoch stark ausgeprägt nur in den kleinsten Arterien und Kapillaren, oft verbunden mit fleckenweiser homogener Degeneration und kleinzelliger Infiltration in den peripheren Schichten und um die Gefässe.

Sibelius kommt auf Grund seiner Untersuchungen zu dem Ergebnis, dass es sich um „eine Encephalitis mit multiplen Krankheitsherden" und um „legale Encephalomalacien" handelt, „welche sekundär infolge der Gefässerkrankung entstanden sind".

Wir werden nicht fehlgehen, wenn wir nicht nur für unseren Fall, sondern auch für die Beobachtungen von Becker und Etienne das Vorliegen ähnlicher Veränderungen annehmen, zumal die klinischen Erscheinungen damit sehr gut zu erklären sind. Jedenfalls ist es auf Grund der bisher vorliegenden Befunde durchaus nicht statthaft, die Kohlenoxydvergiftung unter den Ursachen der echten multiplen Sklerose, d. h. der durch Erhaltenbleiben von Achsenzylindern innerhalb vieler Herde gekennzeichneten Erkrankung, anzuführen, wie es auch in den meisten Lehrbüchern geschieht, vielmehr ist bisher nur erwiesen, dass ein diesem Leiden ähnliches Krankheitsbild, welches

durch multiple Herdbildungen encephalitischer oder encephalomalacischer Art hervorgerufen wird, infolge Kohlenoxydeinwirkung entstehen kann. —

Die einzelnen Erscheinungen, die wir bei unserem Kranken feststellen konnten, sind auch in anderen Fällen von Kohlenoxydvergiftung bereits beschrieben worden, z. B. Nystagmus von Voss[17]) und von Rochelt[18]), krampfartiges Rotieren der Bulbi von Lockey Stewart[19]), trophische Störungen am Arm von Rendu[20]), Sensibilitätstörungen von Lancereau, Gauchet, Brockmann[21]) u. a.

Dagegen ist unsere Beobachtung in Bezug auf das gesamte Krankheitsbild und den Gesamtverlauf einzig dastehend. Die einigermassen ähnlichen Fälle von Becker, Etienne und Sibelius erwähnte ich bereits. Zu ihnen käme vielleicht noch der von Leudet[5]) als Beobachtung 5 beschriebene Fall von innerhalb 3 Wochen tödlich verlaufender aufsteigender Paralyse, die dieser Autor — ob mit Recht möchte ich bezweifeln — auf eine Polyneuritis zurückführt, und endlich eine von Leppmann[22]) mitgeteilte Beobachtung, die mir nach Niederschrift der vorstehenden Darlegungen zur Kenntnis kam.

Ein 37jähriger Arbeiter, der bereits mehrfach geringe Gasvergiftungen erlitten hatte, atmete am 29. XI. 06 beim Anbohren eines Rohres ziemlich viel Leuchtgas ein. Danach Übelkeit, am anderen Tage Schwere in den Gliedern und Kopfschmerz, am 2. XII. Klagen über Gliederschmerzen. Erbrechen nach dem Essen, Übelkeit und Störung in der Bewegung der Beine. In der Folgezeit Gewichtsabnahme, zum Teil infolge häufigen Erbrechens. Am 6. VI. 07 fand ein Arzt bei dem Kranken „graugelbe Gesichtsfarbe, zitternde, stockende, dann wieder hastige Sprache, unsicheren breitbeinigen Gang, Schwanken bei Augenschluss und bei Aufrichten aus gebückter Stellung, ungleiche Reizfähigkeit der Pupillen, Steigerung der Sehnenreflexe, Schwäche der Muskeln und Hautgefühlsstörungen". Ein anderer Untersucher stellte Ende Juni fest, dass der Gang „steif und etwas schleudernd" sei, die Sprache „abgehackt und stockend, mit Zuckungen in der rechten Wangenpartie". Die Pupillenzusammenziehung sei „nicht gestört, vielmehr sehr lebhaft", Fusszittern leicht auslösbar. Es bestehe Zittern der Hände beim Erfassen von Gegenständen.

Leppmann kommt auf Grund dieses Befundes zu dem mit unseren Darlegungen durchaus übereinstimmenden Ergebnis, dass es sich nicht um eine „gewöhnliche" multiple Sklerose, wie sie von den Vorgutachtern angenommen wurde, handeln könne, sondern nur um ein ähnliches Krankheitsbild. Die auffallende Tatsache, dass sich im Anschlusse an eine so leichte Vergiftung die schwere progressive Erkrankung einstellte, erklärt er damit, dass „frühere Vergiftungen die Körperbeschaffenheit von Gasarbeitern bisweilen schon so beeinflussen, dass nachher schon eine mässige Gasmenge genügt, um, eingeatmet, schwere, eventuell tödliche Folgen herbeizuführen".

Endlich wäre noch zu erwähnen, dass Panski[25]) in einem Falle

im unmittelbaren Anschluss an die Vergiftung mit Kohlendunst Erscheinungen auftreten sah, die später zum grossen Teil zurückgingen und die nach Ansicht des Autors durch eine „akute disseminierte Myelitis oder Encephalomyelitis" bedingt waren. —

Eine zweite bemerkenswerte Beobachtung, die auch zu differentialdiagnostischen Erwägungen hinsichtlich multipler Sklerose Veranlassung gab und die ausserdem durch gleichzeitig bestehende Herzstörungen interessant ist, sei hier angeschlossen.

Beobachtung 2. Bis dahin völlig gesunder Mann erleidet eine schwere Gichtgasvergiftung. Neben subjektiven Störungen geringer Art und geringem Zittern der Hände findet sich 4 Monate später eine sehr erhebliche Pulsbeschleunigung ohne Zeichen von Herzschwäche usw. $1^1/_4$ Jahre nach Eintritt der Vergiftung besteht die Tachykardie unverändert fort bei nunmehr etwas erhöhtem Blutdruck; ausserdem ist jetzt eine nicht unbedeutende Steigerung der Sehnenreflexe bei herabgesetzten Bauchreflexen und ein Intentionszittern von wechselnder Stärke nachweisbar. In den nächsten Jahren bleibt der Zustand stationär.

F. L., Schlosser, 34 J. alt, aufgenommen am 17. XI. 04.

Der seiner Angabe nach früher stets gesunde Mann erlitt am 12. V. 1904 beim Versuch, einen verunglückten Arbeiter aus einem mit „Gichtgasen" gefüllten Kanal zu retten, eine Vergiftung. Er wurde bewusstlos und weiss nicht anzugeben, wie lange er den Gasen ausgesetzt blieb. Erst nach 2 Tagen kehrte das Bewusstsein allmählich wieder, ohne dass der Kranke zunächst besondere Beschwerden empfunden hätte. Erst am folgenden Tage habe er Schwindel und Herzklopfen, „Gasgeschmack" im Munde und Kopfschmerzen über den Augen bemerkt. Diese Beschwerden seien (mit Ausnahme des Gasgeschmackes) bestehen geblieben, ausserdem seien Schmerzen in der linken Brustseite und geringe Atembeschwerden beim Treppensteigen hinzugetreten. Über die Art der Herzbeschwerden gibt L. auf Befragen noch an, er habe die Empfindung, dass das Herz „schneller schlage", ohne dass aber das Gefühl von eigentlichem „Herzklopfen" unangenehmer Art bestände. Überhaupt scheinen die subjektiven Beschwerden ziemlich gering zu sein.

Die Untersuchung ergab bei dem kräftig gebauten, sehr gut genährten und gesund aussehenden Manne völlig regelrechten Befund der Lungen, der Verdauungsorgane und des Harns, keine Struma, keinen Exophthalmus. Auch seitens des Nervensystems war ausser einem ganz geringen, ziemlich feinschlägigen Zittern der Hände nichts Abweichendes nachzuweisen.

Die Herzgrösse war völlig normal, die Töne erschienen etwas dumpf, sonst völlig regelrecht. Der Puls war gut gefüllt und gespannt (nach Riva-Rocci mit von Recklinghausenscher breiter Manschette systolischer Druck 135 mm), stets, auch nach Bewegungen, regelmässig. Dabei bestand aber dauernd eine ganz erhebliche Tachykardie. Während der mehrwöchentlichen Beobachtung wurden einmal im Liegen 100, zweimal

104 Schläge in der Minute gezählt, während gewöhnlich Zahlen zwischen 120 und 160 festgestellt wurden. Irgend welche Anzeichen von Herzschwäche fehlten dauernd.

Da die Behandlung mit hydrotherapeutischen Maßregeln, Brom, Rodagen usw., erfolglos blieb, wurde L. am 24. XII. 04 entlassen. Bei erneuter, nach Jahresfrist vorgenommener Beobachtung gab er an, dass er die Empfindung des beschleunigten Herzschlages nicht mehr wahrnehme, im übrigen aber noch an den gleichen Beschwerden leide. Der Befund hatte sich in einigen Punkten geändert. Zunächst erwiesen sich beide Kniereflexe als deutlich gesteigert, ebenso die Armreflexe. Beide Achillessehnenreflexe waren lebhafter als normal, und gelegentlich liess sich rechts ein ziemlich lang anhaltender Fussklonus auslösen, der links nur zeitweise angedeutet war. Die Bauchreflexe waren nur in den oberen Teilen ganz schwach auslösbar, in den unteren fehlten sie ganz. Das Zittern der Hände war auch jetzt nachweisbar, zeitweise stark, zeitweise nur angedeutet. Ausserdem bestand aber jetzt Intentionszittern, welches allerdings auch ziemlich erheblich wechselte. Gelegentlich war es nur angedeutet, zu anderer Zeit ausgesprochener, links etwas grobschlägig, rechts feinschlägig und etwas geringer als links. Der Herzbefund war unverändert, der Blutdruck jetzt aber deutlich höher als früher, 154—165 systolisch. Die Pulszahlen waren nicht wesentlich geringer, indem als niedrigste Werte im Liegen je einmal 88, 96, 108 und 118 Schläge, sonst meist Zahlen von 130—164 beobachtet wurden. Druck auf die Vagi blieb ohne erkennbaren Einfluss. Körperliche Anstrengungen veranlassten eine mässige, schnell vorübergehende Zunahme der Pulszahlen, während Lagewechsel erheblicher einzuwirken schien. Ödeme, Albuminurie, Dyspnoe usw. wurden auch bei dieser Beobachtung nicht nachgewiesen.

Die Zahl der roten Blutkörperchen war etwas erhöht (6,03 Mill.), im übrigen verhielt sich das Blut regelrecht. Milztumor bestand nicht.

Im Juli 1907 wurde der Kranke, wie wir durch die Berufsgenossenschaft erfahren, erneut untersucht. Der Befund war unverändert, indem der Puls zwischen 130 und 160 Schlägen schwankte und die Steigerung der Sehnenreflexe sowie das Zittern der Hände fortbestand. Der Kranke gab an, er leide dauernd an Kopfschmerzen, zeitweise an Angstgefühl und Herzklopfen.

Ebenso wie im ersten Falle ist auch bei diesem Kranken zweifellos die Gasvergiftung als Ursache der Störungen anzuerkennen, so dass ich hierauf nicht näher einzugehen brauche. Dagegen bedarf die Diagnose genauerer Erörterung, und zwar haben wir zunächst die Störungen seitens des Kreislaufapparates und diejenigen seitens des Nervensystems gesondert zu besprechen und dann zu entscheiden, ob vielleicht beide auf die gleichen Veränderungen zurückzuführen sind.

Da die Untersuchung des Herzens keinerlei Abweichung in Bezug auf Grösse usw. ergab, da der Puls stets gleichmässig und regelmässig war und nie nennenswerte Zeichen von Herzinsuffizienz bestanden, können wir die Pulsbeschleunigung nicht auf eine Erkrankung des Myokards zurückführen.

Gegen die Annahme eines Morbus Basedowii, die durch das Bestehen der Tachykardie im Verein mit dem Zittern der Hände besonders bei der ersten Beobachtung nahe gelegt wurde, sprach neben dem Fehlen von Struma usw. vor allem die Geringfügigkeit der subjektiven Beschwerden und das Fehlen stärkerer allgemeiner Erregbarkeit, wie sie doch wohl bei so hochgradiger Pulsbeschleunigung zu erwarten gewesen wäre. Auch blieben die auf Grund dieses Verdachtes eingeleiteten therapeutischen Maßnahmen ohne jeden Einfluss.

Eine allgemeine Neurasthenie als Ursache der Pulsbeschleunigung konnte beim Fehlen aller anderen darauf hinweisenden Erscheinungen nicht in Frage kommen, und wir werden daher nach Ausscheidung der bisher besprochenen Möglichkeiten die Tachykardie mit grösster Wahrscheinlichkeit auf eine Störung im Bereiche des Herznervensystems zurückführen müssen. Mit dieser Annahme würde auch die später auftretende Blutdrucksteigerung, für die sich eine andere Ursache nicht auffinden liess, ausreichend zu erklären sein.

Die im weiteren Verlauf der Erkrankung deutlicher hervortretenden Erscheinungen im Bereiche des Nervensystems sind wohl nicht als funktionell aufzufassen, sondern nach Analogie mit den oben besprochenen Beobachtungen auf Erkrankungsherde innerhalb des Zentralnervensystems zurückzuführen, um so mehr, als auch in diesem Falle eine grosse Ähnlichkeit des Befundes — Steigerung der Sehnenreflexe, Herabsetzung der Bauchreflexe, Intentionszittern — mit demjenigen bei beginnender echter Sclerosis multiplex unverkennbar ist. Trifft diese Auffassung zu, so muss die Möglichkeit, dass Herde im Ursprungsgebiete der Vagi der Pulsbeschleunigung zugrunde liegen, jedenfalls anerkannt werden, wenn sich auch ein Beweis für die Richtigkeit dieser Annahme nicht erbringen lässt. —

Über die Vorhersage der Erkrankung, die wir im ersten Falle wohl als durchaus schlecht bezeichnen müssen, lässt sich bei der zweiten Beobachtung nichts Sicheres aussagen. Während im Laufe des ersten Jahres nach der Vergiftung ohne Zweifel ein Fortschreiten stattgefunden hat, scheint jetzt ein Stillstand eingetreten zu sein, der möglicherweise von Dauer sein wird. —

Mit einigen Worten muss ich auf die theoretische Bedeutung eingehen, die Beobachtungen wie den mitgeteilten, besonders dem Falle 1, zukommt. Sie beweisen völlig einwandfrei, dass eine einmalige Einwirkung einer schweren toxischen Schädlichkeit Veränderungen innerhalb des Nervensystems, sei es nun an den Gefässen oder an den nervösen Elementen oder an beiden gleichzeitig, hervorzurufen vermag, die zu einem auch nach Aufhören der Giftwirkung noch lange Zeit hindurch

fortschreitenden Verfall führen können. Hierbei wäre die Frage zu erwägen, ob vielleicht bei derartig verändertem Nervensystem die „Funktion" als weiteres schädigendes Moment eine Rolle spielt, wie dies Friedreich für die progressive Muskeldystrophie und nach ihm Edinger für eine Reihe anderer Erkrankungen annahm, oder ob auch unabhängig von ihr der gleiche Verlauf eingetreten sein würde. Erstere Annahme hat ohne Zweifel manches für sich, da sie besonders das Fortschreiten der Erkrankung recht gut erklärt, immerhin steht aber das Verhalten unserer Beobachtung 1 nicht in allen Punkten mit ihr in Einklang. Denn obwohl der Kranke infolge einer bereits früher bestehenden Versteifung zweier Finger der rechten Hand diese wohl nicht in dem Maße benutzte, wie ein normaler Rechtshänder, wurde gerade der rechte Arm zuerst gelähmt, der linke dagegen, dessen Tätigkeit naturgemäss zugleich mit der zunehmenden Lähmung des rechten gesteigert wurde, hielt sich am längsten. Auch wird man kaum annehmen können, dass der Kranke gerade seine sensiblen Bahnen besonders stark angestrengt und dadurch zu frühzeitigem Versagen gebracht habe, zumal gerade die Fusssohlen, die doch dauernd beim Gehen sensible Eindrücke empfangen, verhältnismässig am wenigsten von der Empfindungsstörung betroffen wurden. —

Jedenfalls wird man mit Rücksicht auf derartige Beobachtungen gut tun, bei ätiologischen Forschungen auch einmalige, kurzdauernde toxische oder infektiös-toxische Einwirkungen in Betracht zu ziehen, selbst dann, wenn sich die ersten Krankheitserscheinungen nicht unmittelbar an sie anschliessen, wie das ja auch bei der Kohlenoxydvergiftung vorkommen kann. So ist es beispielsweise nicht erforderlich anzunehmen, dass bei den metasyphilitischen Erkrankungen noch ein Fortwirken irgend welcher im Körper befindlicher Giftstoffe stattfinde, sondern es ist ebensowohl möglich, dass die schnell vorübergegangene und an sich völlig geheilte Infektion doch die Widerstandsfähigkeit bestimmter Teile des Zentralnervensystems geschädigt haben kann und dass diese Veränderung ganz unbemerkt bestehen bleibt, bis vielleicht unter dem Einflusse der „Funktion" nach und nach Ausfallserscheinungen hervortreten. Die Untersuchungen Wassermanns würden diese Annahme erst dann entkräften, wenn erwiesen wäre, dass die Reaktion durch die Anwesenheit toxischer Substanzen bedingt ist.

Zum Schlusse seien mir noch einige Bemerkungen über die Art der Einwirkung des Kohlenoxyds auf den Organismus gestattet. Bekanntlich ist mehrfach die Frage diskutiert worden, ob das Gas nur eine einfache Erstickung herbeiführt oder ob es zugleich in spezifischer Weise das Zentralnervensystem beeinflusst. Vor kurzem hat nun Hoke [23])

Versuche angestellt, auf Grund deren er „eine direkte Einwirkung des Gases auf das Gehirn“ ausschliessen und die „akute Vergiftung mit demselben als der Asphyxie völlig analog“ ansehen zu können glaubt. Er folgert dies daraus, dass es ihm nicht gelang, aus dem Gehirn eines akut mit CO vergifteten Tieres auch nur Spuren des Gases zu gewinnen, während dies doch der Fall sein müsse, wenn Kohlenoxyd ein Nervengift wäre.

Wenn diese Auffassung zuträfe, so müsste man nach Erstickung durch irrespirable Gase oder durch andere Einwirkungen, falls es gelingt, den Verunglückten am Leben zu erhalten, gelegentlich dieselben oder ähnliche Nachkrankheiten beobachten wie bei CO-Vergiftung. Das ist aber meines Wissens nicht der Fall. Jaksch[24]) hebt z. B. bezüglich der Kohlensäurevergiftung, die ja hauptsächlich in Betracht kommt, ausdrücklich hervor, dass sie „Nachkrankheiten schwerer Art nicht zu bedingen scheint“, und auch im übrigen habe ich in der Literatur keine Mitteilungen über derartige Folgezustände nach Erstickung finden können. Hieraus muss doch wohl mit Notwendigkeit der Schluss gezogen werden, dass dem Kohlenoxyd noch andere Wirkungen zukommen als der Asphyxie, wenn auch nicht zu entscheiden ist, ob diese an dem nervösen Gewebe selbst oder nur an dessen Gefässen angreifen. Ausserdem ist gegen Hoke der Einwand zu erheben, dass er nur eine unmittelbare Einwirkung des Kohlenoxyds auf das Nervengewebe, nicht aber eine mittelbare, durch Änderung des Stoffwechsels usw. bedingte berücksichtigt. Man könnte mir entgegenhalten, dass in den Gasgemengen nicht nur dem Kohlenoxyd, sondern auch noch anderen Bestandteilen eine wesentliche Bedeutung zukomme, wie es für das Leuchtgas die oben erwähnten Versuche von Ferchland u. Vahlen[3]) zu beweisen scheinen, aber gegen diese Annahme spricht neben anderem meines Erachtens allein schon der Umstand, dass Nachkrankheiten der gleichen oder sehr ähnlicher Art nach Einwirkung der verschiedensten Gasgemenge beobachtet werden, falls diese nur ausreichende Mengen Kohlenoxyd enthalten.

Literatur.

1) Sachs, Die Kohlenoxydvergiftung usw. Braunschweig 1900.

2) Schiller, Exp. Untersuchungen über die Wirkung des Wassergases auf den tierischen Organismus. Dissert. Zürich 1888.

3) Vahlen, Über Leuchtgasvergiftung. Arch. f. exp. Pathol. und Pharmakol. 1903. Bd. 49. S. 245; ferner Ferchland u. Vahlen, Über Verschiedenheit von Leuchtgas- und Kohlenoxydvergiftung. Ebenda. Bd. 48. S. 106.

4) Maas, Kohlendunst und Leuchtgas. Übersichtsreferat. Berliner klin. Wochenschr. 1906. S. 1600.

5) Leudet, Sur les troubles des nerfs périphériques . . . consécutifs l'asphyxie par la vapeur de charbon. Archives générales de Médecine 1865. T. 5. S. 513.

6) Litten, Ein seltener Fall von Kohlenoxydvergiftung. Deutsche med. Wochenschr. 1889. S. 82.

7) Zitiert bei Knecht.

8) Knecht, Znr Kenntnis der Erkrankungen des Nervensystems nach Kohlenoxydvergiftung. Deutsche med. Wochenschr. 1904. S. 1242.

9) Becker, Über Nachkrankheiten der Kohlenoxydvergiftung, spez. über einen unter dem Bilde der multiplen disseminierten Sklerose des Zentralnervensystems verlaufenen Fall. Deutsche med. Wochenschr. 1889. S. 513.

Derselbe, Zur Lehre von den nervösen Nachkrankheiten der Kohlenoxydvergiftung. Ebenda 1893. S. 571.

10) Etienne, Sclérose en plaques consécutive à l'intoxication oxycarbonée. Revue neurologique 1900. T. VIII. S. 825.

11) Simon, Über Encephalomalacie nach Kohlengasvergiftung. Archiv f. Psychiatrie. 1868. Bd. 1. S. 263.

12) Poelchen, Gehirnerweichung nach Vergiftung mit Kohlendunst. Berl. klin. Wochenschr. 1882. S. 397.

Derselbe, Zur Ätiologie der Gehirnerweichung nach CO-Vergiftung usw. Virchows Archiv. Bd. 112. S. 26.

13) Posselt, Ein Fall von Kohlenoxydvergiftung. Wiener klin. Wochenschrift 1893. Nr. 21. S. 377.

14) Cramer, Anat. Befund im Gehirn bei einer Kohlenoxydgasvergiftung. Zentralbl. f. allg. Pathol. u. pathol. Anatomie. 1891. 2. Nr. 13. S. 545.

15) Sibelius, Zur Kenntnis der Gehirnerkrankungen nach Kohlenoxydvergiftung. Zeitschr. f. klin. Med. 1903. Bd. 49. S. 111.

16) Koch, Zur Encephalomalacie nach Kohlenoyydvergiftung. Diss. Greifswald 1892. (Fälle von Erweichung nach CO bis 1892.)

17) Voss, Über Tetanie bei Kohlendunstvergiftung. Deutsche med. W. 1892. S. 894.

18) Rochelt, zitiert nach Zieler, Über Nachkrankheiten der Leuchtgasvergiftung usw. Dissert. Halle 1897. S. 20.

19) Zitiert bei Sachs (oben Nr. 1). S. 27.

20) Rendu, zitiert bei Boulloche, Des paralysies consécutives à l'empoisonnement par la vapeur du charbon. Archives de neurologie 1890. XX. S. 218.

21) Zitiert bei Sachs (oben Nr. 1).

22) F. Leppmann, Vergiftungen als Betriebsunfälle. Kasuistische Mitteilungen. Ärztl. Sachverständigenzeitung 1908. S. 89. H. 5.

23) Hoke, Über die Aufnahme des Kohlenoxyds durch das Nervensystem. Archiv f. exp. Pathol. und Pharmak. Bd. 56. S. 201.

24) Jaksch, Die Vergiftungen. Nothnagels Handbuch. Bd. 1. S. 35.

25) Panski, Ein Fall von akuter disseminierter Myelitis oder Encephalomyelitis nach Kohlenoxydvergiftung mit Übergang in Heilung. Neurologisches Zentralbl. 1902. S. 242.

XXVI.

Aus der inneren Abteilung des städtischen Krankenhauses in Augsburg
(Oberarzt Dr. L. R. Müller).

Über einen Fall von syphilitischer Spinalparalyse.

Von

Dr. Renner,
Assistenzarzt.

(Mit Tafel III.)

Das 1892 von Erb aufgestellte Krankheitsbild der syphilitischen Spinalparalyse hat seitdem durch eine Reihe von Beiträgen an Daseinsberechtigung gewonnen. 1903 unterzog Erb[1]) noch einmal alle bis dahin mitgeteilten Fälle einer kritischen Revision; in der Folgezeit konnten wiederholt Nonne[2]) und Wimmer[3]) wichtige Beiträge zu dieser Frage liefern. Die nicht sehr zahlreiche Kasuistik sind wir in der Lage um einen weiteren interessanten Fall zu vermehren, der von den bisher mitgeteilten einige Abweichungen bietet.

Es handelt sich um den 36jährigen Maschinenarbeiter S., der am 28. III. 1907 in das städtische Krankenhaus zu Augsburg aufgenommen wurde und am 19. IV. daselbst starb.

Vorgeschichte: S. stammt aus gesunder Familie, ist kinderlos verheiratet; seine Frau hatte 2 Frühgeburten. Vor 9 Jahren wurde ihm angeblich wegen Wasserbruches der linke Hoden operativ entfernt. Schon seit einigen Jahren hat P. über vorübergehende Schmerzen in beiden Beinen zu klagen. Ferner leidet er schon seit einiger Zeit an Wadenkrämpfen. Seit Dezember 1906 haben sich die Schmerzen und Krämpfe gesteigert: „es zog ihm manchmal die Beine herauf gegen den Leib". Während ber Schmerzanfälle war P. unsicher auf den Beinen, sonst bestanden keine stärkeren Gehstörungen. Seit 13 Wochen ist er arbeitsunfähig und in ärztlicher Behandlung. Eine am 1. Februar auf Anraten des behandelnden Arztes begonnene Schmierkur brachte keine Besserung. Es trat nun eine derartige Schwäche in den Beinen dazu, dass er sich nicht mehr allein auf den Füssen halten konnte. Doch konnte er im Liegen noch alle Bewegungen mit den Extremitäten ausführen. Vor 7 Wochen machten sich

1) Bd. 23 dieser Zeitschrift.
2) Bd. 29 u. 30 dies. Zeitschr.
3) Bd. 32 dies. Zeitschr.

zum ersten Male Störungen in der Harnentleerung bemerkbar. P. konnte damals plötzlich keinen Urin mehr lassen und musste vom Arzt katheterisiert werden. In der nächsten Zeit floss dann der Urin in Tropfen ab, in letzter Zeit in Zwischenräumen und grösseren Portionen.

Stuhlbeschwerden waren nie vorhanden. Seit 3 Jahren soll die Sehkraft des linken Auges abgenommen haben. Doppeltsehen bestand nie. Sexuelle Infektion wird geleugnet, mässiges Potatorium zugegeben.

Status praesens: Mittelgrosser, kräftig gebauter und gesund aussehender Mann. P. liegt mit angezogenen Beinen im Bett. Die linke Pupille ist weiter wie die rechte, beide sind reflektorisch lichtstarr, Accomodation erhalten. Keine Augenmuskelstörungen. Spiegelbefund: Links grauweissliche, deutlich exkavierte (atrophische) Papille, rechts normale Verhältnisse. Keine Sprachstörungen; auch die übrigen Gehirnnerven frei.

Lungenbefund wie Herzbefund ohne Besonderheiten. Puls 100. Am Präputium und Glans penis Exkoriationen.

Die aktive Beweglichkeit ist in allen Gelenken erhalten; doch gehen nach aktivem Strecken die Beine allmählich wieder in die gebeugte Stellung zurück. Zielbewegungen mit den Fingern werden unsicher ausgeführt, dagegen gelingt der Kniehackenversuch gut. Bei Prüfung der Sensibilität ergibt sich eine hypästhetische Zone von den Brustwarzen abwärts bis handbreit innerhalb des Nabels, hinten vom unteren Scapularwinkel bis zum 1. Lendenwirbel. Sonst bestehen keine Sensibilitätsstörungen.

Reflexe: Radiusperiostreflexe ebenso Tricepssehnenreflexe lebhaft, Bauchdeckenreflex links angedeutet, rechts +. Patellarreflexe lebhaft, lebhafter Fussklonus. Babinskisches Phänomen beiderseits positiv.

Incontinentia urinae. Im Urin reichlicher Bodensatz von Eiterzellen. Reaktion alkalisch, stechender Geruch.

Während der ersten 10 Tage des Krankenhausaufenthaltes traten anfallsweise heftige krampfartige Schmerzen in der Urethra auf, die durch sofortiges Katheterisieren sich günstig beeinflussen liessen; sie erinnerten an tabische Urethralkrisen. Die Abendtemperaturen waren ständig erhöht, einmal bis 39,6. Der Harnbefund liess diese Fiebererscheinungen leicht als Pyelitis und Pyelonephritis erklären. Während in der ersten Zeit das Sensorium vollständig klar war, halluzinierte der Kranke später nachts und war sehr unruhig, so dass seine Verlegung auf die psychiatrische Abteilung notwendig wurde. Es traten auch starke Diarrhöen auf. Beide Erscheinungen mussten bei dem zunehmenden Kräfteverfall auf Intoxikation von seiten der Harnwege zurückgeführt werden. Die nervösen Störungen blieben während des Krankheitsverlaufes die gleichen. Eine in den letzten Tagen vor dem Tode vorgenommene Lumbalpunktion zeigte eine deutliche Vermehrung der Lymphocyten in der Spinalflüssigkeit. Nachdem P. zuletzt noch vollständig somnolent geworden war, trat am 22. Tage seines Krankenhausaufenthaltes der Exitus ein.

Die Diagnose lautete: Kombinierte Systemerkrankung auf luetischer Basis, Cystitis, aufsteigende Pyelitis und Pyelonephritis.

Die Sektion konnte mit folgendem Befunde unsere Diagnose bestätigen:

Luetische Endaortitis, Cystitis, Pyelitis, Pyelonephritis, septischer Milztumor.

Gehirn: Hirnhäute nicht getrübt, Windungen nicht wesentlich abgeflacht, auf Frontalschnitten makroskropisch kein Befund.

Rückenmark dünn, nirgends eine Auftreibung oder Einschnürung, Häute nicht verdickt. Das Rückenmark wird in toto gehärtet. Die mikroskopische Untersuchung der nach Weigert, van Gieson und mit Hämatoxylin-Eosin gefärbten Schnitte bringt folgendes Ergebnis:

Oberstes Sakralmark (Fig. 1, Taf. III). Im Gebiet der Seitenstränge zeigt sich ein an der Peripherie gelegenes kleines dreieckiges Feld aufgehellt. Es entspricht der Lage der PyS. Alle übrigen Felder sowie auch die graue Substanz sind völlig intakt.

Mittleres Lumbalmark (Fig. 2, Taf. III). Das erwähnte Degenerationsgebiet der PyS tritt auch hier deutlich hervor und reicht nicht mehr völlig bis zur Peripherie. Der übrige Querschnitt bietet normale Verhältnisse.

Im Übergangsteil vom Lumbal- zum Dorsalmark (Fig. 3, Taf. III) findet sich ebenfalls eine deutliche Aufhellung der PyS, die hier an Ausdehnung zugenommen haben.

Im oberen Dorsalmark (Fig. 4, Taf. III) ist neben der Degeneration in den PyS eine eben erkannbare, ganz geringe Lichtung der Burdachschen Stränge festzustellen.

Diese wird deutlicher im untersten Halsmark (Fig. 5, Taf. III); und zwar sind namentlich die mittleren Partien der Keilstränge befallen, während die hinteren und vorderen seitlichen Felder fast ganz verschont geblieben sind. Daneben tritt auch in dieser Höhe eine ausgedehnte, aber etwas weniger intensive Aufhellung in den PyS zutage.

Im mittleren Halsmark (Fig. 6, Taf. III) ist keine wesentliche Veränderung aufgetreten. Von den Hintersträngen sehen wir die Gollschen Stränge völlig unversehrt, die Burdachschen in der vorher beschriebenen Weise, nur auf einer Seite vielleicht etwas stärker angegriffen. In den PyS macht sich auch hier nur eine ganz geringe Aufhellung bemerkbar.

Im obersten Halsmark (Fig. 7, Taf. III) treffen wir auf ein kommaartiges, jetzt deutlicher hervortretendes Degenerationfeld, das sich durch einen schmalen, gut erhaltenen Streifen von den Hinterhörnern abgrenzen lässt. Auch die vordersten Gebiete der Gollschen Stränge sind leicht angegriffen. In den PyS ist noch eine ganz geringe Lichtung nachzuweisen.

Ein Schnitt durch den Beginn der Pyramidenkreuzung zeigt in den Hintersträngen das eben beschriebene Bild, während sich an den Pyramidenbahnen keine Veränderung mehr erkennen lässt.

Fassen wir Krankengeschichte und Sektionsbefund noch einmal kurz zusammen:

Ein 36jähriger Mann, dessen syphilitische Infektion aus der Anamnese vermutungsweise hervorgeht, hat schon einige Jahre vor seiner eigentlichen Erkrankung anfallsweise an Schmerzen in den Beinen und Wadenkrämpfen gelitten. 4 Monate vor seinem Tode treten deutlich spastische Erscheinungen zutage. Daneben stellt sich Unsicherheit beim Gehen ein. Eine Schmierkur bringt keine Besserung, das Gehen wird vielmehr bald ganz unmöglich. 7 Wochen vor dem Tode treten Blasenstörungen auf. Bei Krankenhauseintritt sind deutliche Zeichen einer Cystitis vorhanden. Reflektorische Pupillenstarre, Opticusatrophie, Ataxie

in den Armen, leichte gürtelförmige Sensibilitätsdefekte und Blasenstörungen lassen an eine Tabes denken, dagegen dokumentieren spastisch-paretische Erscheinungen in den unteren Extremitäten, die lebhaften Sehnenreflexe, das Vorhandensein des Babinskischen Phänomens, dass die PyS ergriffen sind. Psychische Störungen machen sich erst gegen das Ende des Lebens bemerkbar; sie können wohl nur als Intoxikationserscheinungen infolge der aufsteigenden Blaseninfektion gedeutet werden.

Die Sektion bestätigt unsere auf „kombinierte Systemerkrankung syphilitischer Natur" gestellte Diagnose. Die Veränderungen im Halsmark entsprechen einer beginnenden Tabes superior. Sie betreffen vorwiegend die Burdachschen Stränge, sind andeutungsweise schon im oberen Brustmark zu treffen und nehmen dann bis zur grössten Intensität im obersten Halsmark ständig zu. Daneben ist schon im oberen Halsmark eine PyS-Degeneration sichtbar, deren Faserschwund nach unten zu deutlich stärker wird. Eine nennenswerte Verdickung der Pia, irgend ein lokal meningitischer Herd oder eine Kompressionsstelle lässt sich nach makroskopischem wie mikroskopischem Befunde mit Sicherheit ausschliessen.

Das klinische Bild dieser Erkrankung findet somit restlos in dem anatomischem Befunde seine Erklärung. Die Ataxie in den Armen entspricht der beschriebenen Sklerose in den Keilsträngen des Halsmarks. Auch die reflektorische Pupillenstarre lässt sich, wenn man den Ansichten Reichardts folgt, auf Kosten dieser Hinterstrangdegeneration setzen. Im Brust- und Lendenmark sind die Hinterstränge intakt; es liess sich auch am unteren Rumpfe und den Beinen keine Ataxie feststellen. Der Degeneration der Pyramidenseitenstränge, welche an Intensität von oben nach unten zunimmt, entsprechen die Steigerung der Reflexe, die Spasmen und die Paresen in den unteren Extremitäten.

Wir haben also klinisch eine Kombination von beginnender Halsmarktabes mit einer ausgesprochenen spastischen Spinalparalyse, anatomisch eine kombinierte Strangdegeneration, die im Halsmark einen Teil der Hinterstränge und die Pyramidenseitenstrangbahn, im übrigen Rückenmark ausschliesslich die Pyramidenseitenstrangbahn betrifft.

Ihrer Ätiologie nach ist die Erkrankung zweifellos syphilitischer Natur. Wenn auch die luetische Infektion vom Patienten selbst nicht zugegeben wird, so ist sie doch aus den übrigen Angaben der Anamnese mit Sicherheit anzunehmen. Andere metasyphilitische Veränderungen (Opticusatrophie, reflektorische Pupillenstarre und Vermehrung der Lymphocyten in der Lumbalflüssigkeit) sprechen in diesem Sinne.

„Kombinierte Systemerkrankung auf luetischer Basis" hatte unsere

Fig. 1.

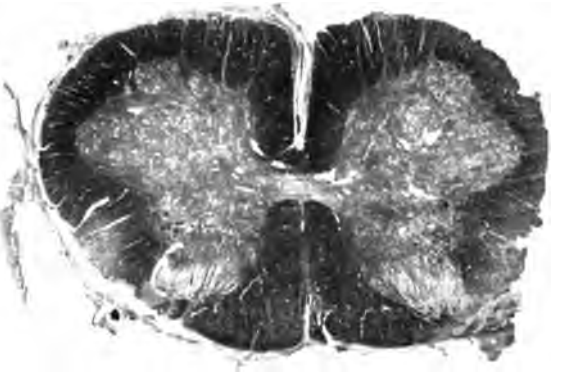

Fig. 2

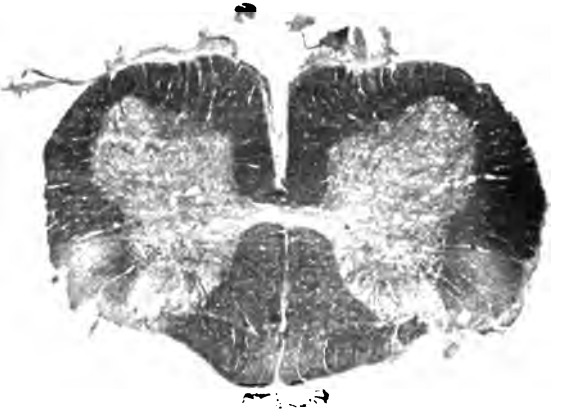

Fig. 3.

Fig. 5.

Fig. 6

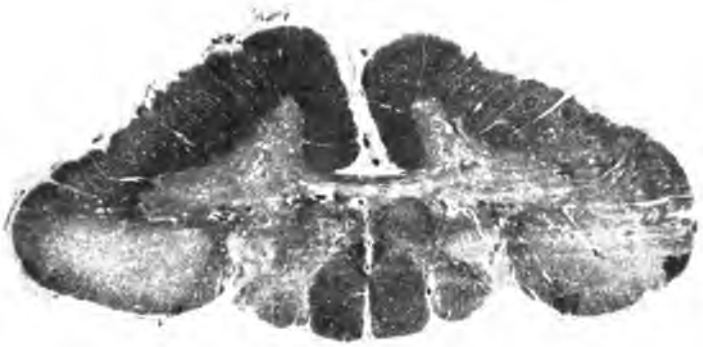

Fig. 7.

ig. 4.

Vogel in Leipzig.

Druck von Körner & Dietrich in Leipzig.

Diagnose gelautet. Die Diagnose lässt sich aber noch präziser fassen, wenn wir das eingangs erwähnte, von Erb eingeführte Krankheitsbild der syphilitischen Spinalparalyse berücksichtigen. Der gleiche Symptomenkomplex wie dort beherrscht auch unseren Krankheitsfall: Neben den Erscheinungen der spastischen Spinalparalyse finden sich Störungen in der Blasenfunktion und in der Sensibilität. Nur die Forderungen: Freibleiben der Hirnnerven und Fehlen von Pupillenstörungen, sind in unserem Falle nicht erfüllt. Doch glaube ich hierauf ebenso wie Nonne weniger Gewicht legen zu müssen. Da die syphilitische Ätiologie zu den Grundbedingungen dieser Krankheitsform gehört, wird man sich nicht wundern dürfen, wenn hier und da auch andere metasyphilitische Erscheinungen zutage treten.

Die vorliegende Beobachtung unterscheidet sich also insofern von den bisher mitgeteilten Fällen der syphilitischen Spinalparalyse, als sich zu den spastisch-paretischen Erscheinungen Ataxie in den oberen Extremitäten, zu der Degeneration der Pyramidenseitenstränge eine solche in den Burdachschen Bündeln hinzugesellte. Auch das relativ schnelle Fortschreiten der nervösen Symptome zeichnet ihn vor anderen Fällen aus.

XXVII.

Über akute Ataxie.[1])

Von

Dr. Eduard Schwarz,

dirigierender Arzt der Abteilung für Nervenkranke des Rigaschen Stadtkrankenhauses.

(Mit 2 Schriftproben.)

Vom Juni 1900 bis August 1907 sind in der Abteilung für Nervenkranke des Rigaschen Stadtkrankenhauses 3633 Nervenkranke behandelt worden. Unter diesen befanden sich 156 Tabetiker und 65 an Polyneuritis Leidende.

Von allen mit Ataxie behafteten Kranken waren 2 besonders auffallend durch ihre ganz besonders hochgradige Ataxie einerseits und durch die akute Entstehung der Ataxie andererseits.

Am 16. XI. 03 wurde der 46jährige Karl Dunkel aufgenommen. Er war Heizer auf einem grossen Dampfer gewesen und seit 8 Jahren starker Potator: er trank $^1/_4$ Stof (1 Stof etwas mehr wie 1 Liter) Branntwein, drei und mehr Flaschen Bier täglich, in ausländischen Häfen viel Rotwein. Sonst waren in der Anamnese keine Anhaltspunkte für Lues oder sonstige Erkrankungen. Seit dem Sommer (1903) habe er öfter „Krämpfe" und Schmerzen in den Beinen gehabt; vor $5^1/_2$ Wochen sei plötzlich die jetzige Gehstörung aufgetreten; eines Morgens seien die Beine „kreuzweis" gegangen und habe er seit dieser Zeit überhaupt nicht mehr gehen können. Die Schmerzen in den Beinen seien jetzt so stark, dass die Nachtruhe gestört werde.

Ich fand einen Mann ohne wesentliche Veränderung der inneren Organe mit hochgradigster Ataxie der unteren Extremitäten und leichter Parese derselben, geringerer Ataxie der oberen Extremitäten, hochgradigen Sensibilitätsstörungen der unteren Extremitäten, fehlendem Kniephänomen, erhaltener prompter Pupillenreaktion auf Licht und Konvergenz, mit erhaltener prompter Funktion der Blase und des Mastdarms während der ganzen Beobachtungsdauer. Hier konnte nur als Diagnose notiert werden: „Polyneuritis alcoholica", wobei aber die Hochgradigkeit der Ataxie äusserst bemerkenswert, aber unaufgeklärt blieb.

Am 11. IX. 1899 wurde der Peter Kalning, 30 Jahre alt, unverheiratet, in die Abteilung aufgenommen; er gab an, seit seinem 21. Jahre grosse

1) Vortrag, gehalten auf der ersten Jahresversammlung der Gesellschaft Deutscher Nervenärzte in Dresden, September 1907.

Quantitäten Alkohol zu sich genommen zu haben, „sie hätten ihm aber nie geschadet", wirklich betrunken sei er nie gewesen. Vor 5 Jahren habe er einen Gelenkrheumatismus durchgemacht und mehrere Monate zu Bett gelegen; er sei ganz gesund geworden und bis zur jetzigen Erkrankung auch gesund geblieben. Kein Ulcus, keine Lues; starker Raucher. Vor 3 1/2 Jahren sei er plötzlich erkrankt; abends sei er ganz gesund schlafen gegangen; am nächsten Morgen habe er nicht aus dem Bett gekonnt; „beim Versuch, die Beine zu gebrauchen, seien sie ebenso in die Luft gegangen, wie jetzt". Einige Wochen vor dieser akuten Erkrankung habe Pat. freilich morgens beim Aufstehen bemerkt, dass die Beine unsicher gewesen; solches sei aber nur beim Ankleiden zu bemerken gewesen; dann habe er wieder den ganzen Tag über gehen können, ohne etwas Besonderes zu verspüren oder zu ermüden.

1 1/2 Monate habe Pat., ohne seine Beine gebrauchen zu können, im Bett gelegen; „Schnaps habe er nur getrunken, wenn ihm die Freunde solchen gebracht hätten" (doch scheint solches nicht allzu selten passiert zu sein!). „Nach diesen 1 1/2 Monaten habe er angefangen, auf einen Stock gestützt kleine Strecken zu gehen, die Beine hätten aber stark geschwankt"; so sei der Zustand die ganze Zeit über (3 1/2 Jahre) bis zum Juli dieses Jahres (1899) derselbe geblieben. Zu dieser Zeit habe das Nebenhaus gebrannt; da er so hilflos, habe er geglaubt sich nicht retten zu können; seit dieser Erregung seien die Arme ebenso hilflos geworden, wie die Beine (die Erregung ist aber wohl Veranlassung zum Konsum grösserer Mengen Alkohol gewesen).

Aus dem Status[1]) ist zu erwähnen, dass bei dem kräftig gebauten, mittelgut genährten Individuum an den inneren Organen keine Veränderungen nachweisbar waren. Nur der Harn zeigte bei der Aufnahme geringe Mengen von Eiweiss; spez. Gew. 1007, kein Zucker; am 17. X. war das Eiweiss geschwunden, und trat während der Beobachtung auch nicht mehr auf. Psychisch bot Pat. keine erkennbaren Abweichungen. Speziell war die Intelligenz gut, sogar über dem Mittelmaß; sein Gedächtnis war sehr gut, er gab prompte Antworten, die sich als richtig erwiesen; er erinnerte sich aller Begebenheiten aus der jüngsten und älteren Vergangenheit. Es besteht eine ganz kolossale Ataxie, wie ich sie nie früher oder später gesehen habe und nirgends beschrieben gefunden habe. Beim Versuch, ein Bein im Bette liegend zu erheben, fährt es weit aus, so dass es gefährlich ist, bei der Untersuchung neben dem Bett zu stehen; man ist in Gefahr, arg zu Schaden zu kommen, denn die grobe Kraft ist nicht nur erhalten, sondern eine recht hochgradige. Die Flexion, Ab- und Adduktion in der Hüfte, Extension und Flexion im Knie werden mit ungewöhnlicher Kraft ausgeführt; ebenso die Bewegungen im Fuss. Gehen kann Pat. absolut nicht; an beiden Seiten stark gestützt, setzt er die Beine stark stampfend auf und hebt sie stark schleudernd; er kann sich auf die Fussspitzen und auf die Hacken erheben; freies Stehen gelingt nicht. Beim Knie-Hackenversuch trifft Pat. die Mitte des Oberschenkels oder den Unter-

1) Der Krankenbogen ist von dem damaligen Assistenzarzt, Herrn Dr. Johnson, sehr ausführlich und genau geführt worden; ich gebe denselben oben in seinen wesentlichen Punkten (Peter Kalning, 30 Jahre, aufgenommen 11. September 1899, entlassen 11. September 1900, sub. Nr. 4887; 192).

schenkel. In den oberen Extremitäten besteht die gleiche Ataxie, nur werden die Bewegungen nicht mit solcher Kraft ausgeführt; Händedruck ist aber normal kräftig. Der Kranke kann sich nicht an die Nase fassen oder an die Ohren greifen; die Hand greift brüsk weit vorbei. Dabei tritt oc. clausis keine Verschlimmerung der Ataxie ein.

Der ausgestreckte Arm kann nicht ruhig gehalten werden und die intendierten Bewegungen werden ausser durch die Ataxie durch die von



Fig. 1.



Fig. 2.

Bolco Stern, Erb, Oppenheim, Stintzing und anderen bei Tabes und von Strümpell-Müller bei der Ataxie der multiplen Sklerose beschriebenen Nebenbewegungen vom Ziele abgelenkt.

Deutlich und in schönster Form trat diese Bewegungsstörung in späteren Stadien seines Krankenhausaufenthaltes hervor — beim Schreiben —, als sein Zustand so weit gebessert war, dass solches geübt werden konnte (anbei 2 Schrittproben). Das Schreiben war nur möglich, indem er die Bleifeder zwischen 2. und 3. Finger einklemmte und die Finger

zur Faust ballte, die Faust stark auf den Tisch aufpresste; dabei zuckten aber die Finger, bald der eine, bald der andere. Auch hier oc. cl. keine Verschlimmerung der Bewegungsstörungen.

Bei geschlossenen Augen sind die Bewegungen um nichts schlechter, als bei offenen Augen. Auch später, als Pat. schon gehen konnte, wird dieses immer wieder aufs deutlichste konstatiert. — Die Reflexe, sowohl die Haut- wie Sehnenreflexe, sind äusserst lebhaft; bei Berührung der Fusssohle oder des Unterschenkels fährt das Bein brüsk zurück, so dass die Prüfung des Temperatursinnes nur gemacht werden kann, wenn das Bein durch den Feldscher stark fixiert wird. Der Bauchreflex ist sehr lebhaft; auch Streichen der Haut des Oberschenkels ruft ihn aufs lebhafteste hervor; das Kniephänomen ist stark gesteigert, aber Fussclonus nicht vorhanden. Der Kremasterreflex sehr ausgiebig. Ebenso lebhaft sind Glutäal- und Schulterreflexe. Die Pupillenreaktion ist auf Licht und Konv. sowohl kons. als dir. vollkommen normal; der übrige Augenbefund ebenso; keine Doppelbilder, keine GF.-Einschränkung. Spiegelbefund normal; aber es besteht beim Blick nach aussen ein horizontaler Nystagmus. — Blasen- und Mastdarmfunktion vollkommen intakt — während der ganzen Beobachtungsdauer und der ganzen Zeit der Krankheit. — An den unteren Extremitäten besteht Hyperästhesie, sowohl für taktile als für Schmerz- und Wärme- und Kältereize. Pat. fühlt nicht nur die leisesten Pinselberührungen und lokalisiert sie genau, sondern die leisen Berührungen rufen ein unangenehmes starkes Kitzelgefühl hervor und verursachen heftige Abwehrbewegungen. Die leisesten Nadelstiche verursachen heftige Schmerzempfindungen. Pat. unterscheidet deutlich, ob ihm 1 oder 2 Goldstücke auf den Oberschenkel gelegt werden. Ebenso ist die tiefe Sensibilität nicht vermindert; geringste passive Bewegungen der Gelenke meldet Pat. prompt, sowohl an den oberen als unteren Extremitäten. Auch das passive Lagegefühl ist normal; er zielt mit dem Finger oc. cl. genau nach der ihm bezeichneten Stelle seines Körpers und macht die einer Extremität passiv gegebene Stellung mit der anderen prompt nach (soweit die Ataxie das zulässt). Die elektromuskuläre Sensibilität ist normal. Die Reaktion der Muskeln auf faradischen und galvanischen Strom ist vollkommen intakt.

Weiter sind Kraft- und stereognostischer Sinn sehr fein. Pat. unterscheidet Zündholzschachteln, die eine leer, die andere nur zum Teil gefüllt, sehr genau (Gewichtsunterschied beider Schachteln 6 g [11,9 und 5,9]): die neben Pat. Liegenden ohne Störungen der Mobilität und Sensibilität unterschieden nicht besser. Er erkennt auch oc. cl. alle ihm gereichten Gegenstände sofort (Schlüssel, Taschenmesser, Bürste).

Auch die Prüfung mit dem Tasterzirkel ergibt ähnliche Zahlen, wie sie normal angegeben werden; nur an den unteren Extremitäten sind die Bezirke enger, in denen noch 2 Zirkelspitzen differenziert werden: neben die Zahlen von Landois habe ich die Zahlen von Veckenstedt gesetzt (s. folg. S.)

Die elektromuskuläre Sensibilität ist vollkommen normal, ebenso die Reaktion der Muskeln der oberen und unteren Extremitäten auf den faradischen und galvanischen Strom; überall war die Anspruchsfähigkeit für den faradischen Strom eine gute, nirgends träge Zuckung für den gal-

vanischen (genauere Zahlen konnten aus Mangel an geeigneten Apparaten damals nicht erzielt werden).

Subjektiv sind wenig Schmerzen geäussert worden. Nach Genuss von Alkohol traten sie aber auf. Pat. hat mehrfach das Gebot strengster Abstinenz verletzt — seine Freunde brachten ihm heimlich Schnaps bei ihren Besuchen. (Ich musste schon im Interesse der interessanten Be-

Regiones	Fälle Landois'		Fall Veckenstedt[1]		Peter Kalning			
					1. Prüfung		2. Prüfung	
	Erwachs.	12jähr. Knabe	linke Extr.	rechte Extr.				
3. Fingerphalanx volar	2,3	1,7	2,0	11,0	2,25	2,25	2,0 3,0	2,5
2. Fingerphalanx dorsal	6,8	4,5	6,0	8,0	4,0	4,0	3,75	3,5 4,0
Daumen volar	—	—	—	—	3,0	3,0	—	—
4. Zehenphalanx plantar	11,3	6,8	12,0	15,0	12,0	12,0	8,0	8,0
Ferse	22,6	20,3	22,0	24,0	16,0	18,0	—	—
Oberschenkel	67,7	31,6 40,6	—	—	38,0	40,0	37,5	37,5
Tenar u. Hypotenar	—	—	8,0	10,0	8,0	6,0 8,0	8,0	8,0

obachtung Gnade vor Recht ergehen lassen und Pat. nicht ausschreiben.) Nach Alkoholgenuss hatte er 1—2 Tage Schmerzen in den Beinen und seine Ataxie würde für etliche Tage hochgradiger.

Pat. lag in der Abteilung bis zum 11. II. 1900; er konnte in den letzten Monaten, leicht gestützt, leidlich gehen. Okt. 1903 erhielt ich durch die Wärterin der Abteilung die Nachricht, dass Pat. in noch schlimmerem Zustande sei, als bei der Aufnahme im Sept. 1899: er habe viel Schnaps getrunken; selbst könne er die Flasche nicht zum Munde führen, die Freunde gössen ihm aber den Schnaps in den Mund.

Was für eine Läsion lag vor, die die ganz ungewöhnlich hochgradige Ataxie verursachte?

Bei der Hochgradigkeit der Ataxie ist wohl von vornherein von einer multiplen Sklerose abzusehen; von einer Tabes gleichfalls, weil Blasen- und Mastdarmfunktion in Ordnung und normale Lichtreaktion der Pupillen vorhanden war und blieb, sowie auch charakteristische Sensibilitätsstörungen fehlten. —

Das akute Auftreten hat dazu veranlasst, ähnliche Fälle gemeinsam zu betrachten. Unter den Fällen von akut auftretender Ataxie haben sich mehrere Gruppen differenzieren lassen.

1 Veckenstedt, Deutsche Zeitschrift für Nervenheilkde. Bd. 15. S. 455.

Nach unseren heutigen Kenntnissen können wir eine cerebrale (Westphal, Leyden, Dinkler), eine cerebellare (Bechterew, Nonne), eine cerebrospinale (Lüthje) und eine polyneuritische (Dejerine) Form unterscheiden. Bei allen Formen, bis auf die cerebellare, sind Sensibilitätsstörungen und zwar Herabsetzung der Empfindung gefunden worden; nur bei der cerebellaren Form können sie fehlen (Nonne). Sieht man zunächst von der bei Kalning bestehenden Hyperästhesie ab, so wären nach diesen Erfahrungen alle anderen Formen der Ataxie auszuschliessen, da bei allen Herabsetzung der Sensibilität beobachtet worden ist, und es bliebe nur die cerebellare Form übrig. Es ist ja wohl bei Kleinhirnerkrankungen neben der Kleinhirnataxie Bewegungsataxie, selbst Hahnentritt (Monakow, Bruns) beobachtet worden, doch das Fehlen aller an die reine Form der cerebellaren Ataxie erinnernden Erscheinungen und die gewaltige Hochgradigkeit der Bewegungsataxie selbst lassen wohl die Ansicht gerechtfertigt erscheinen, beim Suchen nach dem Ausgangspunkt der vorliegenden Ataxie vom Kleinhirn abzusehen.

Auch zu den Bildern, die von der cerebralen Form gezeichnet worden sind, passt das Bild meines Kranken nicht; zum Symptomenbild der cerebralen Ataxie gehören in erster Linie schwere cerebrale Symptome zu Beginn der Erkrankung: Bewusstseinsverlust usw.; bei Kalning fehlten sie vollkommen. Weiter ist in vielen Fällen eine Asymmetrie im Befallensein der Extremitäten gesehen worden. Im Veckenstedtschen[1]) Fall war die Störung eine rein halbseitige; es trat nach einem apoplektischen Insult bei erhaltener grober Kraft eine halbseitige Ataxie auf mit Sensibilitätsstörungen.

In den Symptomenbildern, die auf multiple Herde im Pons und der Med. oblongata bezogen wurden (Leyden), sind die oberen Extremitäten stärker oder allein befallen, und auch hier ein Arm mehr als der andere. In den Formen, die Dinkler auf multiple Herde in der Corona radiata, den grossen Ganglien, bezieht, waren gleichfalls schwerere psychische Störungen vorhanden, ebenso Sensibilitätsstörungen. Dasselbe gilt für die Lüthjeschen Fälle, die er auf multiple Herde in der Rinde bezieht; seine cerebrospinalen Formen fallen auch fort, da bei Kalning die Blase intakt war und andere spinale Symptome nicht deutlich wurden. Von den polyneuritischen Formen unterscheidet sich das Bild durch die Hochgradigkeit der Ataxie, durch das Fehlen von Paresen. Die grobe Kraft war eine ganz besonders hochgradige.

In den Fällen von akuter peripherer Ataxie treten die Sensibilitätsstörungen gegenüber den chronischen Formen wohl zurück (Strümpell, Leyden), doch ist leichte Hypästhesie und Hypalgesie notiert.

1) Veckenstedt, Deutsche Zeitschr. f. Nervenheilkde. Bd. 15.

Die Hyperästhesie in meinem Falle müsste möglicherweise auf eine Schädigung der peripheren Nerven zu beziehen sein; ähnliche, wenn auch nicht so hochgradige Hyperästhesie sieht man ja bei Polyneuritis nicht selten; freilich ist hier meist nur eine Hyperalgesie neben einer Hypästhesie für taktile Reize vorhanden; hier war Hyperästhesie für alle Qualitäten vorhanden. Sollte nicht die Hyperästhesie im Falle Kalning auch zentralen Ursprungs sein können?

So passt sein Krankheitsbild mit keinem der bisher beschriebenen Bilder überein.

Wie man in der Deutung aller bisher beschriebenen Formen sich auf Vermutungen hat stützen müssen, da, soweit mir bekannt, keine Sektionsbefunde bei akuter Ataxie vorhanden sind (und der eine war negativ [Ebstein]), so müssen wir wohl auch hier uns auf Analogieschlüsse beschränken.

Wir besitzen aber in der Korsakowschen Lähmung ein Krankheitsbild, das viel Ähnlichkeit damit hat.

Bei dem Korsakowschen Symptomenbild und dem hier beschriebenen sehen wir, oft akut, bei anscheinend vollkommener Intaktheit der übrigen psychischen Qualitäten eine psychische Funktion vollkommen gelähmt werden; die Schädigung dieser Funktion ist jedenfalls eine so hochgradige, dass Schädigungen anderer psychischer Funktionen im Gegensatz zur Amnesie ganz und gar in den Hintergrund treten.

Die Analogie wird auch nicht gestört durch die bei der Korsakowschen Lähmung meist vorhandenen polyneuritischen Symptome, denn es gibt nicht selten Fälle, in denen die Gedächtnisstörung das Krankheitsbild beherrscht und die polyneuritischen Lähmungserscheinungen nur andeutungsweise vorhanden sind oder ganz zurücktreten. Auch in unserem Falle dürfte die Hyperästhesie, wenn sie auf leicht neuritische Symptome zu beziehen ist, die Analogie nicht stören.

Dass der Alkohol die Ursache für die Störungen ist, auf die das Krankheitsbild zu beziehen ist, wird wohl kaum Widerspruch erfahren. Sein akuter Gelenkrheumatismus dürfte, da er $1^1/_2$ Jahre vor der Erkrankung an seiner Ataxie absolviert worden und von $1^1/_2$ jährigem Wohlbefinden gefolgt war, als ursächliches Moment nicht in Betracht kommen.

So bestände auch in ätiologischer Beziehung zwischen dem Korsakowschen und dem hier vorgeführten Krankheitsbilde eine Analogie; die typischen Fälle von Korsakowscher Lähmung habe ich nur nach Alkohol auftreten sehen; im letzten Falle, den ich im Krankenhause gesehen und der in typischer Form nach Typh. abd. aufgetreten war, war dem Typhus auch recht bedeutender Alkoholismus chron. vorausgegangen. Es dürfte somit viel Wahrscheinlichkeit für sich haben,

dass in dem präsentierten Falle die Ataxie eine zentral bedingte ist; wie bei der Korsakowschen Lähmung die Amnesie neben polyneuritischen Erscheinungen durch eine zentrale, cerebrale Schädigung zustande kommt, so wird man wohl nicht weit fehl gehen, wenn man auch hier eine cerebrale, zentrale Lähmung annimmt.

Tut man solches, so stellt der Fall Kalning geradezu ein typisches Beispiel für eine Lähmung des zentralen Koordinationsvermögens dar; des zentralen Koordinationsvermögens der Lokomotion, das unabhängig vom Gefühl und Gesicht von Duchenne aus seinen Beobachtungen erschlossen und gefolgert wurde, für das ihm aber ein Beispiel fehlte, an dem er seine Anschauung auch hätte illustrieren können.

Ebenso dürfte bei dieser Deutung des Krankheitsbildes der Fall Kalning ein Beispiel für eine motorische Form der Ataxie darbieten.

Die Hochgradigkeit der Ataxie und das ganze Symptomenbild dürften sich bei dieser Anschauungsweise am ungezwungensten erklären; das Gift hat das Koordinationsvermögen selbst „im Zentrum" getroffen; bei einzelnen Herden im Gehirn wird nur ein Teil dieses Vermögens geschädigt; bei den Leitungsataxien werden nur die Hilfstruppen beeinträchtigt und zum Teil lahm gelegt.

Welcher Art die Störung im speziellen ist, darüber können nur vage Vermutungen gemacht werden. Im gegebenen Fall müsste aber wohl zunächst in der motorischen Hirnrinde und in dieser in den Zellen nach Veränderungen gesucht werden.

Wollte man die Hyperästhesie und deren Erklärung aus einer Polyneuritis dazu benutzen, das ganze Krankheitsbild als durch eine periphere Erkrankung entstanden zu erklären, so müsste dagegen angeführt werden, dass der Nachrichtendienst von der Peripherie aus kein behinderter war, dass er im Gegenteil ungewöhnlich vorzüglich arbeitete und das Zentralorgan in verstärkter Weise unterstützte; dass in den peripheren Nerven nur für die Koordination isolierte Fasern existierten, die dann ohne die motorischen Fasern isoliert in hochgradigster Weise erkrankt sein müssten, will mir wenig wahrscheinlich erscheinen. Das Zentralorgan moderiert seine Befehle für den speziellen Fall für die gewollte Bewegung; es „individualisiert" in vollkommenster Weise und schickt seine bis ins Detail ausgearbeiteten Befehle auf den motorischen Bahnen zur Peripherie; ist das Zentralorgan selbst in seiner wunderbaren Vollkommenheit gestört, so ist die Störung in der Peripherie eine gewaltige.

Ist die oben betonte Anschauung richtig, so ist auch im ersten referierten Fall die hochgradige Ataxie als zentral bedingt aufzufassen, die neben den polyneuritischen Veränderungen bestand; der Fall böte dann eine vollständige Analogie für die Fälle von Korsakowscher

Lähmung dar, in denen hochgradige Amnesie mit hochgradigeren polyneuritischen Erscheinungen zusammen besteht. Bei der Besprechung des Symptomenbildes von Kalning habe ich den Nystagmus unberücksichtigt gelassen; er war nicht hochgradig, trat nur bei Endstellungen auf; ob er nicht schon früher bestanden hatte, war nicht zu eruieren; wie er bei Kalning zu sehen war, findet man ihn auch bei gesunden Leuten als „Degenerationszeichen“(?). Ob er somit zum Symptomenbilde gehört, will ich nicht entscheiden. —

Literatur.

Dieselbe ist bis 1902 von Lüthje (Deutsche Zeitschrift f. Nervenheilkde. Bd. 22. S. 310) zusammengestellt; später finden wir dieselbe bei Nonne, Arch. f. Psych. u. Nervenkr. 1905, S. 1249. Für die Lehre von der Koordinationsataxie ist besonders lehrreich die Arbeit von Strümpell, Deutsche Zeitschr. f. Nervenheilkde. 1902. Bd. 23. S. 1 ff. Auch in der späteren Literatur habe ich keinen ähnlichen Fall finden können; auch nicht in der in den letzten Tagen erschienenen Arbeit von Bregman, diese Zeitschrift. Bd. 33, S. 409 ff. —

XXVIII.

Aus der psychiatrischen und Nervenklinik zu Greifswald.

Zur Frage der erworbenen Myotonien und ihrer Kombination mit der progressiven Muskelatrophie und angeborenem Muskeldefekt.

Von

G. Voss.

Der im Folgenden geschilderte Fall kam vor einiger Zeit in unserer Klinik zur Beobachtung.

Ernst F., 46 J. alt, stammt aus gesunder Familie. Der Vater wurde im kräftigen Mannesalter bei einer Rauferei erschlagen. War Potator. Die Mutter starb in höherem Alter an unbekannter Krankheit. Keine Geschwister. Zwei Onkel und eine Tante sind gesund. Eine Muskelaffektion, wie F. sie bietet, ist angeblich bei keinem Familienglied bisher beobachtet worden.

F. ist als Kind stets kräftig und gesund gewesen. Wurde wegen eines „Bruches" nicht zum Militär genommen. Ergriff den Seemannsberuf, den er bis zum Jahre 1901 ausübte. Hatte viel schwerste Arbeit zu verrichten. Irgend welche Beschwerden beim Heben, Gehen und Laufen hat er früher nie bemerkt. Die Kälte hatte nie irgend einen Einfluss auf seine Muskeltätigkeit. Vor etwa 10 Jahren bemerkte F. zuerst eine ganz leichte Schwäche und Steifigkeit in den Händen, die ganz allmählich zunahm, so dass er 1901 seinen Beruf aufgeben musste. In der Folge stellte sich auch zunehmende Schwäche und Abmagerung in den Armen ein. Obwohl F. noch bis vor einem Jahr Gänge bis zu 20 km leisten konnte, hat er doch in den letzten Jahren auch eine Steifigkeit in den Beinen bemerkt, die sich namentlich im Beginne der Bewegungen äussert. Wenn er morgens vom Bett aufsteht, aber auch wenn er nur einige Zeit auf einem Stuhle gesessen hat, muss er sich erst warm und geschmeidig laufen. Vor 4 Jahren hat er in Stralsund im Krankenhause gelegen, wurde mit Einspritzungen und Elektrizität behandelt. Die Beschwerden besserten sich aber nicht und nach einem Jahr kamen noch Schmerzen im Rücken hinzu, die immer stärker wurden und die Veranlassung bilden, dass sich F. an uns wandte. Diese Schmerzen treten besonders beim Bücken und bei jeder Anstrengung auf, sie sind ziehend. Die Schwäche in den Händen hat in den letzten Jahren auch immer mehr zugenommen, so dass F. kaum noch irgend welche Arbeiten im Hause zu verrichten imstande ist. Keine Blasen- und Mastdarmstörungen. Potenz erhalten. F. hat weder in Baccho noch in Venere exzediert. Luetische Infektion wird in Abrede gestellt.

Status: 168 cm grosser Mann von mittelkräftigem Knochenbau, in mässigem Ernährungszustand. Gebräunte Gesichtsfarbe. Henkelohren, ausgeprägte Darwinsche Höcker. Gesichtsausdruck müde. Die oberen Augenlider hängen tief herab, werden aber beim Blick gut gehoben. Veranlasst man den F., die Augen möglichst fest zu schliessen und sie dann plötzlich wieder zu öffnen, so geht das Öffnen nicht ganz prompt von statten. Die Innervation des Gesichts ist beiderseits gleich gut erhalten. Die Zunge wird gerade vorgestreckt, zittert nicht, ist nicht atrophisch, nach allen Richtungen frei beweglich. Beklopfen der Zunge ruft typische Dellenbildung hervor. Augenbewegungen frei. Pupillen gleichweit, rund, reagieren in jeder Beziehung normal. An der hellbraunen Iris ist ein dunkler, fast schwarzer äusserer Rand zu bemerken. Sinnesorgane o. B. Kau- und Schluckmuskulatur intakt. Die Bewegungen des Kopfes sind nach allen Richtungen erhalten, doch ist eine deutliche Schwäche in der Nacken- und Halsmuskulatur, namentlich rechts, zu bemerken. Die Sternocleidomastoidei und der rechte Trapezius sind atrophisch. Die rechte Schulter steht niedriger als die linke. Beide Arme werden in leicht gebeugter Stellung fast vertikal erhoben. Die Scapula ist gut fixiert, Ab- und Adduktion werden kräftig ausgeführt. Der rechte Supraspinatus ist atrophisch, auch der Infraspinatus, aber in geringem Grade. Rotation des Arms im Schultergelenk erhalten. Die Mm. deltoidei sind gut erhalten, ebenso die Pectorales; sie funktionieren kräftig. Beugung und Streckung des Vorderarms ist beiderseits sehr schwach, der Biceps atrophisch. Vom Triceps ist beiderseits nur der obere Teil erhalten. Die Brachioradiales sind hochgradig atrophisch. Pronation und Supination sind rechts erhalten, links ist die Supination unvollständig. Die Muskulatur beider Vorderarme ist stark atrophiert. Die Extensoren erscheinen noch mehr geschwächt als die Flexoren. Faustschluss beiderseits zunächst fast ganz unmöglich, wird nach einigen Versuchen besser. Veranlasst man den F., einen Gegenstand in der Hand kräftig zu drücken, so ist er nicht gleich wieder imstande die Faust zu öffnen. Kraft der Interossei einigermassen erhalten, auch sind die Zwischenknochenräume nicht sehr ausgeprägt. Daumen- und Kleinfingerballen rechts sehr atrophisch, links weniger. Opposition des Daumens besonders rechts beeinträchtigt. Kein Zittern, keine Unruhe in den vorgestreckten Händen. Vereinzelte fibrillare Zuckungen in den Deltoidei, Pectorales und den Vorderarmmuskeln.

Rumpfbewegungen sind im Stehen nach allen Richtungen möglich. Bei aufrechter Haltung ist der Bauch vorgewölbt, die Wirbelsäule im Lendenteil lordotisch und leicht nach rechts skoliotisch verkrümmt. An der Wirbelsäule wurden auch von seiten des Chirurgen (Prof. Ritter) sonst keinerlei Abnormitäten gefunden. Aus der Rückenlage kann sich F. nur mit Hilfe der Hände aufrichten. Veranlasst man ihn, seinen Bauch einzuziehen, so tritt in der Bauchwand eine deutliche Kontraktion mit Einziehung ein, nur links wölbt sich die untere Bauchhälfte in einem von aussen oben nach innen unten gerichteten, etwa handbreiten Streifen wulstig vor. Auch beim Aufblähen des Bauches ist in der eben beschriebenen Gegend eine stärkere Ausdehnung zu bemerken. An den betreffenden Stellen ist die Bauchwand dünner und weniger elastisch.

Die Muskulatur beider Oberschenkel ist völlig erhalten. Flexion, Ex-

tension, Ab- und Adduktion sind gleichmässig kräftig. Am Unterschenkel ist rechts eine Atrophie im Tibialis und den Peronei zu bemerken. Die Kraft dieser Muskeln und ihre Funktion ist deutlich beschränkt. Auch die Zehenbewegungen scheinen nicht sehr ausgiebig zu sein. Der grösste Umfang der rechten Wade beträgt 29,5, der linken 30 cm. Der Gang des F. ist anfänglich sehr steif, wird allmählich immer freier und nach einigen 50—60 Schritten ist ihm kaum mehr etwas Pathologisches anzumerken. Auch Treppensteigen kann er ganz gut. Kein Romberg. Eine pathologische Ermüdbarkeit besteht nicht. Keine Ataxie. Lageveränderungen werden prompt wahrgenommen. Die Sensibilität ist intakt (Tast-, Schmerz- und Temperaturempfindung). Berührungen werden exakt lokalisiert. Die Patellarreflexe sind bei der ersten Untersuchung mit den verschiedensten Kunstgriffen nicht auszulösen. Auch die Achillesreflexe fehlen. An den Armen erhält man beim Beklopfen der Tricepssehne eine gute Zuckung im nicht atrophischen Teil dieses Muskels. Biceps- und Periostreflexe sind beiderseits nicht auszulösen. Plantarreflex lebhaft, kein Babinski, kein Oppenheim. Rechter Kremasterreflex vorhanden, linker Hoden ist nicht im Scrotum zu fühlen. Beim Auslösen des Kremasterreflexes erhält man beiderseits eine Kontraktion in den Bauchmuskeln, die den Bauchdeckenreflexen entspricht. Die letzteren sind beiderseits ziemlich gleich, jedoch erhält man auch bei Bestreichen der unteren Partien nur die oberen Reflexe. Schleimhautreflexe erhalten.

Psychisch ist F. völlig intakt. Keine Störungen des Gedächtnisses und der Sprache.

Elektrische Untersuchung: Von den Nerven aus im allgemeinen mässig herabgesetzte Erregbarkeit für beide Stromarten. Keine EaR. Vom Muskel aus: EaR im Deltoideus beiderseits und im Thenar. In den Extremitätenmuskeln fast überall hochgradige Herabsetzung der faradischen, mässige Herabsetzung der galvanischen Erregbarkeit. Im Biceps erhält man bei 8—10 M.-A. und galvanischer Reizung auf AnS eine tonische Zuckung und deutliche Nachdauer der Kontraktion, die erst im Verlauf von 6—7″ [1]) schwindet. Also eine galvanische MyR.

Bei Reizung der Bauchmuskeln erhält man rechts zunächst überall gute Zuckungen, während links im Bereiche der oben geschilderten Partien direkt und auch von anderen Punkten aus keine Kontraktion zu erzielen ist. So ist z. B. im Bereich des unterhalb des Nabels gelegenen Rectusabschnitts rechts eine kräftige Zuckung zu erhalten, während sie links völlig fehlt. Reizt man die oberen Partien des M. obliquus ext. mit mittelstarkem faradischen Strom, so erhält man beim ersten Schlage eine gute Zuckung, die schon beim zweiten abnimmt, beim dritten minimal wird. Bei den folgenden Reizungen erzielt man gar keine Zuckungen mehr. Dieses Verhalten ist am deutlichsten ausgeprägt in den oberen Teilen des Obliquus ext., weniger im Rectus. Hier gelingt es, eine Reihe kräftiger Zuckungen zu erhalten. Die galvanische Erregbarkeit ist

1) Nach Lorenz dauert das Abschwellen beim normalen Muskel 0,2″, beim myotonischen hingegen 8″, eine Zahl, die fast völlig mit der von uns myographisch erhaltenen übereinstimmt.

normal. Es besteht demnach in den Bauchmuskeln eine myasthenische Reaktion.

Ein genaueres Eingehen auf die Anamnese ergab, dass F. das „Bruch"-leiden, wegen dessen er nicht zum Militär genommen wurde, schon seit frühester Kindheit kennt. Solange er sich erinnern kann, hat die Vorwölbung der linken unteren Bauchgegend bestanden. Sie hat ihm jedoch nie besondere Beschwerden verursacht. Wenn er einmal stark gegessen hatte, drängten sich dort wohl die Gedärme vor, er konnte sie aber stets mit leichter Mühe wieder zurückschieben. Unsere Vermutung, dass es sich um einen kongenitalen Bauchmuskeldefekt handle, wurde sowohl vom Chirurgen (Prof. Payr) als auch von den Anatomen (Prof. Kallius und Prof. Peter), welche die Freundlichkeit hatten, unseren Kranken zu untersuchen, bestätigt. Die Frage, welche Bauchmuskeln fehlen, bezw. mangelhaft oder teilweise entwickelt sind, ist in vivo sehr schwer zu entscheiden. Stumme hat als wichtigstes diagnostisches Hilfsmittel den elektrischen Strom bezeichnet. Nun erhielten wir bei Reizung des Obliquus ext. von der Gegend zwischen unterem Rippenrand und Crista ilei aus Kontraktionen im oberen Teil des Muskels und auch in einigen Bündeln, die dicht oberhalb des Lig. Poupartii verliefen. Dazwischen waren eigentlich nie deutliche Zuckungen zu bemerken. Wie schon oben gesagt, waren auch in den, dem unterhalb des Nabels gelegenen Rektusteil entsprechenden Partien der Bauchwand keine Kontraktionen zu erzielen. Wir nehmen an, dass es sich um einen teilweisen Defekt — wahrscheinlich — aller Bauchmuskeln in dem bezeichneten Gebiet handelt. Irgend welche Anomalien der Blase bestanden nicht.

Um das Vorhandensein der Patellarreflexe mit völliger Sicherheit auszuschliessen, wurde an einem der ersten Tage nach der Aufnahme eine Kurve mit dem Sommerschen Reflexmultiplikator aufgenommen. Der erste Probeschlag schien eine Zuckung zu ergeben, die jedoch nicht registriert wurde. Zahlreiche folgende Schläge mit der verschiedensten Belastung hatten nicht die geringste Zuckung zur Folge. Bei einer nach einigen Tagen vorgenommenen Wiederholung des Versuchs wurden auf beiden Seiten deutliche Reflexe erzielt. Auch auf dem gewöhnlichen Wege waren an diesem Tage die Reflexe auslösbar. Die Intensität der Reflexe schwankte auch bei den späteren Untersuchungen.

Ausser an der Zunge liess sich die myotonisch veränderte mechanische Erregbarkeit an keinem Muskel nachweisen.

Zusammenfassung: 46jähriger Mann, erkrankte vor 10 Jahren an Schwäche und Steifigkeit in den Händen, die allmählich zunahmen und zu denen im Laufe der letzten 2 Jahre auch Störungen in den Beinen und Schmerzen im Rücken hinzutraten. Keine Heredität. Zur Zeit hochgradige Atrophie an den Unter- und Oberarmen, weniger an den Händen und geringen Grades in der rechten Peronealmuskulatur. Beweglichkeit in den betroffenen Teilen relativ gut erhalten, Kraft mässig herabgesetzt. Vereinzelte fibrilläre Zuckungen. EaR im Deltoideus und im Thenar. MyR im Biceps. MyaR in den Bauchmuskeln. Sehnenreflexe an den Armen und Achillessehnen erloschen. Die Patellarreflexe zeitweilig nicht auszulösen, sonst herabgesetzt.

Subjektive myotonische Erscheinungen in den Händen und Beinen. Dellenbildung in der Zunge.

Partieller Defekt (wahrscheinlich) aller Bauchmuskeln links. Kryptorchismus links.

Sehen wir zunächst ab von den ungewöhnlichen Erscheinungen (MyR, MyaR und Bauchmuskdefekt), die unser Kranker bot, so erscheint seine Rubrizierung nicht schwierig. Der Beginn an der kleinen Handmuskulatur, das Fortschreiten auf die Vorder- und Oberarme, die fibrillären Zuckungen und die EaR sind die typischen Erscheinungen der spinalen Muskelatrophie vom Typus Duchenne-Aran. Die sprungweise Weiterverbreitung auf die rechtsseitige Peronealmuskulatur in einem relativ frühen Stadium der Erkrankung gehört anscheinend nicht mehr zum gewöhnlichen Bilde. Auch der geringe Fortschritt des Leidens in der zuerst ergriffenen Handmuskulatur erscheint auffällig. Doch geben uns die fehlende Heredität, bezw. Familiarität und der Mangel aller hypertrophischen Erscheinungen das Recht, eine Myopathie auszuschliessen. Auch für eine neurale Form lässt sich nicht viel geltend machen.

Durch die Arbeiten von Hoffmann, F. Schultze, Frohmann, Berg, Pelz u. a. ist die Aufmerksamkeit auf die Kombination der Muskelatrophie mit der Myotonie gelenkt worden. Hoffmann und Pelz halten das Zusammentreffen dieser beiden Krankheiten sogar für relativ häufig und schätzen es auf 10—12 Proz. aller Myatrophien. Um eine zufällige Koincidenz handelt es sich hier sicher nicht. Als Besonderheiten der „Myotonia atrophica" werden eine häufige Beteiligung der Gesichtsmuskulatur, relativ langes Erhaltenbleiben der kleinen Handmuskeln, Fehlen fibrillärer Zuckungen und eine Verteilung der Atrophien, die keinem der klinischen Typen entspricht, bezeichnet. Unser Fall lehrt, dass die meisten dieser Zeichen fehlen können: nur das relative Intaktbleiben der Handmuskeln findet sich bei F.

Jolly hatte den myotonischen Erscheinungen im Bilde der Myatrophie eine mehr symptomatische Stellung eingeräumt. Er nahm an, dass die MyR nur eine veränderte EaR darstelle. Im Gegensatz hierzu halten Hoffmann und Pelz die Myotonie für den primären Prozess, auf dem sich die Myatrophie entwickelt. Pelz verwirft die dritte Möglichkeit, dass nämlich beide Erkrankungen koordiniert seien. Er begründet diese Auffassung mit dem Hinweis, dass die myotonischen Symptome der Atrophie in vielen Fällen um mehrere Jahre vorausgingen, und dass familiäres Vorkommen bei den kombinierten Fällen festgestellt sei. Auch die Regellosigkeit des Auftretens der Atrophien soll gegen die Ansicht sprechen, dass die Myatrophie das Primäre sei. Der letzte Einwand erscheint mir nicht überzeugend. Erstens ist eine

typische Verteilung der Atrophien auch bei den gewöhnlichen Formen der Myatrophie durchaus kein regelmässiger Befund. Zweitens aber darf man die Grenzen der einzelnen Formen nicht zu scharf ziehen und muss sich immer bewusst bleiben, dass „die einzelnen Typen keine Krankheiten für sich sind, sondern ... Erscheinungsformen oder Spielarten eines und desselben Krankheitsprozesses darstellen" (Lorenz). Das familiäre Vorkommen ist nun bei sämtlichen Myatrophien beobachtet worden, auch bei der spinalen (vgl. Oppenheim, Lehrbuch S. 242 und Lorenz).

In dem Bestreben, die Myotonie als das Primäre hinzustellen, geht Pelz so weit, dass er das Vorkommen einer Myotonia acquisita völlig verwerfen will. Statt dieser schlägt er die Bezeichnung Myotonia congenita adultorum vor. Um das vorübergehende Auftreten myotonischer Erscheinungen mit seiner Auffassung in Einklang zu bringen, spricht er die Vermutung aus, dass in den hierher gehörigen Fällen (z. B. von F. Schultze) das frühere Bestehen einer Myotonie übersehen worden sein könnte. Ich kann diese Anschauungen nicht teilen. Myotonische Symptome sind vorübergehend in einer Reihe von Krankheiten beobachtet worden (Syringomyelie, Myelitis, Tetanie). Bei diesen Erkrankungen liegt es wohl am nächsten, die myotonischen Erscheinungen auf den Grundprozess im Rückenmark zurückzuführen. Wenn bei Poliomyelitis in einzelnen Muskeln eine Pseudohypertrophie auftritt, so wird man diese Erscheinung doch nicht mit den idiopathischen Hypertrophien bei Dystrophie identifizieren wollen.

Ein interessantes Streiflicht auf die erworbenen Myotonien wirft eine kürzlich erschienene Arbeit von Kleist. Er hat eine Kranke beobachtet, die neben zahlreichen anderen Störungen Nachdauer willkürlicher Muskelkontraktionen mit mechanischer und elektrischer MyR zeigte. Diese Nachdauer unterschied sich aber von der typischen Myotonie dadurch, dass die Störung bei Wiederholung der Bewegung nicht abnahm, sondern sich steigerte. Kleist will diese Form der myotonischen Innervationsstörung auf eine Wirkung des ungehemmten Eigenreflexes der Muskulatur zurückführen (Sherrington). Manche Beobachtungen lassen an enge Beziehungen zwischen derartigen Störungen und dem Kleinhirn denken. Die Bedeutung des Kleinhirns für den Muskeltonus ging aus den Lucianischen Untersuchungen hervor. Wenn es eine cerebellare Atonie gibt, so wäre auch das Vorkommen einer Hypertonie möglich. Auf pathologischem Gebiet sprechen dafür die Erfahrungen mit der Friedreichschen Krankheit und mit der Atrophie olivo-ponto-cérébelleuse (Dejerine-Thomas), schliesslich die Hérédoataxie cérébelleuse von Marie.

Das Vorkommen myasthenischer Symptome bei den atypischen

Myotonikern hebt Kleist hervor. Die von ihm vermisste MyaR ist von Cohn beschrieben worden. Auch ich habe sie in dem vorliegenden Falle gefunden. Kollarits hat MyaR bei Kleinhirntumor und M. Basedowii, Jolly bei Dystrophie und Poliomyelitis, Flora bei Tabes, Pseudohypertrophie und funktionellen Neurosen nachgewiesen. Auch ich habe die Ermüdungsreaktion bei mehreren Fällen von Hysterie gefunden. Bei allen diesen Krankheitsformen darf wohl das Auftreten der MyaR nicht auf Veränderungen im Muskel zurückgeführt werden. Sie muss vielmehr auf zentralen Störungen beruhen. Finden sich nun bei spinaler Myatrophie, der regelmässig (Oppenheim) eine Erkrankung der grauen Vordersäulen zugrunde zu liegen pflegt, die MyR und MyaR, bezw. beide kombiniert, so müssen, m. E., auch diese Störungen auf den spinalen Prozess zurückgeführt werden. Andere Fälle atypischer Myotonie können, wie Kleist überzeugend darlegt, mit grosser Wahrscheinlichkeit auf cerebellaren Affektionen bezw. auf Erkrankungen cerebellarer Bahnen beruhen. Schliesslich blieben die echten Myotonien als Folgeerscheinungen einer Erkrankung des Muskels selbst übrig.

Auffällig war an unserem Kranken das wechselnde Verhalten der Patellarreflexe. Die funktionell völlig erhaltene Quadricepsmuskulatur zeigte eine deutliche Herabsetzung der elektrischen Erregbarkeit, ausserdem schien mitunter die Intensität der Kontraktionen bei wiederholter Reizung abzunehmen. Das zeitweilige Verschwinden der Reflexe könnte daher vielleicht als Erschöpfungssymptom gedeutet werden. Ich möchte nur darauf hinweisen, dass bei der Dystrophie nach Dejerine und Landouzy die Patellarreflexe bei völlig normalem Quadriceps schwinden können.

Die Frage der angeborenen Muskeldefekte ist im Jahre 1902 von Bing eingehend erörtert worden. Die neuere Arbeit von Lorenz ist im wesentlichen referierend gehalten. In dem umfangreichen Literaturverzeichnis bei Bing finden sich sehr zahlreiche Fälle von Defekten der Brustmuskulatur, während die Mitteilungen über Bauchmuskeldefekte spärlicher sind. Stumme hat 1903 im ganzen 8 Fälle zusammengestellt, darunter einen eigenen. Seitdem ist, soweit mir bekannt, nur ein Fall hinzugekommen, den Oppe mitteilte. Stumme sieht die gemeinsamen Besonderheiten der Bauchmuskeldefekte vor allem in kongenitalem Ursprung und der symmetrischen Verteilung. Er betont die Häufigkeit von Anomalien der Harnblase bei Rectusdefekten.

Als Ursache der Defekte in der Bauchmuskulatur nimmt Stumme eine in später Embryonalzeit eingetretene Harnabflussbehinderung und dadurch bedingten Druck der überfüllten Blase an. Dieser Druck

wirkt nach ihm unmittelbar zerstörend auf die Recti und indirekt schädigend durch Überdehnung der Wände auch auf die übrigen Bauchmuskeln. Diese rein mechanische Auffassung steht im Gegensatz zu anderen für die übrigen kongenitalen Muskeldefekte gegebenen Erklärungen. Eine Reihe Autoren ist im Anschluss an Erb geneigt, die Defekte auf eine in embryonaler Zeit abgelaufene Dystrophie zurückzuführen. Andere nehmen eine angeborene Keimesanlage zu perversem Wachstum und mangelhafte Vitalität des Muskelgewebes an (Gowers, Bing). Eine dritte Gruppe sieht in zentralen Entwicklungsstörungen oder in Entwicklungsstörungen des ganzen neuromuskulären Apparates die Ursache für das Auftreten der Defekte (Möbius, Siemerling).

Während die übrigen Muskeldefekte fast ausnahmslos einseitig sind, zeichnen sich die Bauchmuskeldefekte durch symmetrisches Auftreten aus. Von dieser Regel bildet unser Fall eine Ausnahme. Ich habe mir die naheliegende Frage vorgelegt, ob überhaupt bei F. ein kongenitaler Defekt vorlag. Dagegen könnte das relativ hohe Alter, in dem der Defekt ärztlicherseits bemerkt wurde, angeführt werden. Aber F. selbst kennt diese Anomalie von frühester Kindheit an; ihretwegen ist er vom Militär freigekommen. Während 40 Jahren, d. h. soweit seine Erinnerung reicht, hat sich der Befund nicht verändert[1]). Ferner spricht für die kongenitale Entstehung die relativ unbedeutende funktionelle Störung. Die Erschwerung des Aufrichtens aus der Rückenlage ist weniger durch den lokalisierten Defekt als durch eine geringe allgemeine Schwäche der Bauchmuskulatur bedingt. Schliesslich spricht sehr für das Vorliegen einer kongenitalen Störung der gleichseitige Kryptorchismus. Unter den 8 Fällen von Stumme ist 5mal Fehlen eines bezw. beider Hoden bemerkt. Auch im Oppeschen Falle bestand Kryptorchismus und Phimose. Mithin ist unter 10 Fällen von Bauchmuskeldefekten 7mal Fehlen der Hoden, bezw. Kryptorchismus gefunden worden. Dass diese hohe Zahl kein Zufall ist, erhellt bei Betrachtung der anders lokalisierten Muskeldefekte, die nicht selten ähnliche Missbildungen aufweisen. So sind die Pectoralisdefekte häufig von Missbildungen oder Atrophien der Haut der Brustwand, bezw. der Brustwarzen begleitet; unter 32 von Steche zusammengestellten Fällen findet sich 10mal Mammadefekt. Bei Augenmuskeldefekten beobachtete man Mikrophthalmus, Amblyopie, Astigmatismus, Epicanthus u. a. m.

Weder der Oppesche noch auch unser Fall geben uns sichere Anhaltspunkte für die von Stumme supponierte Entstehung der Defekte. Die Mitteilung von Oppe enthält ausdrücklich den Vermerk,

1) Ob es sich um eine kongenitale Störung oder aber um eine erworbene, früh infantile handelt, kann heute kaum entschieden werden.

dass ausser Kryptorchismus und Phimose bei der Sektion keine Missbildungen gefunden wurden; mithin war wohl die Blase normal. Allerdings fehlten in Oppes Falle die Obliqui, die Recti waren nur „dünn" und entbehrten der Scheide. Unser Kranker ist urologisch nicht genauer untersucht worden; palpatorisch und perkutorisch liessen sich keine Blasenabnormitäten nachweisen. Wir konnten dem sehr ängstlichen Mann keine cystoskopische Untersuchung zumuten, da er sich schon die übrigen Eingriffe nur ungern gefallen liess. So ist unser Befund gewiss nicht absolut beweisend für fehlende Anomalien an der Blase, es liessen sich jedoch auch anamnestisch keine Anhaltspunkte dafür gewinnen. Auch die Einseitigkeit der Defektbildung macht eine Entstehung durch Blasenüberfüllung und Druck nicht gerade wahrscheinlich.

Wenn angeborene, bezw. sehr früh erworbene Muskeldefekte bei einem Individuum gleichzeitig mit progressiver Myatrophie angetroffen werden, so kann es sich wohl kaum um eine zufällige Koincidenz handeln. Erb, Bernhardt und Damsch stützten sich auf solche Fälle, um ihre Annahme von der Entstehung der Defekte durch frühzeitige embryonale Dystrophie zu beweisen. Auf die Analogien im pathologisch-anatomischen Verhalten kann ich nicht eingehen. Immer noch ist hier das vorliegende Material zu gering, um sichere Schlüsse zu gestatten. Ob es sich bei der Entstehung der Defekte um periphere Prozesse in den Muskeln, oder aber um Störungen im ganzen neuromuskulären Apparat handelt, lasse ich dahingestellt, es liegt hierin auch kein prinzipieller Unterschied.

Stechе stellt einen Zusammenhang der Muskeldefekte mit der Dystrophie als unwahrscheinlich hin, jedoch gibt ein von ihm mitgeteilter Fall gerade in dieser Beziehung interessante Hinweise. Die Mutter einer an typischer Dystrophie leidenden Patientin kam mit Phthise in Behandlung. Es fand sich einseitiger Defekt der Portio sternocostalis und des Pectoralis minor, ausserdem Schwäche des Cucullaris. Die pathologisch-anatomische Untersuchung der bald darauf gestorbenen Patientin zeigte, dass der Übergang der fehlenden in die erhaltenen Muskelpartien nicht ganz scharf war; es fanden sich dort einzelne verschmälerte Muskelfasern. Das völlige Fehlen des Pectoralis minor und der Portio sternocostalis dürfte wohl am ehesten als kongenitaler, bezw. frühzeitig erworbener Defekt aufzufassen sein. Dadurch braucht aber nicht, wie Stechе meint, der Zusammenhang zwischen den bei Mutter und Tochter festgestellten Störungen aufgehoben zu sein. Er könnte vielmehr so gedeutet werden: Der isoliert gebliebene, stationär gewordene Krankheitsprozess bei der Mutter wird als progressives Leiden auf die Tochter übertragen.

Die bisherigen Erfahrungen scheinen mir den Schluss zu rechtfertigen, dass zahlreiche Muskeldefekte auf mangelhafter Keimesanlage des neuromuskulären Apparates beruhen, die sich in Aplasie oder aber in frühzeitiger Dystrophie äussern kann. Diese Defekte können isoliert und stationär bleiben, es kann sich aber jederzeit eine progressive Myatrophie hinzugesellen, die ja auch nichts anderes sein dürfte, als der Ausdruck einer mangelhaften Anlage oder unzureichender Vitalität des neuromuskulären Apparates.

Die Literatur über die Kombination von Myotonie und Myatrophie findet sich zusammengestellt in den Arbeiten von:

1) Berg, Inaug.-Dissert. Bonn 1904.

2) Pelz, Archiv f. Psychiatrie usw. 1907. Bd. 42. S. 704.

3) Lorenz, Nothnagels Handbuch. Bd. XI, 3 (dort auch Literatur über Muskeldefekte); ausserdem Cohn, Neurolog. Ztrbl. 1904. S. 1119 (MyaR+MyR).

4) Rindfleisch, Diese Zeitschrift 1907. Bd. 33. S. 171.

5) Fürnrohr, ebenda. S. 25.

Über Muskeldefekte:

6) Bing, Virchows Arch. 1902. Bd. 170. S. 175 (enthält genaue Zusammenstellung der einschlägigen Literatur bis 1902).

7) Steche, Diese Zeitschr. 1905. Bd. 28. S. 217.

8) Stumme, Mitteilungen aus den Grenzgebieten usw. 1903. Bd. 11. S. 548.

9) Oppe, Münchener med. Wochenschr. 1903. S. 232.

10) Kalischer, Neurolog. Zentralbl. 1896. S. 685 u. 732 (Frage des Zusammenhangs der Muskeldefekte mit der Dystrophie!).

XXIX.

Kleinere Mitteilungen.

1.

(Aus der mediz. Klinik Breslau; Geh.-Rat Prof. Dr. v. Strümpell.)

Über angeborene Brustmuskeldefekte.

Von

Privatdozent Dr. A. Bittorf.

(Mit 1 Abbildung.)

Zwei Fälle von einseitiger, partieller Brustmuskelaplasie, die ich seit meiner Mitteilung über den isolierten angeborenen Defekt des Musculus serratus anticus major [1]) beobachtet habe, veranlassen mich, nochmals kurz auf diese Anomalien einzugehen.

Es ist bekannt, dass bei Kranken mit angeborenen Muskeldefekten sich häufig gleichzeitig andere Abnormitäten und Entwicklungsstörungen finden. So sind Deformitäten und Defekte am Knochensystem, Extremitätenmissbildungen, Schwimmhautentwicklungen, Anomalien der Pigmentation, der Behaarung auf der gleichen Seite beschrieben worden.

Zu den häufigsten, fast konstanten Begleiterscheinungen der Brustmuskel-, spez. Pectoralisdefekte gehören Abnormitäten in der sie deckenden Haut und ihren Anhangsgebilden. Die Haut ist dünner, straffer fixiert, mitunter pigmentärmer. Die Achselhaare sind häufig spärlicher. Die Brustdrüse und Warze sind vielfach kleiner, meist abnorm gelagert, und zwar höher und mehr median gerückt, eingezogen und pigmentärmer.

Diesen gewissermassen typischen Befund zeigte auch der in meiner früheren Arbeit kurz mitgeteilte Fall von Pectoralisdefekt bei einem älteren Manne. Auch dort fand sich eine Hypoplasie der zugehörigen Brustwarze und des Warzenhofes.

Ähnliches zeigt die folgende Beobachtung, die aber doch als eine seltnere Abart bezeichnet werden kann.

Anna W., 21jähriges Dienstmädchen. Seit Kindheit bemerkte sie, dass die rechte Brustseite flacher war als die linke. In der Pubertät zeigte es sich, dass auch die rechte Brustdrüse sich nicht so entwickelte wie die linke.

Pat. ist rechtshändig, hat alle Arbeiten verrichten können.

Heredität des Leidens besteht angeblich nicht. Der Vater der Pat. war z. Z. ihrer Geburt 21, die Mutter 23 Jahre alt.

---

1) Deutsche Zeitschrift f. Nervenheilkde. Bd. 33. 1907.

Befund: Die rechte Brusthälfte ist bei dem im übrigen kräftigen und gut entwickelten Mädchen etwas flacher und im Umfang geringer als die linke.

Die unteren Zipfel des r. Musculus pectoralis major fehlen vollständig, während sein oberster kostaler Abschnitt anscheinend flacher ist, als der entsprechende linke. Die clavikularen Teile des Pectoralis sind dagegen rechts und links gut entwickelt. Keine Funktionsstörung. Links eine kräftig entwickelte Brustdrüse, während die rechte vollständig fehlt, es ist keine Spur von Drüsengewebe fühlbar. Die Brustwarze mit Hof ist dagegen rechts und links vollkommen gleich gut entwickelt. Die Achselbehaarung ist rechts und links gleich stark. Sonstige Abnormitäten fehlen.

Analoge Fälle, bei denen neben Brustmuskeldefekten die Brustdrüse resp. Warze völlig fehlte, fand Bing[1]) 1902 in der Literatur nur siebenmal erwähnt und zwar von Froriep, King, Greif, Ried, Thomson (2 Beobachtungen) und Kalischer[2]) (= Fall Joachimsthal[3])). Es handelt sich in allen Fällen anscheinend um Fehlen der Brustdrüse bei normaler oder verkleinerter Brustwarze. Später hat Steche[4]) in zwei eigenen Beobachtungen und in den Fällen von Guttmann, Frickhöffer und Haeckel die gleichen Abnormitäten gefunden, so dass nur ungefähr 12 dem vorstehenden analoge Fälle unter den mehr als 200 bekannten Pectoralisdefekten sich finden dürften.

Fälle, in denen Brustwarze und Brustdrüse der entsprechenden Seite vollkommen fehlten und kein Zeichen sich findet, dass sie überhaupt angelegt waren, sind dagegen ausserordentlich selten. Es scheinen bisher nur die zwei Beobachtungen von Seitz[5]) (1884) und Loening[6]) (1907) vorzuliegen, die männliche Individuen mit einseitigen Pectoralisdefekten (bei Seitz ausserdem Rippendefekte und Hypoplasie des Cucullaris und Latiss. dorsi) betrafen.

Die gleiche Abnormität beobachtete ich kürzlich bei einem erwachsenen weiblichen Individuum.

Anna B., 22jähriges Dienstmädchen (vergl. Abb.). Sie gibt an, die Abnormität bestehe seit ihrer Kindheit. Funktionsstörungen oder Schwächezustände habe sie nicht bemerkt.

Heredität besteht angeblich nicht.

Befund: Mittelgross, (ausser der folgenden Abnormität) gut entwickeltes und proportioniert gebautes Mädchen.

Brustkorb: Die rechte Hälfte gut entwickelt und gewölbt, 42 cm Umfang, zeigt gut entwickelte Brustdrüse, Brustwarze und Warzenhof. Links fällt sofort der völlige Mangel von Brustwarze mit Hof und auch der Brustdrüse auf. Die linke Brustseite erscheint flacher, Umfang 36 cm, und gleichzeitig sieht man links von der 2. Rippe an abwärts sämtliche Rippen nur von Haut überzogen in der ganzen Ausdehnung blossliegen. Die Haut selbst ist links straffer an die

1) Virchows Archiv. Bd. 170. 1902. 2) Neurolog. Zentralbl. 1896. S. 740.
3) Berl. klin. Wochenschr. 1896. S. 804.
4) Deutsche Zeitschr. f. Nervenheilkde. Bd. 28. 1905.
5) Virch. Arch. Bd. 98. 1884.
6) Mitteil. aus den Grenzgeb. der med. Chir. Bd. 17. 1907.

Unterlage fixiert und entbehrt fast völlig des Fettgewebes. Die Rippen selbst verlaufen links steiler als rechts von oben nach unten und haben keinen deutlichen vorderen Winkel. Der Rippenbogen steht daher links tiefer als rechts und ist etwas stärker vorgewölbt. Die Verwachsung der l. Rippen vorn erinnert in der breiten Spangenform an gewisse Stadien der embryonalen Brustbeinentwicklung oder an Befunde bei partieller Fissur des Sternums. Die linke Hälfte des Brustbeines ist im unteren Teil etwas stärker entwickelt. Die linke Achselhöhle erscheint nach vorn bei gesenkten Armen fast ganz offen, bei seitlich erhobenen Armen ist sie durch eine horizontal verlaufende Falte abgeschlossen. Die Achselbehaarung ist links und rechts gleich stark.

Die Muskulatur zeigt folgende Defekte: Der linke Musculus pectoralis major ist nur im clavikularen Teile gut entwickelt. Sein sternokostaler Teil fehlt fast völlig. Nur seine 1. Zacke ist vorhanden, die in einer unteren horizontalen Begrenzungslinie vom Ansatz der 2. Rippe nach dem Oberarm verläuft und bei seitlich erhobenen Armen den vorderen Abschluss der Achselhöhle bildet. Selbst diese Zacke ist aber schwächer als die entsprechende rechts. Der Pectoralis minor scheint links ganz zu fehlen. Ebenso ist das Gebiet der Rhomboidei links etwas schwächer entwickelt. Sonstige Muskeldefekte fehlen. Es besteht keine Funktionsstörung.

Das Fehlen jeder Funktionsstörung ist in diesen Fällen so charakteristisch, dass Steche sie darum als eine besondere Abart bezeichnet. Das häufige Erhaltenbleiben des clavikularen Abschnittes des Pectoralis major, das nach Bing und Lorenz [1]) die Regel darstellt, zwingt uns, diesem Abschnitte eine besondere funktionelle und ontogenetische Stellung einzuräumen.

Die Mitteilung dieser Fälle scheint mir aber nur darum gerechtfertigt, weil sie uns gewisse Aufschlüsse über die bisher noch immer umstrittene Genese der Muskeldefekte geben kann.

Die verschiedenen Theorien sind so oft erörtert (vergl. Bing, Steche,

1) Lorenz, Nothnagels Handb. Bd. XI, 2.

Schädel, Lorenz, Loening u. a.), dass ich hier nicht auf sie einzugehen brauche. Ich glaube, dass diese Fälle (wie der früher beschriebene) durchaus für den echten Missbildungscharakter dieser Anomalien sprechen. Sie sind weder durch lokale Druckwirkung, noch fötale Dystrophien oder Neuritiden, noch amniotische Verwachsungen erklärlich. Es muss vielmehr diese ganze Körperregion schon in sehr frühem Embryonalleben mangelhaft, sowohl im Deckepithel (Haare, Mammae) wie im Mesoderm (Urwirbelanlage), vielleicht mitunter sogar im Endoderm, angelegt werden. Diese Störung kann auch das regionäre Mesenchym mitbefallen (Knochendefekte, mangelhafte Entwicklung des Unterhautfettgewebes). Sie ist entweder über einen mehr oder weniger grossen Teil der Anlage ausgedehnt und befällt dann mehrere Muskeln, ev. sogar die gleichseitige Extremität, oder es legen sich in seltenen Fällen verschiedene Stellen derartig abnorm an (Defekte entfernt liegender Muskelgruppen), oder es ist schliesslich bald mehr das Ektoderm, bald mehr das Mesoderm, oder letzteres ganz allein betroffen (Muskeldefekte ohne oder mit geringen Hautanomalien). Dass sich in solchen Fällen bei der Sektion noch einzelne angelegte Muskelbündel finden können, dass diese wieder mitunter Abnormitäten (Hypertrophie, Atrophie) aufweisen, von denen ein Teil sekundär im späteren Leben durch Funktion oder mangelnde Funktion sich ausserdem vielleicht entwickelt hat (z. B. die Veränderungen, die Lorenz in seinem Falle beschreibt), ist leicht erklärlich. Ebenso ist der normale Rückenmarksbefund in den durch Sektion kontrollierten Fällen nicht verwunderlich. Immerhin ist vielleicht nicht genügend beachtet, ob tatsächlich die Zahl der Ganglienzellen der Vorderhörner bei einseitigen Defekten auf beiden Seiten gleichgross ist, oder ob der mangelnden Muskelanlage auch ein Fehlen der Vorderhornzellen und ihrer Wurzeln entspricht. Eine spinal-segmentäre Missbildung liegt anscheinend nicht vor, da die nervöse Versorgung der Mm. pector. major und minor dem 5.—7. Cervikalnerven, resp. Segment entspringt, während die der Brustdrüse aus dem 4.—6. Brustnerven stammt.

2.

Ein neues Algesimeter zum klinischen Gebrauch.

Von

Dr. Sydney Alrutz, Privatdozent d. Psychol. in Upsala.

(Mit 1 Abbildung.)

Das neue Algesimeter bezweckt eine Verbesserung des jetzigen Verfahrens, die Empfindlichkeit des Schmerzsinnes mittels einer Nadel, die mit der blossen Hand auf die Haut appliziert wird, zu untersuchen, welches Verfahren weder ein stets gleichmässiges und gleich kräftiges Niedersetzen der Nadel, noch eine befriedigende Graduierung der Stärke des Reizes erlaubt. Nur recht beträchtliche Herabsetzungen des Schmerzsinnes können auf diese Weise mit Sicherheit konstatiert werden.

Beschreibung des Apparates. Bei diesem Algesimeter ist das obere Ende der Nadel an einer feinen Spiralfeder befestigt, die herausgezogen wird, wenn die Nadel auf die Haut appliziert wird. Infolge

dessen ist es möglich, bei den verschiedenen Reizungen das Niedersetzen der Nadel bedeutend gleichmässiger zu gestalten, wodurch die Stärke des Reizes viel konstanter wird, in Wirklichkeit so konstant, wie es klinische Ansprüche und die punktuelle Reizungsmethode überhaupt wünschenswert und erforderlich machen können. Durch verschieden starke Spannung der Spiralfeder kann ausserdem die Stärke des Reizes variiert werden. Dies geschieht mittels einer Schraube s (s. die Figur). An der Spannungsskala (sk) liest man die verschiedenen Spannungswerte ab. Der Apparat wird in zwei Modellen verfertigt, A und B. A hat die Spannungswerte 2, 3, 4, 5 und 6 g; B die von 1, 2 und 3 g.

Um zu verhindern, dass die Spirale bei den verschiedenen Applikationen weiter als bis zu einer gewissen Länge ausgezogen wird, ist die Nadel n, deren Spitzenoberfläche 0,0001 qmm beträgt, von einer kleinen Hemmplatte b umgeben.

Nadelspitze und Justierungsvorrichtung sind durch aufschraubbare kleine Zylinder c und d geschützt, die aus demselben Material, vernickeltem Messing, wie der Apparat selbst bestehen. Der Apparat gleicht

Natürliche Grösse.

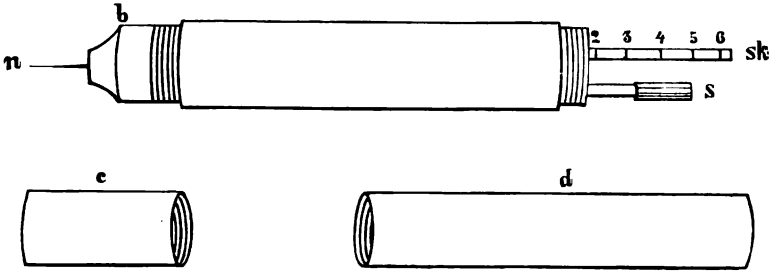

sowohl der Grösse als der Form nach den Futteralen, in denen Fieberthermometer verwahrt zu werden pflegen. Er ist demnach leicht mitzunehmen und durchaus nicht empfindlich.

Zu beziehen ist der Apparat vom Universitätsmechaniker Rose-Upsala, der ihn, justiert, zu einem Preise von Mk. 20.— das einzelne Exemplar liefert.

Bei jeder punktuellen Reizung — also auch bei der gewöhnlichen Reizung mit Stecknadeln — ist in Betracht zu ziehen, dass die Schmerzempfindungen, die ausgelöst werden können, von zweierlei Art sind. Teils erhalten wir die deutliche, wohldifferenzierte Stichempfindung, die so gut wie augenblicklich ausgelöst wird und deren Reizschwelle recht hoch liegt, teils die weniger gut differenzierte Stichempfindung, das heisst die mehr oder weniger deutlich juckende Empfindung, die später (mit einer Latenzzeit von ungefähr 1 Sek.) ausgelöst, und die daher auch die „sekundäre" Schmerzempfindung genannt wird. Ihre Reizschwelle liegt relativ niedrig. Bei der Untersuchung scheint es notwendig zu sein, auf diesen Unterschied achtzugeben sowie auch, wenn es sich darum handelt, die Reizschwelle für Schmerzempfindungen oder ihre Existenz festzustellen, sich an die erste Art, nämlich die wirklichen Stichempfindungen, zu halten.

Da Schmerz-(Stich-)Empfindungen nur von bestimmten Punkten der

Hautoberfläche (den sog. Schmerzpunkten) ausgelöst werden können, ist es wünschenswert, bei der Untersuchung der Empfindlichkeit eines Hautbezirkes stets eine Mehrzahl von Nadelapplikationen vorzunehmen und den Empfindlichkeitsgrad nach dem Totaleffekt oder nach der Stärke der maximalen Empfindungen zu beurteilen.

Bei der schwächsten Einstellung, 2 g, gibt das Modell A schwache Stichempfindungen auf dem grössten Teile der Haut. Eine Ausnahme hiervon machen indessen die dorsalen Flächen der Hände und der Finger, wo im allgemeinen diese Reizstärke nur sekundäre, mehr oder weniger juckende Stichempfindungen auslöst. Auf den volaren Flächen sind die Werte in hohem Grade von der Dicke der Epidermis abhängig. (Bei mir ist eine Reizstärke von 6 g erforderlich, um dort deutliche Stichempfindungen zu erhalten.) Sobald man zum Unterarm kommt (schon auf dem Handgelenk), ruft ein Wert von nur 2 g fast überall deutliche Stichempfindungen hervor. — Auf den dorsalen Flächen des Fusses und der Zehen bedarf es ziemlich allgemein eines Wertes von 4 g, um Stichempfindungen zu erhalten. Auf allen übrigen Hautbezirken löst eine Einstellung auf 2 g der Regel nach mehr oder weniger deutliche Stichempfindungen aus.

Die schwächste Einstellung des Modelles B dagegen, 1 g, ruft in der Mehrzahl der Fälle keine Stichempfindung hervor. Auf der Gesichtshaut bekommt man doch auch hiermit auf gewissen Partien recht oft Stichempfindungen. — Das Modell B eignet sich am besten, sehr kleine Herabsetzungen des Schmerzsinnes festzustellen, das Modell A ist für mehr allgemeinen Gebrauch beabsichtigt.

Bekanntlich hat auch Thunberg ein Algesimeter[1]) konstruiert, das eine Verbesserung der gebräuchlichen Methode mit Nadeln beabsichtigt. Sein Algesimeter hat den grossen Vorteil, dass man mit so gut wie exakten Werten für die Stärke des angewandten Reizes arbeitet. Bei dem von mir in diesem Aufsatz beschriebenen Apparat geben dagegen die Werte für die Spannung natürlich nicht den Druck an, der tatsächlich jedes einzelne Mal auf der Hautfläche ausgeübt wird, da dieser ja hier (in äusserst geringem Grade dagegen bei Thunbergs Apparat) auch von der Geschwindigkeit des Niedersetzens abhängt. Diese Fehlerquelle dürfte jedoch von keiner grösseren Bedeutung sein, zumal da man es leicht lernt, den Apparat mit fast gleicher Geschwindigkeit aufzusetzen.

Unter solchen Umständen kann man indessen fragen, weshalb ich ein neues Algesimeter konstruiert habe, und weshalb ich, wie es wirklich der Fall ist, auch zu hoffen wage, dass es als zu klinischem Gebrauch geeignet befunden werden wird. Der Grund ist der, dass Thunbergs Algesimeter — ausser dass es recht viel Platz einnimmt und demnach nicht in der Tasche getragen werden kann, sowie dass es empfindlicher und auch teurer als das meinige ist — nur in vertikaler Richtung aufgesetzt werden kann, weshalb die zu untersuchende Hautpartie horizontal plaziert werden muss. Unser Algesimeter hier ist dagegen von der Lage der Hautfläche unabhängig — es kann ebenso gut von der Seite oder direkt von unten her wie von oben her appliziert werden. Der hier entstehende Vorteil ist als bedeutend anzusehen und

1) Siehe diese Zeitschrift, Bd. 28: „Ein neuer Algesimeter".

natürlich am grössten, wenn die Untersuchung am Krankenbett ausgeführt werden soll.

In solchen Fällen jedoch, wo man vor allem ein möglichst exaktes Maß für den auf die Hautfläche ausgeübten Druck zu erhalten wünscht, und wo man von allen Bequemlichkeitsrücksichten unabhängig ist, ist natürlich Thunbergs Algesimeter auch fernerhin in erster Linie zu benutzen.

Regeln für die Anwendung des Apparates. 1. Man erfasst mit Daumen und Zeigefinger leicht den Apparat (der Zylinder d kann zweckmässigerweise aufgeschraubt sein) und setzt ihn recht langsam auf die Haut nieder, so dass die Spitze bis zur Hemmplatte b (d. h. so weit, wie es geht) hineingedrückt wird. Bei den verschiedenen Versuchen muss das Niedersetzen mit möglichst gleicher Geschwindigkeit geschehen.

2. Wenn man nur das Modell A anwendet, beginnt man die Untersuchung mit der Spannung von 2 g. Werden hiermit deutliche, obwohl nicht starke oder ausgesprochen unbehagliche Stichempfindungen erhalten (mehrere Applikationen bei jedem Versuch), so kann der Schmerzsinn als normal angesehen werden (man nehme jedoch Rücksicht auf die geringere Empfindlichkeit der Hände und Füsse und vergleiche gern seine eigenen Empfindungen). Werden dagegen keine deutlichen Stichempfindungen erhalten, so wird die Stärke des Reizes dadurch vermehrt, dass man die Schraube nach links schraubt, und neue Versuche werden angestellt, bis die Reizschwelle erreicht worden ist.

3. Wünscht man nur die Schmerzempfindlichkeit verschiedener Hautflächen mit einander zu vergleichen, so kann natürlich jede beliebige Spannung verwendet werden (am besten jedoch 2 g). Zu beachten ist jedoch, dass die Empfindlichkeit rein physiologisch sogar zwischen benachbarten Hautbezirken (z. B. zwischen Hand und Handgelenk, Wange und Nase usw.) wechseln kann, und dass bei Halbseitigkeitsuntersuchungen die Hautflächen, die mit einander verglichen werden, so exakt symmetrisch wie möglich und nicht grösser, als nötig ist, sein müssen.

4. Wird der Apparat nicht angewendet, ist er stets auf die niedrigste Spannung zu stellen (um die Spiralfeder nicht unnötig anzustrengen).

Ich kann hinzufügen, dass das Algesimeter in der medizinischen Klinik (Prof. Petrén) des akademischen Krankenhauses von Upsala eingeführt ist.

Literaturübersicht.

R. Bárány, Physiologie und Pathologie (Funktionsprüfung) des Bogengangapparates beim Menschen. Klinische Studien. Mit 15 Fig. im Text. Leipzig u. Wien, F. Deuticke. 1907. 68 S.

W. von Bechterew, Psyche und Leben. 2. Aufl. Wiesbaden, J. F. Bergmann. 1908. 209 S.

Derselbe, Die Funktionen der Nervencentra. Deutsche Ausgabe von R. Weinberg. Jena, G. Fischer. 1908. 691 S.

O. Bumke, Landläufige Irrtümer in der Beurteilung von Geisteskranken. Wiesbaden, J. F. Bergmann. 1908. 80 S.

F. Chyle, Der Selbstmord als Spekulation des modernen Verbrechertums. Wien, Huber & Lahme. 1908. 31 S.

L. Edinger, Vorlesungen über den Bau der nervösen Zentralorgane des Menschen und der Tiere. 2. Band. Vergleichende Anatomie des Gehirns. Siebente umgearb. Aufl. Leipzig, F. C. W. Vogel. 1908. Mit 283 Abb. 334 S.

v. Frankl-Hochwart, Die nervösen Erkrankungen des Geschmacks und Geruchs. Zweite umgearb. Aufl. Wien u. Leipzig, A. Hölder. 1908. Mit 14 Abb. 96 S.

O. Gross, Das Freudsche Ideogenitätsmoment und seine Bedeutung im manisch-depressiven Irresein Kraepelins. Leipzig, F. C. W. Vogel. 1907. 50 S.

H. Gutzmann, Sprachstörungen und Sprachheilkunde. Beiträge zur Physiologie, Pathologie und Therapie der Sprache. Berlin, S. Karger. 1908. 189 S.

E. Hekma, Folia neuro-biologica. Internationales Zentralorgan für die gesamte Biologie des Nervensystems. Leipzig, W. Klinkhardt. Bd. I. Novbr. 1907 ff.

Jung, Der Inhalt der Psychose. Leipzig u. Wien, F. Deuticke. 1908. 26 S.

M. Kauffmann, Beiträge zur Pathologie des Stoffwechsels bei Psychosen. 1. Teil. Die progressive Paralyse. Jena, G. Fischer. 1908. 188 S.

P. Kronthal, Nerven und Seele. Jena, G. Fischer. Mit 139 Fig. 431 S.

W. v. Leube, Spezielle Diagnose der inneren Krankheiten. Ein Handbuch für Ärzte und Studierende. Bd. II. Siebente Aufl. (Nervensystem, Stoffwechsel, Konstitutionskrankheiten, Infektionskrankheiten). Mit 78 Abb. 692 S. Leipzig, F. C. W. Vogel.

A. Lichtenstein, Der Kriminalroman. Eine literarische und forensisch-medizinische Studie. München, E. Reinhardt. 1908. 61. S.

O. Marburg, Festschrift zur Feier des 25jährigen Bestandes des neurologischen Instituts an der Wiener Universität. 2 Teile. Leipzig u. Wien, 1907. 545 u. 602 S. Gewidmet Herrn Prof. Dr. Obersteiner.

F. Moutier, L'aphasie de Broca. Paris, G. Steinheil. 772 p.

W. Nagel, Handbuch der Physiologie des Menschen. Vierter Band. Physiologie des Nerven- und Muskelsystems. Braunschweig, F. Vieweg. 1908. 628 S.

F. Probst, Edgar Allen Pol. München, E. Reinhardt. 1908. 46 S.

F. Riklin, Wunscherfüllung und Symbolik im Märchen. Leipzig u. Wien, F. Deuticke. 1908. 96 S.

G. Chr. Schwarz, Das einzige Heilmittel bei Nervenleiden. 6. Aufl. Leipzig, G. Stiebig. 98 S.

E. Trömner, Hypnotismus und Suggestion. Leipzig, B. G. Teubner 1908. 118 S.

V. Urbantschitsch, Über subjektive Hörerscheinungen und subjektive optische Anschauungsbilder. Leipzig u. Wien, F. Deuticke. 123 S.

Zeitschrift für die Erforschung und Behandlung des jugendlichen Schwachsinns auf wissenschaftlicher Grundlage. Herausgegeben von H. Vogt und W. Weygandt. Jena, G. Fischer. 2. Bd. 1908.

VERLAG VON F. C. W. VOGEL IN LEIPZIG.

Kurzer Leitfaden

für die

klinische Krankenuntersuchung

Für die Praktikanten der Klinik zusammengestellt

von

Prof. Dr. **Adolf Strümpell,**
Direktor der Medizinischen Klinik in Breslau.

6. verbesserte und vermehrte Auflage. 1908

Preis kart. 1.25 M.

Krankenhauswesen

und

Heilstättenbewegung

im Lichte der Sozialen Hygiene

von

Dr. med. **Alfred Grotjahn,**
Berlin

gr. 8. 1908. 10 M., geb. 11.25 M.

Handbuch der Kinderheilkunde

Ein Buch für den praktischen Arzt.

Mit Anderen herausgegeben

von

Prof. Dr. **M. Pfaundler** und Prof. Dr. **A. Schloßmann**

in München. in Düsseldorf.

2 Bände mit 61 Tafeln und 430 Textfiguren.

Lex. 8. Preis 60 M., geb. 70 M.

DATE DUE SLIP

UNIVERSITY OF CALIFORNIA MEDICAL SCHOOL LIBRARY

THIS BOOK IS DUE ON THE LAST DATE STAMPED BELOW

FEB 2 1946

1m-9,'26

v.34 Deutsche Zeitschrift
1907- für Nervenheilkunde.
1908 19743
NOV - 1907
LIBRARY